FELICIA ZAMFIRESCU-MĂRGESCU • FLOREA MARIN

617.7
Z25

REPARAREA ECHIPAMENTELOR ELECTRONICE

VOL. 2



dacia

Coperta de Tiotiu Epaminonda

FELICIA ZAMFIRESCU-MĂRGESCU

FLOREA MARIN

617.7
Z25

RECUPERAREA BOLNAVILOR OCULARI

AMBLIOPI, MONOFTALMI ŞI NEVĂZĂTORI

VOL. II.

BIBLIOTECA JUDEŢEANĂ „GH. ASACHI" IAŞI

563.849

EDITURA DACIA
CLUJ-NAPOCA, 1990

3 V 04

V 1 2014

ISBN 973-35-0119-0

CUPRINSUL VOLUMULUI I.

PREFAȚA 5
Explicația prescurtărilor 11
CUVÎNT ÎNAINTE 12

I. NOȚIUNI PRIVITOARE LA RECUPERAREA BOLNAVILOR OCULARI 15
I.1. *Recuperarea, preocupare a oftalmologiei* 17
Bibliografie selectivă 27

II. SCURT ISTORIC AL OCROTIRII NEVĂZĂTORILOR DIN ȚARA NOASTRĂ ȘI DIN UNELE ȚĂRI STRĂINE 30
II.1. *Asociația nevăzătorilor din țara noastră* 33
II.2. *Filiala Cluj a Asociației nevăzătorilor din țara noastră* 46
II.3. *Relațiile internaționale ale Asociației Nevăzătorilor din România* . . 47
Bibliografie selectivă 55

III. ASPECTE ALE ECONOMICITĂȚII PRIVITOARE LA BOLNAVII OCULARI ȘI RECUPERAREA LOR 58
III.1. *Problema eficienței activității medico-sanitare* 58
III.2. *Cheltuielile suplimentare ale nevăzătorilor* 59
III.3. *Bolile oculare în cadrul morbidității generale* 62
III.4. *Morbiditatea cu incapacitate temporară de muncă prin boli oculare în județul Cluj* 65
III.4.1. Incapacitatea temporară de muncă prin boli oculare 65
III.4.2. Incapacitatea temporară de muncă de lungă durată (I.T.M.) prin boli oculare 66
III.5. *Invaliditatea prin boli oculare* 69
Bibliografie selectivă 82

IV. EXPLORĂRILE MORFOFUNCȚIONALE LA BOLNAVII CU AFECȚIUNI OCULARE 85
IV.1. *Date sumare de anatomie și fiziologie a analizorului vizual* 86
IV.2. *Explorarea morfofuncțională a analizorului vizual* 87
IV.2.1. Examenul clinic 87
IV.2.2. Examenul acuității vizuale 88
IV.2.3. Determinarea refracției oculare statice și a viciilor de refracție . 91
IV.2.4. Examenul fundului de ochi și determinarea tensiunii în artera centrală a retinei (TACR), respectiv presiunea oftalmică (PAO) 92
IV.2.5. Biomicroscopia oculară 100
IV.2.6. Măsurarea cîmpului vizual 102

IV.2.7. Tonometria oculară . . . 104
IV.2.8. Explorarea vederii binoculare . . . 105
IV.2.9. Determinarea simțului cromatic . . . 106
IV.2.10. Determinarea acomodării la vederea de aproape . . . 107
IV.2.11. Explorarea simțului luminos . . . 107
IV.2.12. Explorarea motilității pupilare . . . 108
IV. 2.13. Examenul motilității oculare . . . 108
IV.2.14. Alte explorări . . . 109
IV.3. Simularea și disimularea . . . 113
IV.4. Evaluarea deficitului funcțional vizual . . . 115
Bibliografie selectivă . . . 119

V. EVALUAREA CAPACITĂȚII DE MUNCĂ LA BOLNAVII OCULARI 122
V.1. *Probleme generale* . . . 122
V.2. *Metodologia generală a actului de expertiză medicală a capacității de muncă la bolnavii oculari cronici* . . . 123
V.3. *Analiza complexă a locului de muncă* . . . 128
V.3.1. Locul de muncă . . . 128
V.3.2. Determinarea solicitărilor analizorului vizual . . . 129
V.3.3. Oboseala oculară . . . 132
Bibliografie selectivă . . . 140

VI. RECUPERAREA CAPACITĂȚII DE MUNCĂ LA DEFICIENȚII OCULARI CRONICI . . . 143
VI.1. *Introducere* . . . 143
VI.2. *Serviciile de recuperare din țara noastră* . . . 143
VI.3. *Principiile generale ale recuperării capacității de muncă la bolnavi oculari* . . . 145
VI.4. *Metodologia generală a recuperării capacității de muncă la bolnavi oculari* . . . 149
VI.5. *Combaterea factorilor ce constituie risc de invaliditate pentru bolnavii oculari* . . . 152
VI.6. *Acțiuni recuperatorii* . . . 153
VI.6.1. Acțiuni medicale de recuperare . . . 154
VI.6.1.1. Tratamentul medicamentos . . . 154
VI.6.1.2. Corecția optică . . . 157
VI.6.1.3. Tratamentul pleoptic și ortoptic . . . 158
VI.6.1.4. Chirurgia oculară . . . 159
VI.6.1.5. Antrenamentul vizual și fizic . . . 161
VI.6.2. Psihoterapia în activitatea de recuperare a deficienților vizuali . 164
VI.6.3. Artterapia . . . 167
VI.6.4. Ergoterapia . . . 168
VI.6.5. Balneofizioterapia . . . 169
VI.6.6. Cultura fizică medicală . . . 170
VI.7. *Acțiuni educativ-profesionale de recuperare* . . . 175
VI.7.1. Educarea, școlarizarea, selecția și orientarea profesională a tinerilor deficienți oculari (ambliopi, nevăzători și monoftalmi) . . . 175

VI. 7.2. Nevăzătorii și cercetarea științifică . . . 192
VI.8. *Acțiuni sociale recuperatorii* . . . 193
VI.8.1. Locul de muncă protejat . . . 195
VI.8.2. Cooperativele pentru invalizi . . . 195
VI.9. *Observații și propuneri privitoare la încadrarea în muncă a ambliopilor și a nevăzătorilor* . . . 198
VI.10. *Particularitățile recuperării la copiii nevăzători* . . . 201
VI.11. *Particularitățile recuperării nevăzătorilor cu cecitate dobîndită la vîrste înaintate* . . . 202
VI.12. *Particularitățile recuperării femeilor nevăzătoare* . . . 204
VI.13. *Probleme biopsihosociale pe care le ridică adesea deficienții vizuali* 207
VI.13.1. Căsătoria tinerilor nevăzători . . . 207
VI.13.2. Folosirea rațională a timpului liber de către nevăzători . . . 209
VI.13.3. Problema capacității de conducere auto și deficiența vizuală . 210
VI.13.4. Probleme medico-sociale ale handicapaților (ambliopi și nevăzători) care lucrează în cadrul cooperativei „Munca Invalizilor" din Cluj-Napoca . . . 212
VI.13.5. Rolul învățămîntului superior pentru formarea de cadre care să activeze în domeniul expertizei medicale și recuperării capacității de muncă (E.M.R.C.M.) . . . 218
VI.13.6. Necesitatea obiectivă a dezvoltării activității de recuperare pentru deficienții vizuali . . . 218
VI.13.7. Activitatea practică a recuperării capacității de muncă a deficienților vizuali . . . 220
Bibliografie selectivă . . . 222

VII. OFTALMOERGONOMIA ÎN SPRIJINUL ÎNCADRĂRII ÎN MUNCĂ A DEFICIENȚILOR VIZUALI . . . 230
Bibliografie selectivă . . . 235
VIII. DIN CONFESIUNILE UNOR NEVĂZĂTORI . . . 236
VIII.1. *Gînduri de ieri, gînduri de azi* . . . 236
VIII.2. *Confesiuni* . . . 239
VIII.3. *„Sînt soție de nevăzător"* . . . 242

CUPRINS

IN LOC DE PREFAȚĂ 11

I. RECUPERAREA BOLNAVILOR CU SCĂDEREA ACUITĂȚII VIZUALE 13

I.1. *Recuperarea bolnavilor cu afecțiuni ale anexelor globului ocular : pleoape, aparatul lacrimal, orbită și conjunctivă* 13

I.1.1. Bolile pleoapelor 13

I.1.2. Bolile aparatului lacrimal (glandele lacrimale și căile lacrimale) . 20

I.1.3. Bolile orbitei 23

I.1.4. Bolile conjunctivei 27

I.2. *Recuperarea bolnavilor cu afecțiuni ale polului anterior al glocului ocular* 34

I.2.1. Sclera 34

I.2.2. Corneea 35

I.2.3. Uveea 43

I.2.3.1. Irisul 44

I.2.3.2. Corpul ciliar 46

I.2.3.3. Coroida 46

I.2.4. Pupila 56

I.2.5. Corpul vitros 59

I.2.6. Recuperarea bolnavîlor cu afecțiuni ale cristalinului 62

I.2.6.1. Cataracta 62

I.2.6.2. Deplasările cristalinului 64

I.2.6.3. Afachia 65

I.3. *Recuperarea bolnavilor cu afecțiuni ale polului posterior al globului ocular* 73

I.3.1. Retina 73

I.3.2. Nervul optic 93

I.4. *Recuperarea bolnavilor cu accidente oculare* 103

I.4.1. Ponderea accidentelor oculare în generarea de handicapați oculari greu de recuperat 103

I.4.2. Accidentele de muncă 104

I.4.3. Accidente în afară de muncă 105

I.4.3.1. Accidente de circulație cu interesare oculară 105

I.4.3.2. Accidentele la copii 105

I.4.3.3. Accidentele sportivilor 107

I.4.3.4. Traumatismele oculare 110

I.4.3.4.1. Deplasări în masă ale globului 110

I.4.3.4.2. Contuzii ale globului: sindromul traumatic anterior și cel posterior 110

I.4.3.4.3. Plăgi ale globului ocular cu și fără retenție de corpi străini 112

I.4.3.4.4. Dezlipirile de retină posttraumatică ; traumatismele nervului optic; deficite optice în traumatismele cranio-cerebrale . 115

I.4.3.4.5. Traumatismele oculare produse prin agenți fizici și chimici (arsurile) ; leziunile oculare actinice, prin electricitate, cele produse de flacăra atomică, raze x și gamma 117

I.4.3.4.6. Leziunile traumatice ale anexelor: pleoape, conjunctivă, aparat lacrimal, orbită, musculatură extrinsecă 120

I.4.3.4.7. Ablația globului ocular. Deficienți monoftalmi 123

I.4.4. Accidentele oculare provocate de medicamente 126

I.4.5. Evaluarea capacității de muncă la subiecții cu accidente oculare 129

I.4.6. Recuperarea capacității de muncă la bolnavii cu accidente traumatice oculare 130

I.5. *Noxele profesionale oculare și iluminatul la locul de muncă* 133

I.6. *Recuperarea bolnavilor cu tulburări de refracție* (ametropiile) 136

I.6.1. Miopia 136

I.6.2. Hipermetropia 145

I.6.3. Astigmatismul 149

I.6.4. Anizometropia 151

I.7. *Recuperarea bolnavilor cu glaucom* 157

II. RECUPERAREA DEFICIENȚILOR CU ALTERĂRI ALE CÎMPULUI VIZUAL 186

II.1. *Alterările CV în afecțiunile coroidei* 189

II.2. *Alterările CV în afecțiunile retinei* 190

II.3. *Glaucomul* 195

II.4. *Alterările perimetrice în afecțiunile nervului optic* 198

II.5. *Hemianopsiile* 202

III. RECUPERAREA DEFICIENȚILOR OCULARI CU TULBURĂRI DE ADAPTARE LA ÎNTUNERIC ȘI LUMINĂ 211

IV. RECUPERAREA BOLNAVILOR CU TULBURĂRI ALE VEDERII BINOCULARE 222

IV.1. *Strabismele* 222

IV.2. *Paraliziile oculo-motorii* 259

V. RECUPERAREA DEFICIENȚILOR OCULARI CU TULBURĂRI ÎN RECUNOAȘTEREA CULORILOR 268

Summary 276

ÎN LOC DE PREFAȚĂ

Specific oftalmologiei este că marea majoritate a bolilor oculare au potențial de a genera invaliditate; doar o parte din afecțiunile anexelor și cîteva afecțiuni ușoare ale elementelor globului au de regulă prognostic optic bun. Din aceasta decurge și responsabilitatea mare a oftalmologului curant în activitatea sa.

Structurile fine, complexitatea funcției, solicitarea lui permanentă, fac organul vizual foarte fragil. Prin aceasta se creează situația ca volumul II să parcurgă, din punctul de vedere abordat (deficit morfofuncțional, etiopatogenie, prognostic, evaluarea restantului optic și recuperare) o bună parte de patologie oftalmologică.

In bolile oculare sînt afectate foarte des mai multe elemente anatomice, iar deficitele determinate de ele interesează concomitent mai mulți parametri ai funcției vizuale: acuitatea vizuală, cîmpul vizual, simțul culorilor, capacitatea de adaptare la întuneric și lumină, vederea binoculară.

Impărțirea pe grupe de afecțiuni o facem din necesitatea de sistematizare și în scopul de a sublinia preponderența elementului funcțional afectat. Intregul plan de recuperare este axat pe deficitul morfofuncțional creat de boala respectivă, considerîndu-se prognosticul în timp al acestuia, etiopatogeneza bolii de bază și starea organismului în ansamblul său.

In primul capitol sînt puse în discuție afecțiunile oculare care însoțesc sau pot duce la scăderi mari ale acuității vizuale (1/3 = 0,3, sau sub această limită), uni- ori bilateral, creînd una din situațiile în care se impune recuperarea: ambliop, monoftalm sau nevăzător.

In capitolele următoare este prezentată recuperarea în afecțiunile oculare ce evoluează cu deficite ale cîmpului vizual, apoi cele cu deficiențe în adaptarea la întuneric și la lumină, tulburările vederii binoculare, iar în final, recuperarea deficienților oculari ce prezintă tulburări în recunoașterea culorilor.

I. RECUPERAREA BOLNAVILOR CU SCĂDEREA ACUITĂȚII VIZUALE

I.1. RECUPERAREA BOLNAVILOR CU AFECȚIUNI ALE ANEXELOR GLOBULUI OCULAR: PLEOAPE, APARAT LACRIMAL, ORBITĂ ȘI CONJUNCTIVĂ

Afecțiunile anexelor sînt importante din punctul de vedere menționat, în următoarele două împrejurări: cînd ajung să prejudicieze rolul lor de protecție și cînd se extind pe elementele globului.

Afecțiunile musculaturii extrinseci sînt cuprinse în capitolul strabism.

1.1.1. Bolile pleoapelor

Numărul mare al structurilor care alcătuiesc pleoapele explică patologia lor bogată; din aceasta extragem doar bolile pleoapelor însoțite de deficit optic sau cu potențial de a realiza deficit optic considerabil. Acestea pot fi încadrate în următoarele grupe:

1. Afecțiuni congenitale stabilizate și afecțiuni congenitale evolutive;
2. Deviațiile palpebrale;
3. Tulburări ale aparatului motor palpebral;
4. Tumorile pleoapelor.

Traumatismele mari (smulgeri, rupturi) ale pleoapelor sînt cuprinse în subcapitolul I.4.

Bolile palpebrale congenitale stabilizate se împart în două subgrupe:

a) *Grave incurabile* (nu beneficiază de tratament eficace /165/):
— *Ablefaria* (lipsa completă a pleoapelor);
— *Microblefaria* (pleoapă mică la care se asociază ptoza pleoapei și anomalii ale globului ocular, uneori și ale pavilionului urechii);
— *Criptoftalmia* (lipsa deschiderii pleoapelor; pleoapa superioară continuîndu-se cu cea inferioară, nu există plan de clivaj între tegumentul care reprezintă pleoapele și cornee; este imposibil

să se elibereze globul); adesea ea se asociază cu alte anomalii: glob ocular rudimentar, sindactilie, anomalii ale organelor genitale etc.;

— *Ankiloblefaronul* constă în sudarea mai mult sau mai puțin completă a marginilor palpebrale. uni- ori bilateral, însoțit adesea de microftalmie, chiar anoftalmie congenitală și deficit vizual foarte mare, nerecuperabil.

b) *Bolile congenitale palpebrale stabilizate ce beneficiază de tratament chirurgical, deci cu posibilități de recuperare:*

— *Blefarofimoza* constă într-o insuficientă delimitare a deschiderii palpebrale înspre unghiuri (în special cel extern) care sînt sudate;

— *Distichiaza* definește existența mai multor rînduri de cili dintre care cel posterior erodează corneea;

— *Colobomul* (lipsa de substanță), mai frecvent la pleoapa superioară, se asociază des cu dermoide limbice — ambele necesită intervenție chirurgicală —; colobomul palpebral inferior, poate apărea în cadrul sindromului Franceschetti cu astigmatism de grad mare. Neoperate, colobomele expun globul, jenează vederea, favorizează ambliopizarea.

În toate cazurile enumerate se impune examen clinic atent cu precizarea situației anatomice și funcționale a globului; îndrumarea și orientarea profesională se face după caz și prognostic.

Afecțiuni palpebrale congenitale stabilizate cu deficit optic mai puțin grav, cu posibilitatea de ameliorare prin intervenție chirurgicală urmată — în cazul asocierii cu defecte de refracție — de corecție optică:

— *Epicantul sau cuta mongolă* este o cută de piele cu dispoziție verticală care acoperă unghiul intern al deschiderii palpebrale, realizînd un aspect mongoloid; se asociază des cu ptoză și defecte de refracție.

— *Ptoza congenitală a pleoapei superioare* constă în „coborîrea" acesteia de diferite grade; este cea mai frecventă afecțiune congenitală palpebrală, adesea familială, putînd apare la mai mulți membri ai familiei și în mai multe generații, transmițîndu-se mai des după modul dominant regulat /70/; e simplă sau asociată cu ametropii ori tulburări ale motilității oculare. Se indică intervenția chirurgicală pentru corectarea ptozei cît mai precoce (înainte de 6 ani). Tehnicile chirurgicale sînt diferite și de pură specialitate. Al. B. Radian /198/ propune o tehnică chirurgicală combinată, originală, pentru corectarea ptozei de grad mare (aceasta ridică adesea dificultăți în recuperare).

Ultimele afecțiuni enumerate beneficiază de tratament chirurgical, care trebuie să se efectueze cît mai timpuriu pentru a evita ambliopizarea.

Bolnavii cu ptoză simplă ori asociată, corectată la timp din punct de vedere motor și optic, se pot încadra în activitatea școlară

și profesională obișnuită. Restul bolnavilor se pot încadra în funcție de alte deficiențe oculare sau cu alt specific (surditate, debilitate mintală ș.a.).

Afecțiuni congenitale evolutive

Angioamele palpebrale sînt tumori vasculare situate mai des spre unghiul extern și la pleoapa superioară. Ele pot fi arteriale sau venoase; sînt lent progresive. Beneficiază de extirpare chirurgicală cînd sînt net delimitate (utilizînd bisturiu laser cu CO_2 se suprimă sîngerarea), și de diatermocoagulare, crioterapie, radiumterapie și röntgenterapie, cînd sînt difuze.

Se cercetează și alte malformații vasculare în teritoriul trigeminal sau cerebral, de asemenea tensiunea intraoculară.

Limfangiomul pleoapelor este o tumoare limfatică cu caracter extensiv. Impune tratament chirurgical, urmat eventual de röntgenterapie.

Chistul dermoid al pleoapelor poate crește în dimensiuni invadînd și orbita, cînd poate provoca exoftalmie și simptome compresive pe elementele orbitei. Tratamentul constă în extirpare chirurgicală.

Nevul pleoapei, cu potențial de malignizare, trebuie urmărit clinic în timp.

Nevromul plexiform al pleoapelor, localizat mai des la pleoapa superioară și în partea ei externă, face parte din grupul facomatozelor, fiind o localizare oculară a bolii lui Recklinghausen. Are evoluție lentă, se poate maligniza; se însoțește uneori cu glaucom. Recuperarea constă în extirparea chirurgicală urmată de röntgenoterapie. Se continuă supravegherea în timp a globului (tensiunea intraoculară, acuitatea vizuală, aspectul nervului optic) și a orbitei. Intervenția e, de obicei, sîngeroasă, tumoarea se delimitează greu, poate recidiva.

În afecțiunile congenitale palpebrale, diagnosticul se pune ușor și precoce, iar recuperarea medicală, școlarizarea și profesionalizarea se adaptează situației fiecărui caz.

Deviațiile, modificările de formă și poziție a pleoapelor (entropionul și ectropionul), reprezintă starea finală a unor procese inflamatorii, cicatriceale, neoformative ori a paraliziilor incomplet rezolvate.

Alterarea acuității vizuale în aceste cazuri se datorește lipsei de protecție a globului ocular, iar în cazul entropionului și traumatizării corneei, de pleoapa deviată ori cilii ei alterați (trihiază).

Entropionul este devierea spre glob a marginii libere a pleoapelor, astfel încît cilii raclează corneea, menținînd fenomene iritative și provocînd lezarea acesteia. El poate fi spasmodic sau cicatriceal; excepțional este congenital.

— *Entropionul spasmodic,* localizat aproape exclusiv la pleoapa inferioară, apare la copii ori la senili (tarsul — insuficient dezvoltat

ori lax permite contractura spasmodică a orbicularului); el poate apărea în cheratoconjunctivite eczematoase, conjunctivite acute, agravîndu-le prognosticul vizual, în caz de globi atrofici, anoftalmie.

— *Entropionul cicatriceal* apare după traumatisme ori afecțiuni grave palpebroconjunctivale (arsuri, trahom, lupus, pemfigus).

Entropionul trebuie corectat în toate cazurile. Tratamentul medicamentos este suficient numai în situațiile în care spasmul este declanșat și menținut de o afecțiune inflamatorie intercurentă. Simpla epilație este adesea insuficientă; cea electrolitică favorizează apariția de țesut cicatriceal, care întreține trihiaza (212). Trebuie să se recurgă la intervenție de suprimare a deviației palpebrale prin metode chirurgicale de pură specialitate.

— *Ectropionul* prezintă o situație inversă: pleoapa răsturnată cu marginea ei liberă în afară. Poate fi spasmodic, senil, paralitic sau cicatriceal. Cel spastic apare mai ales la copii cu afecțiuni corneene însoțite de edem conjunctival (conjunctivită eczematoasă), în buftalmie, în caz de stafilom corneean.

Ectropionul senil e datorit scăderii tonusului pleoapei, în epifore prelungite; cel paralitic — exclusiv la pleoapa inferioară — expune corneea la xeroză și ulcerații. Cel mai frecvent întîlnit este ectropionul cicatriceal ce apare după arsuri întinse ale tegumentelor feței, traumatisme, osteite ale marginii orbitare, inflamații cu necroze ale pleoapei, eczeme medicamentoase cronice. Simptome: epifora, xeroza conjunctivei și a corneei, ulcer corneean. Tratamentul exclusiv medicamentos e indicat numai în ectropionul spastic /27/. În celelalte forme, singurul tratament eficient e cel chirurgical. În cicatrice se fac plastii prin metode adecvate situației. Rezolvarea deviațiilor pleoapelor constituie un capitol vast în chirurgia oftalmologică.

Tulburările de motilitate ale pleoapelor (de închidere sau de deschidere) cuprind lagoftalmia și ptoza paralitică.

Lagoftalmia este ocluzia palpebrală incompletă, fanta rămînînd deschisă. Bolnavul are epifora, senzația de uscăciune a globului ocular, semnul lui Ch. Bell, xeroza corneei inferotemporale care poate evolua spre ulcer lagoftalmic. În timp, se instalează ectropionul paralitic al pleoapei inferioare. Lagoftalmia prin ea însăși este o infirmitate; gravitatea ei constă însă în pericolul de ulcerare a corneei (ulcer lagoftalmic). Tratamentul se adresează afecțiunii care a generat paralizia de facial. Pentru protejarea globului, pe perioada cînd el este expus complicațiilor, cînd e iminentă ori declanșată cheratita lagoftalmică, se recurge, pe lîngă tratamentul medicamentos local și cel etiologic, la blefarorafie temporară asigurînd totodată posibilitatea de supraveghere a globului ocular.

Ptoza dobîndită a pleoapei superioare (se distinge de falsa ptoză) poate fi provocată de o afecțiune orbitară (traumatică, inflamatorie, tumorală) sau — mai frecvent — este de natură neurogenă, în care

caz apare izolat ori în cadrul paraliziei perechii a treia. Cauzele sînt diferite: botulism, difterie, lues (tabes la debut), intoxicații cu plumb, oxid de carbon, sau în cadrul suferințelor neurologice vasculare (migrena oftalmică prin anevrism al poligonului Willis, sindromul Weber), tumori de trunchi cerebral ș.a.. Prognosticul optic și general este condiționat de etiologia ptozei.

Tratamentul se adresează afecțiunii declanșatoare care, cel mai des, depășește domeniul oftalmologiei.

Tumorile pleoapelor sînt benigne și maligne. Ele sînt cele mai grave afecțiuni palpebrale. Intră în discuție doar cele maligne, mai des epitelioamele, care reprezintă aproximativ 12% din cancerele feței (139). Pot îmbrăca aspecte clinice de: epiteliom perlat, cel mai frecvent; plan cicatriceal; ulcus rodens și terebrant. Structura histologică bazocelulară este cea mai des întîlnită (80% după Baclesse, citat de S. Miron (123) și 85% după G. Offret (138)) și cea mai puțin malignă.

Epiteliomele spinocelulare (reproducere a straturilor superficiale ale epiteliului cu imagine histologică de cheratinizare — globi cornoși —) sînt mai frecvent localizate la pleoapa superioară și cu aspect clinic de ulcus rodens; se dezvoltă adesea pe leziuni preexistente (papiloame, degenerări senile), au un prognostic mai grav decît cele bazocelulare, pot determina adenopatie.

Sarcoamele palpebrale sînt foarte rare, de fapt excepționale, dar cu prognostic optic și general extrem de sever.

Tumorile glandulare palpebrale (glandele lui Meibomius, Zeiss, Moll) sînt maligne și reprezintă 2—3% (123) dintre tumorile palpebrale.

Semnele clinice în favoarea unei tumori glandulare sînt mărirea ei în volum, duritatea, ulcerația pielii și adenopatia regională.

G. Offret (1971) (138) delimitează un capitol etiologic aparte de tumoare palpebrală cuprinzînd următoarele forme: tumoare profesională de două tipuri: a radiologilor (azi foarte rare) și epitelioame cauzate de uleiuri minerale, în profesiuni specifice; epitelioame secundare injectării de substanțe radioactive în căile lacrimale (Thorium X.); radiocancere apărute după iradieri pentru tumori ale retinei sau angioame palpebrale.

Tumorile melanice palpebrale sînt mai rare, dar de malignitate extrem de mare; se dezvoltă de cele mai multe ori pe fondul unor nevi preexistenți. Nevul crește în dimensiuni, pigmentarea sa se intensifică, el se înconjoară de un inel congestiv și sîngerează ușor. Rapid se instalează adenopatia și se declanșează metastazare, cel mai des hepatică. Tratamentul constă în extirpare precoce prin diatermocoagulare, începînd cu zona periferică și sănătoasă din jurul neoformației; bisturiul laser cu CO_2 oferă mari avantaje intra- și postoperatorii (absența sîngerării și reducerea pericolului de diseminare).

563.849
BIBLIOTECA JUDEȚEANĂ „GH. ASACHI"

După apariția adenopatiei tumorale se recurge la raze de energie înaltă (betatron) (62).

Recuperarea în tumorile palpebrale impune eliminarea tumorii în stadii cît mai precoce, refacerea pleoapelor (134), examen histologic obligatoriu și urmărirea în timp a bolnavului.

Fig. 1. Epiteliom vegetant al pleoapei superioare

Fig. 2. Epiteliom terebrant

Fig. 3. Epiteliom cu punct de plecare palpebral care s-a propagat la ochi

Dacă nu se respectă aceste indicații, tumoarea, de obicei și, în cel mai bun caz, bazocelulară, evoluează astfel încît, în decurs de ani (2—10), se ajunge la invadarea globului, compromiterea definitivă a vederii și extinderea procesului neoplazic în zonele învecinate; cele spinocelulare, glandulare și cele melanice au evoluție cu mult mai rapidă și cu mult mai gravă.

Deficitul funcțional (protector, motor) și/sau optic, determinat de afecțiunile palpebrale, este în funcție de extinderea, durata în timp și interesarea morfofuncțională a pleoapelor. Recuperarea acestor bolnavi impune protecția globului (adesea ca un prim timp blefarorafie în cazul ectropionului și a lagoftalmiei, și înlăturarea cililor deviați, în cazul entropionului).

Afecțiunile inflamatorii palpebrale (blefaritele, orgeletele, chalazionul), aparent banale, nu alterează acuitatea vizuală, dar trebuie prevenite și tratate întrucît realizează o permanentă sursă de infectare a corneei, în cazul microtraumatismelor ori a plăgilor acesteia, și un risc pentru o eventuală intervenție chirurgicală impusă de urgență.

Profilaxia afecțiunilor inflamatorii ale pleoapelor (cele mai frecvente afecțiuni) se face prin respectarea principiilor oftalmoergonomice, în special a igienei oculare și prin excluderea radiațiilor nocive, a pulberilor, a fumului, a vaporilor și a substanțelor volatile. La nevoie se indică ochelari în scop de protecție. Se asigură iluminatul rațional la locul de muncă și se elimină factorii de mediu ori individuali (deficiențe vizuale, ametropii, focare de infecție, afecțiuni dermatologice, anemii, parazitoze, alergii), care întrețin inflamațiile la nivelul pleoapelor.

I.1.2. **Bolile aparatului lacrimal**

Se grupează în boli ale glandelor și ale căilor lacrimale.

Dintre **bolile glandelor lacrimale** (porțiunea secretorie a aparatului lacrimal), ce pot avea repercusiuni optice invalidante, enumerăm:

1. Inflamațiile (dacrioadenitele);
2. Tumorile glandelor lacrimale.

Dacrioadenitele îmbracă două forme: acute și cronice; sînt uni- sau bilaterale.

Dacrioadenitele acute (tumefacție, dureri la nivelul glandei lacrimale, proeminență a porțiunii ei palpebrale în fundul de sac superior) cunosc cauze virale: des oreionul (există și forma exclusiv lacrimală a acestuia), gripa (Profira Nicolau a descris-o la copii în anul 1933, 131), infecții microbiene de supurație; *cele cronice* au drept cauză adesea luesul, tbc, trahomul. Se manifestă prin tumefacția glandei și hiposecreție lacrimală.

Dacrioadenitele sînt importante pentru starea septică pe care o pot declanșa și hiposecreția lacrimală pe care o determină și cu care se pot solda. O parte din aceste cazuri pot avea consecințe optice (vezi hiposecreția lacrimală).

Creșterea bilaterală în volum a glandei lacrimale se întîlnește în:

a) Sindromul Heerfordt care apare la adultul tînăr și se manifestă cu febră uveoparotidiană (hipertrofia glandelor lacrimale și a parotidelor, stare febrilă, uveită nodulară, paralizie facială, adesea noduli cutanați); se impune: examenul atent al bolnavului, prevenirea Keratitei sicca.

b) Sindromul Mikulicz: hipertrofie bilaterală simetrică cronică a glandelor lacrimale și salivare. Amintim mențiunea făcută încă în 1924 de D. Michail: „sindromul Mikulicz apare în afecțiuni diverse". Azi, se știe că el poate însoți următoarele afecțiuni: boala Besnier-Boeck-Schaumann; poliartrita reumatoidă; boala Waldenström; boala Hodgkin și leucemia limfoidă. Cînd aceste cadre patologice nu sînt prezente, vorbim de boala Mikulicz. Bolnavul trebuie urmărit în timp, pentru că pe parcurs pot apare simptomele uneia din bolile menționate.

Tumorile glandelor lacrimale — afecțiuni grave — pot fi confundate cu dacrioadenitele cronice; merită o atenție specială pentru că sînt cele mai severe afecțiuni ale aparatului lacrimal.

Greer (1972) — citat de Fr. Fodor (1980, 69) — raportează următoarea structură histologică a tumorilor de glandă lacrimală: tumori mixte benigne 58,6%, tumori mixte maligne 8,6%; cilindroame (carcinoame adenoidchistice) 25% și carcinoame de diferite forme 7,8%. Histologic, caracteristic pentru tumorile mixte este structura eterogenă, chiar de la un fragment la altul al tumorii. În toate cazurile în care evoluția, aspectul clinic și eventual biopsia susțin diagnosticul de tumoare a glandei lacrimale, extirparea ei în

totalitate se impune cît mai rapid posibil. Tehnicile sînt diferite; este imperios necesară o accesibilitate largă în cavitatea orbitară. Reese (citat de 24) recomandă, în tumorile glandei lacrimale, ablația unghiului lateral și superior al orbitei, care să includă și fosa lacrimală.

Prognosticul îndepărtat al tumorilor glandei lacrimale este mai puțin bun. Nu se poate afirma vindecarea unei tumori mixte înainte de 10 ani (24), interval în care pot apare recidive locale sau la pleoape. Tumorile lacrimale apar în jurul vîrstei de 40 de ani, vîrsta deplinei maturități profesionale. Epitelioamele sînt foarte rare, sarcoamele de asemenea, acestea din urmă apar exclusiv la copii și dau, după Offret (138), mortalitate în 60% din cazuri.

Bolile căilor lacrimale apar în patologie cu mult mai frecvent decît cele ale glandelor lacrimale. Forma clinică curentă este inflamația sacului lacrimal — dacriocistita.

Dacriocistita poate fi congenitală datorită imperforației inferioare (atrezie) a canalului lacrimo-nazal (Rochon-Duvigneaud și Stănculeanu, citați de 111); acesta devine permeabil la sfîrșitul lunii a 8-a a vieții intrauterine. Prin retenția lacrimilor în sac și prin inflamația acestuia ia naștere dacriocistita congenitală; ea reprezintă cea mai frecventă afecțiune congenitală din sfera oculară. Tratamentul constă în perforarea membranei neresorbite prin sondajul căilor lacrimale, care trebuie efectuat cît mai timpuriu, în primele luni de viață. Neglijată, supurația se accentuează, sacul se dilată, infecția se poate propaga în zonele vecine; persistă un focar supurat în vecinătatea globului care nu mai poate fi suprimat decît după vîrsta de 5 ani, prin intervenție chirurgicală laborioasă și dificilă la copil.

Dacriocistitele dobîndite pot fi acute sau cronice, uni- sau bilaterale, se manifestă prin lăcrimare și supurație la nivelul sacului; pot evolua cu complicații: conjunctivite catarale, foliculare, ulcerul serpiginos al corneei. Predispun la infecții oculare în cazul unor microtraumatisme pe glob /61/. Etapele evolutive ale dacriocistitei dobîndite sînt aproape constant următoarele: obstrucția canalului lacrimo-nazal (determinată des de corize repetate, hipertrofii de cornete, deviații de sept, infecții dentare de vecinătate), ectazia, infectarea sacului, conjunctivite secundare, care se constituie ca focare de infecție pentru globul ocular. Singurul tratament eficace este dacriocistorinostomia, după metoda Dupuy-Dutemps sau Toti, care se poate efectua între vîrstele de 5—55 ani. Recidivele sînt rare. Pe 1.000 cazuri considerate global, Dupuy-Dutemps (citat de 24) a obținut 94,8% succese, 2,4% eșecuri parțiale și 2,8% eșecuri complete, pe care creatorul tehnicii le atribuie relaxării prematuре a suturilor și bolilor cronice ale mucoasei pituitare.

P. Vancea și Veronica Vaighel (245), la cele 13 eșecuri la 400 operați, constată: fereastră strîmtă în 7 cazuri, sac mic și scle

rozat în 3 cazuri, etmoidită cronică în 2 cazuri și fereastră prost plasată într-un caz. Oftalmologii din Oradea (1985) și Craiova (1986) au obținut rezultate foarte bune (95 și respectiv 96% permeabilizări) prin sutura mucoaselor nazală și lacrimală numai în planul anterior. Autorii spanioli, prin sutura continuă a mucoaselor sacului și pituitară, au suprimat total eșecurile rinostomiei Dupuy-Dutemps (145). Alte tratamente (alfa-chimotripsina, sondaje, intubații) dau rezultate cu mult mai slabe.

Mucocelul, tumorile sacului (foarte rare) la toate vîrstele și docriocistitele supurate la senili se rezolvă prin cură radicală: extirparea sacului.

Diagnosticul se stabilește prin examenul clinic și paraclinic (209).

Deficitul funcțional realizat, cînd afecțiunea este limitată la aparatul lacrimal, se manifestă prin hipo- ori hipersecreție lacrimală.

Alterările de durată ale secreției lacrimale pot avea repercusiuni optice.

Hiposecreția lacrimală apare în: dacrioadenite cronice, sindrom Sjögren, tumori ale glandelor, la senili, după arsuri, pemfigus, trahom; ea determină: senzația de usturime, de arsură, apoi metaplazie malphighiană corneo-conjunctivală cu cheratita sicca ori filamentoasă.

Pe lîngă tratamentul afecțiunii de bază, simptomele se ameliorează prin coliruri substitutive: lacrimi artificiale, soluție metilceluloză, unguente cu vitamina A. S-a preconizat și se efectuează și deviația canalului lui Stenon în sacul conjunctival (operația Filatov—Chevalev originală ori modificată de diferiți autori). Al. B. Radian (1979) efectuează, cu rezultate bune, în xeroza oculară, homotransplantarea glandei lacrimale de la cadavru. Procedeul original îl aplică în trei cazuri și raportează rezolvarea lor. Hiposecreția lacrimală contraindică lentilele de contact.

Hipersecreția provoacă lăcrimare; aceasta poate fi reflexă, de cauză locală, de vecinătate ori generală. Dintre cauzele locale, cele mai frecvente sînt: conjunctivitele, cheratitele și ametropiile. Hipersecreția lacrimală de vecinătate cunoaște adesea ca etiologie focarul dentar, amigdalian, endonazal ș.a. Dintre cauzele generale se menționează hipertiroidismul și leziunile de trunchi cerebral. Hipersecreția lacrimală întreține fenomene congestive, poate favoriza ectropionarea pleoapei inferioare, eczeme, jenează vederea și munca ce impune solicitări optice ori permanent o vedere foarte bună (conducători auto ș.a.). Tratamentul este etiologic, uneori durează luni de zile; intervenția grăbită pe glanda lacrimală (extirparea) poate agrava situația, soldîndu-se cu hiposecreție.

Suferința aparatului lacrimal se repercută indirect asupra globului și a funcțiunii vizuale. Din acest motiv, trebuie evitați toți

factorii care îl afectează: iritații externe, deviațiile palpebrale, afecțiunile ORL care împiedică drenajul, inflamațiile glandelor și ale căilor lacrimale. Afecțiunile tumorale pun probleme cu mult mai mari și grave de ablații largi ce pot duce la alterări motorii și optice, iar în unele cazuri pun în pericol viața bolnavilor.

I.1.3. **Bolile orbitei**

Reprezintă un capitol de oftalmologie vast, cu semnificații clinice mai largi și, foarte important, multe dintre afecțiunile orbitei ridică dificultăți de diagnostic și rezerve de prognostic optic ori general.

Bolile orbitei sînt proprii acesteia, propagate de la organele din vecinătate ori reprezintă expresia unor boli generale.

Ca etiopatogeneză ele pot fi: inflamatorii, parazitare, tumorale, vasculare, sau traumatice. Mai pot fi manifestarea oculară a unor boli la distanță, carențiale sau endocrine (Basedow).

Examinarea orbitei se face prin: inspecție, palpare, exoftalmometrie, orbitotonometrie, examen radiologic, ecografie (ultrasonografie); este obligatoriu și examenul morfologic și funcțional al globului ocular.

Afecțiunile orbitare modifică de cele mai multe ori protuzia globului, accentuînd-o sau reducînd-o.

Exoftalmia (simptomul cel mai frecvent în patologia orbitei) poate fi uni- sau bilaterală. Cea unilaterală e cauzată de inflamații (primare sau secundare), boala Basedow, anevrisme arteriovenoase, angioame, neoformații, hematoame, lipoame și chiste hidatice (rare). Cele bilaterale pot fi determinate de boala Basedow, tumori simetrice, boli sanguine (leucemie), scorbut, tromboflebita sinusului cavernos, anomalii de dezvoltare ale oase-



Fig. 4. Exoftalmie endocrină

lor capului, boala lui Paget etc. Exoftalmia poate fi axială sau laterală. Determinarea exactă a exoftalmiei se face cu exoftalmometrul (la aparatul Hertel, valorile normale sînt între 10—15 mm). O formă particulară de exoftalmie este cea pulsatilă, care se întîlnește în anevrismele sau rupturile carotidei interne în teritoriul sinusului cavernos.

Complicațiile exoftalmiei sînt keratitele lagoftalmice, iar în cazul celei unilaterale (mai ales cînd e de o cauză tumorală), diplopia, atrofia optică, paralizii oculomotorii, tulburări de sensibilitate pe teritoriul trigemenului (161 ș.a.).

Enoftalmia poate fi uni- sau bilaterală. Cea unilaterală este determinată de: procese cicatriceale, traumatisme orbitare sau de leziuni ale lanțului simpatic cervical, de partea ochiului enoftalm, cînd constituie unul din elementele sindromului Claude Bernard-Horner (enoftalmie, mioză, îngustarea fantei palpebrale) — sindrom de paralizie simpatică. Cînd este bilaterală apare în cadrul bolilor cașectizante și deshidratante. Enoftalmia poate provoca tulburări de vedere ca diplopia și dificultăți de privire datorită pseudoptozei care o însoțește (122).

Etiologic se disting:

1. *Inflamațiile orbitei* care pot fi: acute (periostite anterioare sau posterioare, tenonita, celulita și flegmonul orbitar) sau cronice, de origine bacilară, mai rar luetică; în tromboflebita de sinus cavernos apar aspecte clinice dramatice cu semne de flegmon orbitar bilateral.

Afecțiunile inflamatorii orbitare se impun ca urgențe oftalmologice; trebuie instituit un tratament intens local și general, cu supraveghere în serviciul de specialitate.

2. *Tumorile orbitei* sînt benigne sau maligne, acestea din urmă fiind primitive sau metastatice.

Tumorile sînt cele mai grave afecțiuni ale orbitei; adesea ele ridică dificultăți de diagnostic și determină incapacitate de muncă de lungă durată, deseori definitivă, iar unele dintre ele întunecă prognosticul vital.

Diagnosticul cert se stabilește, de cele mai multe ori, doar după intervenția chirurgicală.

J. Rogier (207) grupează tumorile orbitare în:

a) Tumori congenitale — chistul congenital al orbitei — cu microftalmie însoțită de AV foarte scăzută sau total absentă, encefalocel, meningocel (acestea din urmă pun grele probleme operatorii), chiste dermoide orbitare, ușor de extirpat cînd sînt anterioare; cele mari, comunicante, pun reale dificultăți în extirparea totală (altfel recidivează) și în păstrarea funcțiilor vizuale;

b) Tumori parazitare — chistul hidatic mai des — prin localizarea în orbită a formei larvare de Taenia echinococus. În zona de vest a țării noastre

au fost semnalate mai multe cazuri, raportat la alte regiuni; fenomenele orbitare sînt inflamatorii — alergice în pusee, apare diplopie; exoftalmia nu are nimic caracteristic; edemul papilar și atrofia optică (prin compresie) provocate de chist, sînt frecvente; tratamentul este exclusiv chirurgical; trebuiesc prevenite reacțiile anafilactice intra- ori postoperatorii;

c) Pseudotumori inflamatorii apar, de obicei, între 45—50 de ani, au evoluție cronică, se manifestă cel mai des prin exoftalmie unilaterală, indoloră, progresivă și — foarte important — evoluție „variabilă" cu remisiuni și recidive; adesea numai examenul histologic precizează diagnosticul;

d) Tumori osoase: osteomul, granulomul eozinofil /109/, mielomul orbitar, cloromul; toate, cu excepția osteomului, au prognostic fatal;

e) Tumori vasculare (angioame, varicocel orbitar), care impun extirparea cu finețe;

f) Tumori nervoase care, la rîndul lor, cuprind: gliomul nervului optic, mai frecvent la copii, apare înainte de vîrsta de 10 ani; examenul FO indică totdeauna o atrofie optică totală ori parțială; meningiomul tecilor nervului optic, meningiomul orbitar (apare tot la vîrsta copilăriei), el poate fi extins în orbită și în cavitatea craniană, cînd necesită intervenție neurochirurgicală;

g) Tumorile glandei lacrimale au fost enumerate la patologia aparatului lacrimal;

h) Tumori propagate la orbită: din glob ori din cavitățile vecine și metastazele orbitare ale tumorilor situate la distanță (mai frecvent la prostată, ovare);

i) Tumorile reticulare maligne — după Offret citat de J. Rougier (207) — reprezintă 80% din tumorile maligne orbitare; sînt reticulo-sarcoamele radiosensibile la adult, totdeauna fatale la copii.

Fig. 5. Sarcom orbitrar

Tratamentul tumorilor orbitare e operator; se impun intervenții mari, adesea cu colaborarea neurochirurgului și a otorinolaringologului; uneori exenterația orbitei cu sacrificarea globului ocular. Se contraindică intervenția chirurgicală în cazurile depășite de posibilitățile chirurgicale ca: glioamele retiniene orbitalizate, tumorile de cavum propagate la orbită, metastazele orbitare ale tumorilor situate la distanță, tumorile bilaterale.

Limfoamele orbitare considerate în trecut benigne, rezolvate prin röntgenterapie, sînt azi privite cu multă rezervă din punct de vedere prognostic pentru că: pot apare în cadrul unei leucemii limfoide și pentru că: pot fi de fapt imunoblastoame — tumoare plecată de la imunoblast (celulă limfoidă modificată în urma contactului cu un antigen), în care caz prognosticul vital e sumbru, cu toate chimioterapicele și röntgenterapia propuse.

• Tumorile orbitare reprezintă adesea una dintre cele mai grele probleme de rezolvat din punct de vedere al recuperării funcției vizuale și a bolnavului, în general, adesea ele generînd invaliditate definitivă.

Complicațiile orbitare de origine sinusală au fost sintetizate recent de Rodica Pop (187). Tratamentul lor, aproape absolut chirurgical, aparține domeniului otorinolaringologiei. Prognosticul ocular depinde de momentul rezolvării afecțiunii sinusale și de gradul de afectare a structurilor, de obicei posterioare, ale globului (corioretina, nervul optic).

Deficitul funcțional ocular determinat de bolile orbitei se referă prioritar la AV care poate fi scăzută uni- sau bilateral în funcție de natura și extinderea procesului patologic.

Procedura de recuperare are ca punct esențial precizarea diagnosticului, a etiologiei și a stadiului procesului patologic. Diagnosticul va condiționa terapia și eficiența acesteia. În timpul evoluției proceselor acute se indică tratament în repaus ocular și deci repaus profesional, fapt pentru care se acordă concediu medical.

Refacerea cavității orbitare, pentru menținerea protezei după intervenții largi pe orbită, constituie o veche preocupare a chirurgiei reparatorii. La noi, R. Palade și M. P. Popescu (157) propun o metodă originală. Rezultate obtinute de autorii citați sînt bune, dacă se respectă tehnica chirurgicală aplicată de ei; firește, se rezolvă problema numai din punct de vedere estetic. M. Olteanu și colaboratorii (153) efectuează autoplastie prin alunecarea de lambou cutanat ciuruit pentru crearea condițiilor de protezare orbitară.

La a III-a Conferință Națională de Oftalmologie, care a avut loc la București în septembrie 1985, a fost abordată chirurgia reconstructivă a orbitei de către colectivele oftalmologice din Tg. Mureș, Galați, București, Timișoara (53).

Fizioterapia ocupă, după L. E. Cerikcin /43/, un loc important în afecțiunile anexelor, incluzînd și orbita.

Psihoterapia se face la toți bolnavii în mod individualizat.

Încadrarea în invaliditate se impune în majoritatea proceselor maligne extensive și a celor care evoluează cu scăderi accentuate ale funcțiilor vizuale.

Procedurile socioprofesionale cuprind orientarea profesională pentru tinerii cu afecțiuni congenitale, reorientarea și reîndrumarea profesională pentru adulții calificați care prezintă scăderi accentuate ale AV, precum și aplicarea măsurilor de oftalmoergonomie, care urmăresc menținerea locului de muncă și eficiență economică.

I.1.4. **Bolile conjunctivei**

Patologia conjunctivei, elementul anatomic ocular cel mai frecvent afectat în practica oftalmologică, apare izolat sau în interdependență cu bolile pleoapelor și cu cele ale polului anterior al globului ocular. Afecțiunile conjunctivei neglijate, agravate, ori extinse la elementele globului — mai ales la cornee — duc la scăderea vederii.

Bolile conjunctivei, importante din punct de vedere al AV, sînt *congenitale* și *cîștigate*.

1. *Cele congenitale* sînt (165): epitarsul sau șorțul conjunctival; angiomul conjunctival; dermoepiteliomul lui Parinaud; dermoidul conjunctival; osteomul conjunctival și nevul conjunctival.

Toate se supun tratamentului chirurgical.

2. *Bolile cîștigate* sînt: inflamatorii, degenerative, traumatice și tumorale. Ele pot evolua acut, subacut sau cronic; unele din ele au evoluție recidivantă.

a) *Afecțiunile conjunctivale inflamatorii*. Cele mai importante din punct de vedere al deficitului vizual sînt:

— *Conjunctivitele catarale acute*, ce pot fi determinate de diferiți agenți patogeni ca: bacilul Koch-Weeks, virusuri, diplococi, pneumococi, streptococi, gonococi ori diferiți alergeni. Patologia inflamațiilor conjunctivei azi, e dominată de viroze. Gravitatea acestora constă în faptul că de regulă sînt „cheratoconjunctivite virale" și că nu beneficiază de terapie specifică și promptă eficace. Unele cheratoconjunctivite virale au evoluție de durată — adesea luni de zile — și impun, pe o bună parte din acest interval, repaus profesional; în plus multe dintre ele, fiind contagioase, creează situația unor lipsuri masive a forțelor de producție, cu prejudicii economice. Epidemiile din America — Șantierele navale — (1942—1943) și de la Uzinele Renault din Franța (1948—1949) sînt asemenea exemple. În țara noastră, în anii 1972 și 1973 a fost o epidemie de cheratoconjunctivită acută virusală, care a generat un număr mare de zile de concediu medical și, în multe cazuri (cu evoluție clinică gravă), scăderi de durată ale acuității vizuale pînă la limitele 1/3—1/4, prin

infiltrate corneene nodulare situate în parenchimul anterior. Cyclinele, în instilații (exemplu: ampicilina 1% colir) le influențează favorabil.

— Ca *forme particulare* se descriu: conjunctivita foliculară acută cu adenopatie, conjunctivitele pseudomembranoase (difterică, pneumococică, streptococică ori conjunctivita lemnoasă, cea mai gravă), conjunctivitele alergice și conjunctivitele cronice.

Dintre conjunctivitele nodulare cronice un loc important l-a ocupat la noi în trecut *trahomul* (conjunctivita granuloasă), boală infecțioasă, contagioasă și specifică a conjunctivei, constant bilaterală, cu extindere frecventă la cornee și cu evoluție lentă, realizînd un ciclu în patru stadii, după Mac-Callan (212).

În țara noastră, urmare a măsurilor de igienă care s-au luat pe scară națională, nu se mai înregistrează cazuri noi de trahom.

R. Nataf (130), expert în problema trahomului, apreciază că pe glob sînt peste 400 milioane de trahomatoși. Toți au periclitată grav acuitatea vizuală; se apreciază că peste 10 milioane din aceștia sînt orbi.

Obișnuit evoluția trahomului cuprinde patru stadii. Trahomatologii indică aceste stadii prin următoarele simboluri:

T. I trahom la debut — foliculi izolați, fenomene congestive ușoare.

T. II trahom în perioada de stare — falsă ptoză, foliculi conjunctivali numeroși, diseminați, panus.

T. III trahom pe cale de cicatrizare — foliculi rari, *cicatrici conjunctivale*, panus.

T. IV trahom cicatriceal — opacități corneene și complicații cicatriceale ale conjunctivei și glandelor lacrimale: entropion, trihiază, xeroză.

Studiile efectuate asupra panusului trahomatos de către Cuénod, confirmate ulterior de Busacca, Duke-Elder, Taygeson ș.a., au argumentat că panusul nu este o complicație a trahomului, ci o propagare a procesului patologic de la conjunctivă la cornee, unde, pe fond anatomic diferit, ia aspect caracteristic. El este cauza principală și cea mai frecvent generatoare de deficit optic. Scăderea acuității vizuale depășește adesea limita de 1/3, constant bilateral; trahomul unilateral este o excepție. După densitatea infiltrației corneene și a vascularizației sale se distinge: panus tenuis, vasculosum și crassus. Agentul patogen, azi cunoscut, face parte din genul CHLAMYDIA — chlamidozon trachomatis —, bacterie de dimensiuni mici care, neavînd capacitatea de a genera compuși energetici (ATP), parazitează obligatoriu celula gazdă care-i furnizează energia necesară. Incluziunile dispuse ca o manta („chlamidă") în jurul nucleilor celulelor epiteliale ale conjunctivei afectate sînt de

fapt microcolonii bacteriene puternic infecțioase. Important este că ele rezistă la digestia prin enzime lizozomale (93).

Profesorii T'Ang, Chang și Wang (R. P. Chineză) au izolat și cultivat agentul patogen al trahomului obținînd Medalia de aur Chibret pentru trahom 1981 (Révue Chibret d'Ophtalmologie 98/1981).

Diagnosticul de trahom se stabilește după aspectul clinic și condițiile epidemiologice. Examinările de laborator sînt efectuate mai ales în scop științific.

Tratamentul trahomului în trecut era mecanic și urmărea distrugerea foliculilor prin diferite manevre (expresie, periaj, curetaj) și chimic (sulfat de cupru, „piatra divină", care era utilizată și în antichitate).

Vindecare sigură se obține azi prin chimioterapie și antibioterapie (aureomicina, teramicina, eritromicina) în coliruri sau pomezi, aplicate în trei cure de cîte o lună, fiecare alternînd cu o pauză de zece zile. În campanie de masă se utilizează eficient unele sulfamide ca: salazosulfamida ori sulfofurazolul.

La noi în țară, trahomul a fost eradicat prin tratament cu sulfatiazol în instilații și injecții subconjunctivale.

Concomitent se ameliorează starea generală prin tonice, vitamine, alimentație.

Factorii de contaminare în trahom sînt: contact frecvent și prelungit cu bolnavii, mai ales în familie și colectivități cu medii neigenice; deplasări mari de mase umane (războaie, bulversări teritoriale, emigrații ș.a.) des însoțite de scăderea standardului de viață; infecții conjunctivale supraadăugate (cel mai des cu bacil Weeks) și lipsa asistenței oftalmologice organizate, active. Numai țările cu standard economic foarte ridicat, în care se aplică și măsuri riguroase de control medical nu au trahom.

Boala fiind răspîndită în trecut și la noi în țară, oftalmologii români au avut ca preocupare permanentă problema trahomului inventînd instrumentar pentru explorarea conjunctivei, efectuînd studii științifice, experimentale (243). Lucrări foarte valoroase în domeniul trahomului (anatomopatologice și experimentale) au efectuat la Cluj D. Michail și P. Vancea, iar la București D. Manolescu și N. Blatt. Ei au argumentat interesarea glandelor lacrimale în trahom și modalitatea de contagiune a bolii. Preocuparea clinică și științifică a oftalmologilor de la noi în problema trahomului s-a îmbinat cu cea medico-socială. În urma statisticilor alarmante, prezentate de profesorul D. Manolescu în 1924, s-a inițiat o luptă sanitară organizată pentru combaterea bolii; inaugurarea discuțiilor științifice a avut loc cu ocazia primului Congres de Oftalmologie din România (1924).

În condițiile economice și sanitare de după 1944, s-au creat premise pentru eradicarea trahomului în țara noastră.

Este un merit a trei generații de oftalmologi — ultimii maturi astăzi — care, lucrînd continuativ, armonios și cu dăruire, au trecut la depistarea activă, pe teren, și au aplicat în masă tratamentul corespunzător, astfel încît astăzi, la noi, oftalmologii tineri nu au ocazia să mai depisteze cazuri de trahom, iar prejudiciile grave economice și sociale cauzate de acesta pînă nu de mult în populația țării noastre au fost complet înlăturate. Avînd în vedere gravitatea și extinderea bolii pe glob, există numeroase organizații internaționale de combatere a trahomului, precum și comitete de experți care luptă împotriva lui în cadrul Organizației Mondiale a Sănătății.

În țările trahomatoase funcționează dispensare fixe și mobile specializate în tratamentul trahomului.

Subliniem totuși, că este necesară și în viitor vigilența profilactică referitoare la această redutabilă boală sub aspectul respectării regulilor de igienă în familie și colectivități (școli, ateliere, internate, cămine ș.a.), îmbunătățirea condițiilor de viață, alături de măsurile de igienă individuală.

*

Afecțiunile inflamatorii conjunctivale mai cuprind conjunctivitele alergice, mai frecvent catarul primăvăratic, pe cele medicamentoase (56) și pe cele care apar ca urmare a agresiunii unor agenți chimici.

O afecțiune inflamatorie conjunctivală care poate îmbrăca forme grave și care prezintă potențial de a altera acuitatea vizuală este *conjunctivita flictenulară,* cunoscută și sub numele de: eczematoasă, scrofuloasă, impetiginoasă. Ea succede în patologia inflamatorie a conjunctivei, ca gravitate și prognostic optic, trahomul.

Conjunctivita, mai frecvent cheratoconjunctivita flictenulară, încadrată în conjunctivitele alergice, se caracterizează prin proeminențe congestive ce apar în pusee pe conjunctiva bulbară, deseori la limb și care se ulcerează ușor. Termenul de flictenă intrat în uz e impropriu (histologic nu este o flictenă, ci un infiltrat limfocitar). Flictene apar frecvent și pe cornee cînd se soldează cu opacitate ori ulcerații corneene „flictenulare" care, în cazul că sînt mari, pot perfora cu consecințe optice nefaste ale perforației de glob. Evoluînd în pusee, netratată, determină în mod constant opacități (macule corneene ori leucome) care, sumate, reduc mult acuitatea vizuală. Afecțiunea este mai des întîlnită la copii, în cazurile severe generează ambliopie. Etiopatogenie certă este asocierea a trei factori: alergie microbiană — adesea bacilară ori streptococică; infecția de vecinătate (impetigo, vestibulite, eczeme ș.a.); rezistența scăzută a organismului. Pentru vindecare și evitarea recidivelor, tratamentul local clasic, constînd în aplicarea midriaticelor, dezinfectantelor conjunctivale, a cortizonului (cînd ulcerațiile nu sînt extinse), a unguentului cu precipitat galben de Hg, trebuie obligatoriu completat

cu tratament general desensibilizant și tonic. Alergenul se poate determina prin teste cutanate.

Pemfigusul conjunctival apare în cadrul erupțiilor dermice buloase, se manifestă rar prin bule conjunctivale, mai frecvent prin ulcerații ale conjunctivei, localizate mai des în fundul de sac inferior, urmate de bride cicatriceale; paralel evoluează cu opacități și neovase corneene; puseele repetate se soldează cu simblefaron total, cornee opacă, glob blocat (ochi de statuie). Nu există tratament medicamentos în pemfigusul ocular. Intervențiile pe anexe încearcă să restabilească protecția și motilitatea globului, iar cheratoplastia, transparența corneei.

Mențiune specială trebuie făcută pentru *conjunctivita lemnoasă,* foarte gravă, din fericire foarte rară. Afecțiune conjunctivală virală, apare mai des la copii de sex feminin. Debutează brutal cu febră, catar rinofaringian, falsă membrană groasă pe conjunctiva tarsală superioară; după înlăturare se reface rapid, pleoapa e indurată („lemnoasă"). Regula este bilateralitatea, afectarea corneei și perforația globului în cîteva zile. Antibio- și corticoterapia sînt fără efect.

b) *Afecțiunile degenerative ale conjunctivei,* importante prin potențialul de a scădea acuitatea vizuală, sînt:

— *Xeroza conjunctivală* ce apare în trahomul cicatriceal, pemfigus, arsuri, lagoftalmie sau la copii subnutriți și la persoanele cu reactivitate scăzută (etilici). Se datorește unor policarențe. Simptomele clinice constau în: senzația de jenă oculară, arsuri, înțepături sub pleoape, senzație de corpi străini, fotofobie. În cazurile grave, apar dureri oculare, opacifierea corneei și scădere accentuată a acuității vizuale (pînă la pierderea totală a vederii);

— *Pterigionul,* cea mai frecventă afecțiune degenerativă a conjunctivei, este reprezentat de o îngroșare a conjunctivei bulbare — cel mai des nazală — sub forma unei cute triunghiulare cu vîrful spre cornee și baza spre cuta semilunară. Prin vîrful său invadează corneea, alterîndu-i transparența și determinînd astigmatism neregulat. Leziunea este situată între epiteliu și membrana lui Bowmann, invadînd ulterior și parenchimul.

Etiologia este necunoscută; iritațiile mecanice și razele ultraviolete îl favorizează; vederea se alterează prin extensia leziunii pe cornee și se recuperează doar prin intervenție chirurgicală. Recuperarea este mai puțin completă cînd leziunea este foarte extinsă. Gravitatea afecțiunii e determinată de caracterul său des recidivant ceea ce impune intervenții repetate soldate cu opacități întinse și alterări ale motilității (adducția) globului ocular.

Școala clujeană (40) comunică rezultate bune prin scăderea numărului de recidive după aplicarea locală de izotopi radioactivi foarte precoce după intervenție. H. Saraux îl încadrează între procesele tumorale benigne corneoconjunctivale (212).

c) *Dintre tumorile conjunctivei,* altfel rare, merită atenție deosebită tumorile melanice, datorită malignității lor foarte mari.

Deficitul funcțional vizual este diferit în afecțiunile conjunctivale. În perioada de evolutivitate jenează vederea, mai ales atunci cînd procesul se extinde pe cornee. Scăderi mari și definitive ale acuității vizuale pînă la cecitate dădea, la noi, în trecut, trahomul. Astăzi, în țările în care el este răspîndit, periclitează vederea tuturor celor expuși la contaminare. Conjunctivita lemnoasă și pemfigusul conjunctival, foarte rare dealtfel, conduc inexorabil la cecitate, iar cheratoconjunctivita eczematoasă, la scăderi ale vederii uneori generatoare de ambliopii organice.

Prognosticul bolilor conjunctivale depinde de etiopatogenia lor, de precocitatea și calitatea terapiei aplicate. Cele care beneficiază de tratament etiologic sau etiopatogenetic se vindecă în timp util „per primam". Prognosticul s-a modificat mult, în sens favorabil, prin introducerea pe scară largă a chimio- și antibioterapiei. Este obligatorie, prin lege, instilarea, imediat după naștere (procedeul Crédé), a unei picături de soluție proaspătă de nitrat de argint 1%. Prin aceasta s-a suprimat conjunctivita gonococică a noului născut împreună cu complicațiile sale corneene foarte grave (leucoame, stafiloame) care erau de regulă bilaterale și cauzau cecitate din primele săptămîni de viață.

Prognosticul afecțiunilor conjunctivale devine nefavorabil în cazul în care ele se extind ori se complică cu leziuni corneene ori ale altor structuri anatomice, cel mai frecvent în caz de ulcerații flictenulare sau serpiginoase ale corneei.

Prognostic nefavorabil au cicatricele trahomului cu complicațiile lor care mai pot fi văzute și astăzi la bolnavii vechi ca o mărturie a prejudiciilor vizuale foarte mari pe care le determina această boală în trecut. Ele se manifestă ca entropion cicatriceal, trihiază, ulcere corneene trahomatoase și xeroză.

Complicațiile trahomului (trihiaza, entropionul cicatriceal, opacitățile corneene) se tratează chirurgical în servicii de specialitate cu rezultate mulțumitoare.

Prin keratoplastie, după cum a expus Paufique la Simpozionul de Transplantologie de la Viena 1967, se recuperează, cînd se respectă regulile de indicații și de tehnică, o parte din cecitățile corneene din trahom.

Traumatismele anexelor sînt cuprinse în capitolul: „Accidente oculare".

Evaluarea capacității de muncă se face în funcție de deficitul vizual pe care-l determină afecțiunea. În perioada de evolutivitate a procesului patologic sever se acordă concediu medical; cînd se reia activitatea, se respectă strict regulile de oftalmoergonomie.

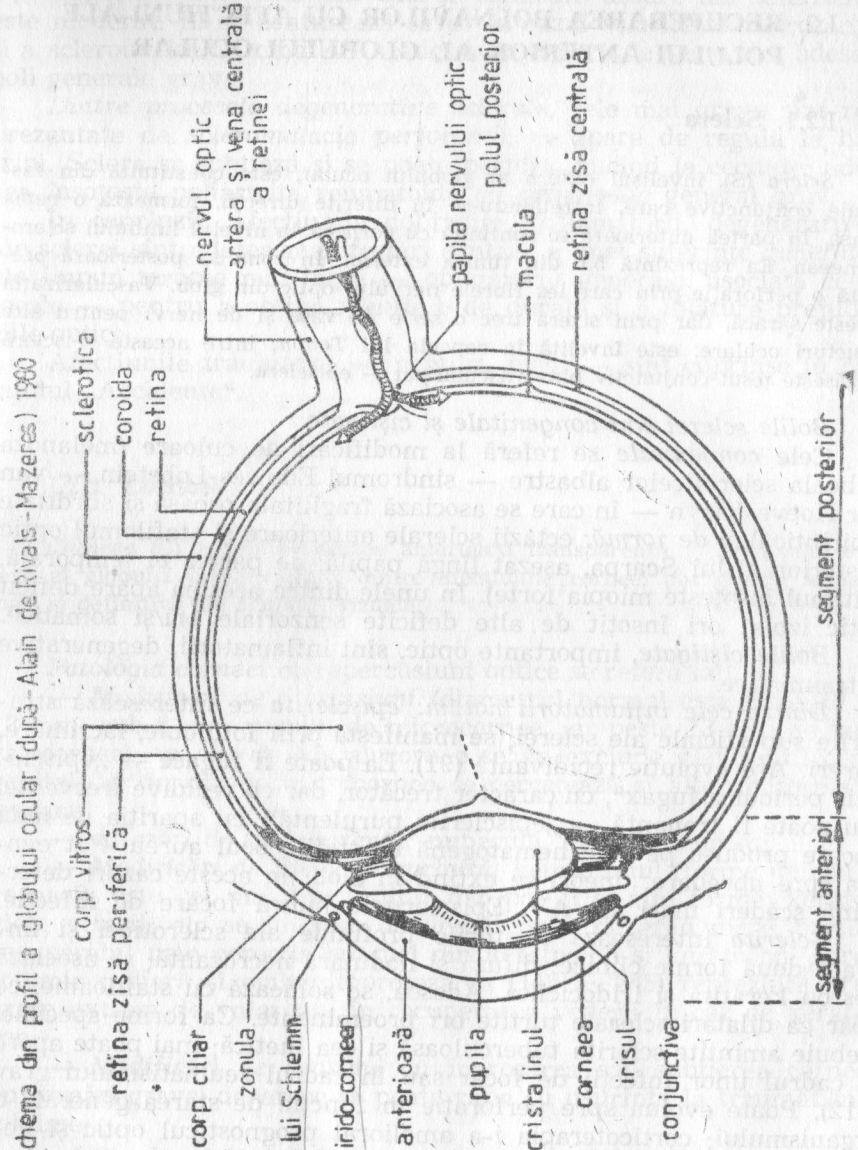

Schema din profil a globului ocular (după Alain de Rivals-Mazeres) 1960

I.2. RECUPERAREA BOLNAVILOR CU AFECȚIUNI ALE POLULUI ANTERIOR AL GLOBULUI OCULAR

I.2.1. Sclera

Sclera (S), învelișul extern al globului ocular, este constituită din fascicule conjunctive care, întretăindu-se în diferite direcții, formează o rețea densă. În partea anterioară se continuă cu corneea la nivelul limbului sclerocorneean. Ea reprezintă 5/6 din tunica externă. În zona sa posterioară prezintă o perforație prin care ies fibrele nervului optic din glob. Vascularizația ei este săracă, dar prin scleră trec o serie de vase și de nervi pentru alte structuri oculare; este învelită în capsula lui *Tenon;* între aceasta și scleră se găsește țesut conjunctiv bine vascularizat — *episclera.*

Bolile sclerei sînt congenitale și cîștigate

Cele *congenitale* se referă la modificări de culoare (melanoza și boala scleroticelor albastre — sindromul Edowes-Lobstein — van der Hoeve-Kleyn — în care se asociază fragilitate osoasă și surditate labirintică) și *de formă:* ectazii sclerale anterioare și stafilomul optic posterior al lui Scarpa, așezat lîngă papilă, de partea ei temporală, (ultimul însoțește miopia forte). În unele dintre acestea apare deficit optic izolat ori însoțit de alte deficite senzoriale ori/și somatice.

Bolile cîștigate, importante optic, sînt inflamatorii, degenerative și traumatice.

Dintre cele inflamatorii notăm: episclerita ce interesează straturile superficiale ale sclerei; se manifestă prin fotofobie, lăcrimare, dureri. Are evoluție recidivantă (91). Ea poate fi fugace — „episcleritis periodica fugax", cu caracter trecător, dar cu recidive frecvente, sau poate fi trenantă — „episclerita purulentă", cu apariția de mici abcese produse pe cale hematogenă de stafilococul aureu. Pot evolua spre abcedare, uneori se extind în glob; în aceste cazuri determină scăderi mari ale AV. Episcleritele indică focare de infecție.

Sclerita interesează straturile profunde ale scleroticei și îmbracă două forme clinice: difuză și nodulară necrozantă; se asociază des cu keratita și iridociclita. Adesea, se soldează cu stafiloame, ce apar ca dilatări sclerale turtite ori proeminente. Ca forme speciale, trebuie amintite sclerita tuberculoasă și cea luetică; mai poate apare în cadrul unor infecții de focar sau în cadrul reumatismului grav (212). Poate evolua spre perforație în funcție de starea generală a organismului; corticoterapia i-a ameliorat prognosticul optic și general. Cazurile severe prezintă pericolul de a scădea marcat ori a pierde vederea.

Sclerokeratitele sînt inflamații concomitente ale sclerei și corneei cu caracter recidivant. În cursul anilor, prin recidive repetate, ele înconjoară corneea, producînd opacierea periferiei sale și realizînd *keratita sclerozantă.*

Deficitul funcțional din cadrul formelor ușoare ale scleritelor este moderat. El se conturează sever în cazul scleritelor necrozante și a sclerouveitelor, cînd AV scade mult. Scleritele semnifică adesea boli generale grave.

Dintre procesele degenerative sclerale, cele mai grave sînt reprezentate de *scleromalacia perforantă,* ce apare de regulă la bătrîni. Sclera se subțiază și se poate perfora, ducînd la cecitate; adesea însoțește poliartrita reumatoidă cu prognostic general grav.

În concluzie, afecțiunile dobîndite (inflamatorii, degenerative) ale sclerei sînt adesea manifestări oculare a unei suferințe generale; ele impun terapie mai largă — obligatoriu generală, asociată celei locale — pentru a obține rezultate de durată și a înlătura prejudiciile optice.

Afecțiunile traumatice — rupturi, plăgi — sînt cuprinse în capitolul „Accidente".

I.2.2. Corneea

Corneea (C) constituie partea anterioară transparentă, a învelișului extern al globului ocular. Multe dintre afecțiunile corneei pot genera scăderi mari și definitive ale acuității vizuale.

Patologia corneei cu repercusiuni optice se referă la:

— *Modificări de dimensiuni* (diametrul normal este între 10 și 12 mm; sub 9 mm vorbim de microcornee, iar peste 13 mm de megalocornee); în caz de megalocornee se va exclude glaucomul congenital, iar în caz de microcornee se cercetează și alte malformații oculare;

— *Alterări de transparență:* nubeculă, maculă, leucom;

— *Modificări de formă și curbură:* keratoconul (forma de con a corneei), este cel mai des întîlnit dar pot fi și alte forme: keratoglob, ectazii; ele se însoțesc de deficit optic de grad mare, parțial recuperabil prin corecția miopiei din keratoglob și keratocon; keratotomia radiară și epikeratoprotezarea (145 a; 265) reprezintă progrese extrem de valoroase în recuperarea vederii în caz de keratocon;

— *Modificări de grosime* cu îngroșarea sau subțierea corneei cu urmări grave, deoarece se poate rupe cu ușurință la traumatisme minime;

— *Pierderea luciului corneei,* urmare a diferitelor leziuni corneene (edeme, infiltrate), se însoțește de scăderi ale acuității vizuale pe durata existenței lor;

— *Apariția de vase* (normal corneea este avasculară) superficiale sau profunde. Multe dintre aceste alterări pot fi observate și

de nespecialiști în condiții obișnuite, cu ochiul liber; în toate cazurile se solicită consult oftalmologic.

Patologia corneei cuprinde: procese congenitale inflamatorii (keratitele), procese degenerative, distrofice, traumatice, și, foarte rar, tumorale (215). Bolile corneei se însoțesc de deficit optic important pe durata evoluției lor ori definitiv.

1. *Bolile congenitale ale corneei* interesează mai ales: mărimea, forma, curburile (au fost menționate mai sus) și transparența sa.

Alterările congenitale de transparență îmbracă cel mai des aspectul de: sclerocornee — cornee identică sclerei opace — ori anomalia lui Peters (leucom corneean congenital bilateral aderent). Afecțiunile congenitale ale corneei se însoțesc constant de malformații iriene cu deficit optic mare.

Recuperarea chirurgicală (cheratoplastie precoce) este greu de realizat, astfel încît finalul e ambliopia ori lipsa vederii. Școlarizarea și orientarea copiilor se adaptează stării funcționale și prognosticului afecțiunii.

2. *Bolile cîștigate ale corneei* sînt dominate, din punct de vedere statistic, de procesele inflamatorii, cunoscute sub numele de *keratite,* care au cauze exogene sau endogene. Pot fi supurate sau nesupurate; ca evoluție pot fi acute, subacute sau cronice.

Simptomele clinice oculare ale keratitelor sînt dominate de fotofobie, *foarte important scăderea vederii* și oculalgii. Ca fenomene generale trebuie amintite cefaleea și alterarea de diferite grade a stării generale. Examenul obiectiv ocular evidențiază alterări diverse în funcție de forma clinică a afecțiunii.

Tipul clinic cel mai reprezentativ al keratitelor exogene e *ulcerul corneean serpiginos* care apare după microtraumatisme, adesea în mediu agricol („ulcerul secerătorilor") ori în producție, la subiecți cu sursă de infecție locală: palpebrală, conjunctivală, des lacrimală. Clinic se manifestă prin simptome dureroase accentuate, scăderea vederii, ulcerația corneei cu zonă de infiltrație ce tinde să se extindă (serpiginos) în suprafață și în profunzime, irită exogenă cu mioză și hipopion. Poate evolua spre perforație, glaucom secundar, panoftalmie, ori, în cel mai bun caz, prin cicatrizare, opacifiază dens corneea și, realizînd leucomul, determină scăderea vederii de diferite grade pînă la cecitate.

Dintre formele particulare de keratite exogene mai trebuie menționate:

— *Keratitele cauzate de ciuperci (keratomicozele).* Pot fi primitive, prin inoculare directă, ori, mai frecvent, secundare unei ulcerații traumatice sau virale (herpes). Agenți: aspergillus, candida, actynomices; antibioterapia și mai ales corticoterapia favorizează inocularea micotică.

Evoluția lor este favorabilă dacă tratamentul se instituie precoce. Răspund bine la preparate de iod și antimicotice (20).

— *Panusul trahomatos* semnifică extinderea leziunilor, trahomatoase pe cornee; caracteristic este sediul lui exclusiv în partea ei superioară.

— *Keratitele virotice* reprezintă interesări predominant corneene ce apar în cadrul unor viroze conjunctivale, respiratorii sau digestive. Forma curentă e *herpesul corneean,* care poate cuprinde și mucoasa bucală și/sau buzele, evoluînd cu fenomene locale oculare (uneori keratouveită) (184) și generale.

Un studiu asupra keratitei herpetice s-a făcut de P. Cernea și colaboratorii (48), care au stabilit că afecțiunea are un caracter sezonier, survine mai ales în lunile martie—iulie; reprezintă, în cazuistica lor, 1% din bolnavii spitalizați. Forma dendritică este cea mai frecventă, apare mai des la bărbați și este mai severă după vîrsta de 40 ani.

Ulterior, (1980—1985), același autor constată triplarea numărului de recidive. Herpesul corneean se soldează cu cicatrici care, sumîndu-se în timp, reduc mult AV.

— *Keratita disciformă* survine mai ales la tineri, sub forma unei opacifieri discoide în zona centrală a corneei, determinînd scăderi de durată ale acuității vizuale.

— *Keratita flictenulară* a fost descrisă în cadrul conjunctivitei flictenulare, ea creează, în cazurile grave, infirmitate optică la vîrste mici.

— *Keratita neuroparalitică* apare ca o consecință a secțiunii nervului trigemen sau lezării ganglionului Gasser, nervului oftalmic sau a ganglionului ciliar; are prognostic optic sever.

— *Keratitele parenchimatoase* afectează straturile profunde ale corneei. Ele pot fi de etiologie sifilitică (mai des congenital) sau bacilară. Mai rar apar în cadrul leprei sau al unor viroze. Au evoluție lungă, impun repaus vizual și profesional îndelungat (luni). Prin tratament susținut se recuperează AV utilă.

— *Keratoconjunctivita uscată* (keratoconjunctivita sicca) apare rar, izolat, ci după extirpare, inflamații cronice ori iradierea glandelor lacrimale; mai des este întîlnită în cadrul sindromului Gougerot—Sjögren, cînd are o evoluție severă, similară oricărei colagenoze.

— *Keratopatii medicamentoase* pot apare după administrare de antipaludice și clorpromazină (în domeniul psihiatriei); se manifestă prin infiltrații în straturile profunde ale epiteliului, scăderea vederii, fotofobie, fenomene care dispar după un timp de la sistarea tratamentului; adesea se însoțesc de leziuni retiniene cu valoare prioritară în prognosticul vizual.

3. *Procesele corneene degenerative și distrofice* (215) au evoluție lentă, dar, în mod natural, nu spre vindecare. Unele sînt legate de vîrsta mai înaintată: arcul senil, atrofia marginală a corneei, distrofia epitelială.

Importante sînt:

— *Xeroza corneei* constă în alterarea epiteliului corneean care-și pierde luciul, devine mat, uscat, de culoare cenușie; se însoțește de scăderi mari de AV, indică o carență de aport ori de asimilare a vitaminei A; poate fi un stadiu premergător al keratomalaciei, afecțiune deosebit de gravă.

— *Keratomalacia* apare mai ales la copii distrofici în primii ani de viață; în mod excepțional se întîlnește la adulți și bătrîni, în stări comatoase prelungite; foarte gravă, constant bilaterală, se soldează cu perforație și cecitate definitivă. P. Cernea și colab., în 1986, comunică două cazuri la copii, de 5 ani și un an.

— *Cașexia corneei* apare ca urmare a unor arsuri oculare întinse și profunde, situație în care, de obicei, vederea este compromisă; corneea se vascularizează profund și se opacifiază total.

— *Distrofia epitelială a corneei* survine la bătrîni, evoluează cu scăderea AV și nu manifestă tendință de vindecare.

— *Keratita buloasă* apare mai des ca o complicație a glaucomului avansat (absolut), deci pe ochi fără vedere, unde generează fenomene congestive și dureroase. Este greu influențată de tratament.

— *Keratoconul* constă în modificarea zonei centrale a corneei care-și mărește curbura, luînd aspect conic; se realizează miopii de grad mare, ce necesită lentile corectoare (de contact) sau intervenții chirurgicale (keratoplastie refractivă; keratotomie radiară, epikeratoplastie).

— *Degenerescențele eredofamiliale* (tardive) apar adesea la mai mulți membri de familie în generații succesive. Evoluția este lentă, dar progresivă, interesînd ambii ochi. Pot să fie superficiale sau profunde. A.V. scade treptat. Impun tratament chirurgical (keratoplastie).

4. *Cicatricele și pigmentațiile corneei* reprezintă sechelele proceselor inflamatorii sau traumatice (vezi capitolul „Accidente") ale corneei; elemente reparatorii de neoformație, epiteliale sau conjunctive, înlocuiesc țesutul funcțional, transparent, corneean. Dacă cicatricele sînt extinse în suprafață și profunzime, corneea se poate deforma (o bombează sau o turtesc). Adesea, din aspectul lor se deduce cauza ce le-a generat (159, 215 ș.a.).

Expresia funcțională a acestor leziuni cicatriceale este scăderea de diferite grade, a AV, în funcție de sediul, întinderea și grosimea lor.

Opacitățile corneene cicatriceale se încadrează în următoarele forme clinice:

Nubecula — nefelionul — (opacitate foarte fină) determină doar o ușoară scădere a AV.

Macula, opacitate mai densă, vizibilă; cînd este situată central, determină o scădere a AV mai ales în mediu intens luminat,

cînd pupila este miotică, în timp ce în mediu mai puțin luminat, cînd pupila este mai dilatată, deficiența vizuală este ceva mai redusă; invers, se petrec lucrurile în cazul leziunilor paracentrale. Evoluează deci cu scăderea AV și cu tulburări de refracție (astigmatism neregulat ce nu poate fi ameliorat prin corecție optică). AV poate fi îmbunătățită eventual prin tratament chirurgical (tatuajul corneei, iridectomie, keratoplastie).

Leucomul este cicatricea groasă, albă intens, care suprimă transparența corneei în zona respectivă. Se datorește refacerii post-distrucție a straturilor parenchimului corneean. El poate fi, după extindere: parțial sau total; după structură: nevascularizat, vascularizat ori degenerat, iar după profunzime: simplu ori aderent de elementele anatomice subjacente corneei. Leucoamele aderente, cînd sînt întinse, blocînd circulația umoarei apoase, pot determina glaucom secundar.

Deficiența funcțională, consecutivă leucoamelor corneene, e reprezentată prin scăderea AV, de obicei sub 1/3—1/4, condiționată de extinderea în profunzime și suprafață a leucomului.

Stafilomul corneean este un leucom aderent cu suprafața ectatică și neregulată, semănînd cu un bob de strugure. El poate fi parțial sau total. Deficitul vizual este întotdeauna foarte mare, adesea total.

Pigmentațiile corneene sînt sechele de tip cicatriceal sau apar ca urmare a unor boli generale cu răsunet ocular. Ele cuprind mai multe aspecte:

— *Impregnarea hematică* a corneei, ce apare ca sechelă după traumatisme oculare (cel mai des contuzii, mai ales la copii și tineri);
— *Sideroza* rezultă din impregnarea corneei cu produși de oxidare ai unor corpi străini intraoculari ce conțin fier;
— *Calcoza* apare ca urmare a degradării unui corp străin intraocular ce conține cupru;
— *Argiroza* e consecința tratamentului ocular — local, excesiv de prelungit, cu săruri de argint;
— *Fusul pigmentar al lui Krukenberg* constă dintr-un depozit de pigment mobilizat de nivelul uveei; apare mai des în cadrul miopiilor mari. sau după uveite;
— *Inelul pigmentar Kaiser-Fleischer* este un semn foarte caracteristic al bolii lui Wilson (degenerescența hepatolenticulară) și al pseudosclerozei Westphal-Strümpell. Este vizibil și cu ochiul liber, dar apare mai clar la examinarea cu lupa, la luminatul focal și la examenul biomicroscopic. Pigmentația este situată în grosimea membranei Descemet, are culoare verzuie sau verde-aurie și este paralelă cu limbul. Nu evoluează cu tulburări funcționale vizuale, dar are semnificație diagnostică și de prognostic general sever. Inelul apare ca expresia oculară a unei boli genera-

le a cărei cauză este un deficit enzimatic (de ceruloplasmină) ereditar ori a unei tulburări metabolice (dizaharidazice).

A. Petrescu reactualizează concentrația mărită de cupru în această afecțiune (180). Pigmentațiile corneene au importanță prin repercusiunea lor asupra AV și semnificația locală (oculară) ori generală.

5. *Tumorile corneei sînt foarte rare.* La Congresul european de Oftalmologie de la Viena (1964) prof. I. Păcurariu a susținut raportul cu această temă, menționat în monografia lui G. Offret (138).

Deficitul funcțional vizual determinat de bolile corneei este important. El rezultă din faptul că aceasta este componentul prim și esențial cu cea mai mare putere de refracție din dioptrul ocular (45 de dioptrii). Alterarea transparenței ei, modificarea mărimii, grosimei, formei, a luciului, a curburii sale, eventuala sa vascularizație, determină scăderea acuității vizuale, tranzitiv, pe durată mai îndelungată și, în multe cazuri, definitiv.

Prognosticul deficitului vizual al cicatricelor corneene este deosebit de important, pentru evaluarea și recuperarea capacității de muncă a acestor bolnavi.

Cicatricele corneene au o dublă importanță: ele reduc AV în funcție de extinderea lor, de uni- sau bilateralitate, și din studiul lor se poate pune diagnosticul etiologic retrospectiv, în special în cazul keratitelor cronice: bacilare sau sifilitice, ca și în cazul altor etiologii: blenoragie, prin corpi străini, sau cele ce survin ca urmare a unor agresiuni chimice sau fizice.

Pe întreaga perioadă de evolutivitate a procesului sclero și/sau corneean se asigură repausul ocular, se acordă deci concediu medical.

Evaluarea capacității de muncă în afecțiunile sclerocorneene se face în funcție de gradul scăderii AV (după I.E.M.R.C.M. București (107) în felul următor:

— Bolnavii care au AV sub 1/25 (numără degetele la 2 metri) la AO sau la cel mai bun ochi, se încadrează în gradul I de invaliditate, avînd capacitatea de muncă și autoservire pierdută;
— Bolnavii care au AV între 1/10—1/25 la AO se pot încadra în gradul II de invaliditate;
— Bolnavii care au AV între 1/3 și 1/10 la AO se pot încadra în gradul III de invaliditate, sau se procedează la schimbarea locului de muncă cu un altul cu solicitări vizuale mai mici.

Recuperarea capacității de muncă, acțiunile medicale recuperatorii se aplică individualizat și cît mai precoce, în funcție de forma clinică și de etiologia afecțiunii corneene: midriatice, antibiotice, resorbtive (dionină), antiinflamatorii, antialergice, administrate local în coliruri sau injecții; tratamentul oricărei keratite se aplică obligatoriu numai după indicația și controlul oftalmologului. Doina Pop D. Popa comunică tratamentul keratocomului cu ADN

în stadiile inițiale ale acestuia; azi el se tratează operator (keratotomie radiară ori epikeratoplastie Kaufman). Mai recent, în tratamentul keratitelor recidivante herpetice, se administrează, cu bune rezultate, Levamisolul — Decaris — (219), Acyclovirul (265) și autohemoterapie subconjunctival. Oftalmologii au utilizat în această afecțiune toate medicamentele noi la care au avut acces și, nu de puține ori, au revenit la medicația veche. Keratita herpetică, prin evoluția lungă, deseori recidivantă, greu influențată de tratament, duce frecvent la scăderi mari (sub 1/3—1/4) ale acuității vizuale. La ora actuală, în SUA, ea reprezintă prima cauză a cecităților corneene (265). Oftalmologii sovietici (A. A. Kasparov) efectuează keratoplastie în „perioada activă" a bolii pentru motive „medicale și economice", pentru că „în URSS numărul bolnavilor cu forme severe de herpes corneean se cifrează la zeci de mii anual" (53).

Privitor la cicatricele corneene, capitol important de patologie cu invaliditate, *chirurgia oculară modernă microscopică și plastică* a ameliorat prognosticul vizual al bolnavilor purtători ale acestora. Ea constituie, în epoca actuală, procedura recuperatorie cu mari șanse de reușită; și prin facokeratoprotezare (147) se recuperează vederea unui mare număr de deficienți oculari gravi, care pînă la intervenție erau în imposibilitate de a se autoservi. Pentru aceștia, intervenția creează și posibilități de prestare a unei activități cu solicitări vizuale limitate.

Keratoplastia a înregistrat în ultimele decenii succese remarcabile. Prin keratoplastie se înțelege o gamă largă de tehnici operatorii pe cornee, în care se cuprind: transplanturile de cornee (de diverse surse și tehnici) și keratoprotezarea optică (148, 159).

Astăzi sînt bine codificate aspectele tehnice ale intervențiilor pe cornee, indicațiile, contraindicațiile și rezultatele funcționale care se pot obține în anumite cazuri concrete.

Reușita transplantului de cornee depinde în mare măsură de calitățile imunologice și anatomice ale corneei transplantate, care trebuie să corespundă din punct de vedere biomicroscopic și al histocompatibilității. Cel mai bun material donator este corneea proaspătă, fapt care a dus la înființarea, în unele țări, a „Băncii de ochi" (problema a mai fost abordată în vol. I).

Condiția biologică a corneei receptoare (inclusiv starea endoteliului) este și ea un factor hotărîtor pentru reușita transplantului. Din acest punct de vedere s-a precizat că în scopul optic — de ameliorare a acuității vizuale — *șansele cele mai bune de reușită* le are leucomul central nevascularizat, keratoconul și distrofiile familiale ereditare. Șanse mai reduse au leucomul slab vascularizat și/sau aderent și distrofia edematoasă (rezultatele depind și de forma etiopatiogenetică). Rezultate slabe sau chiar nule înregistrează leucomul total vascularizat (148, 151).

Transplantul de cornee mai poate fi efectuat și pentru următoarele obiective:

— Scopuri terapeutice — în afecțiuni corneene evolutive — (keratita herpetică recidivantă și ulcerele corneene cu descemetocel sau cele perforate);
— Scopuri estetice (stafilomul și leucomul fără percepția luminii);
— Scopuri restaurative — tectonice — (tumorile corneene și pterigionul gigant);
— Scopuri ameliorative: leucomul vascularizat după arsuri chimice.

Date fiind numeroasele probleme (de obținere, conservare, toleranță, inoculare de infecții — rabie, SIDA —) pe care le ridică homotransplantul de cornee, s-a recurs la keratoproteze.

Keratoprotezările sînt indicate și eficiente pentru recuperarea bolnavilor care nu pot beneficia de homotransplant de cornee. Au fost aplicate cu succes de către Cardona, Stramplelli, Choyce, Fedorov, Pucikovskaia, Legheza, Bedilo, iar la noi de către M. Olteanu și apoi și de alți oftalmologi. Efectuată în timp util, keratoprotezarea are șanse mai mari de reușită și evită complicațiile intra- și postoperatorii ale transplantului de cornee. Lentila protezoare poate fi scoasă și curățită pe fața sa posterioară sau schimbată cu alta, cu valoarea optică cerută de caz. Plecîndu-se de la faptul că în prezența keratoprotezei, cristalinul este expus traumatismelor de către extremitatea posterioară a părții optice a protezei corneene (indiferent de tipul ei), se opiniază pentru extracția acestuia înainte de introducerea scheletului metalic sau în același timp operator. Partea optică a protezei, urmînd să substituie în acest caz atît cristalinul cît și corneea, însumează aproximativ 65 dioptrii, fapt pentru care M. Olteanu a propus, la Congresul de la Odessa (1978), termenul phacokeratoproteze.

V. J. Bedilo, în 13 ani, la Institutul de Medicină din Arhangelsck, efectuează 350 keratoprotezări în leucoame corneene (majoritatea postarsură). Utilizează proteza concepută de el; la 300 din ochi obține AV utilă (9). Rezultate „mai mult decît mulțumitoare" comunică, pe 83 cazuri, M. Olteanu și colaboratorii de la Spitalul Militar Central București — unde se implantează keratoproteza românească Olteanu-Pop (147).

În cheratitele bacilare sau sifilitice se face tratament specific timp suficient pînă la stingerea procesului activ, asociat cu tratament nespecific adjuvant (cauterizări, röntgenterapie). În cazul viciilor de refracție, se aplică corecție.

Pe tot parcursul bolii se face psihoterapie activă.

Fizioterapiei în bolile corneei i se acordă un mare rol de către E. Cerikcin (43).

Acțiunile vocațional-profesionale recuperatorii se referă la: *orientarea profesională* a tinerilor cu afecțiuni congenitale sau cîștigate înainte de calificarea profesională. Orientarea se face în

funcție de restantul vizual și de dinamica acestuia, la care se adaugă celelalte criterii asupra cărora s-a insistat în vol. I. Va fi evitată orientarea către profesiuni care solicită integritatea vederii sau locurile de muncă cu pulberi sau substanțe iritante pentru mucoase. *Schimbarea locului de muncă* și, la nevoie, reîndrumarea profesională este necesară la adulții care efectuează activități cu solicitări vizuale mijlocii sau mari și care prezintă scăderi accentuate ale AV.

Acțiunile sociale recuperatorii vizează sprijinirea fostului bolnav pentru menținerea locului de muncă ales, în sensul respectării principiilor oftalmoergonomice de muncă atît în viața sa profesională cît și în cea extraprofesională.

I.2.3. Uveea

Uveea, tunica vasculară, e formată din trei porțiuni: *irisul*, *corpul ciliar* și *coroida* care, deși diferite ca aspect anatomic, constituie o unitate sub aspect embriologic, histologic și funcțional. Uveea are ca rol principal nutriția globului ocular; totodată intervine în menținerea și în reglarea tonusului intraocular. Din aceasta rezultă că patologia uveei determină tulburări în funcția întregului glob. În primul rînd suferă retina, ale cărei straturi externe sînt nutrite de coroidă, fapt care explică tabloul clinic al corioretinopatiilor. Corpul vitros, care este nutrit de asemenea de coroidă, în condițiile afecțiunilor uveale, degenerează și se lichefiază, pierzîndu-și structura fibrilară.

Leziunile corpului ciliar determină tulburări în formarea umorii apoase și în menținerea tonusului ocular, ceea ce poate duce, în final, la atrofia globului ocular.

Suferința irisului are drept consecință tulburări ale vederii prin exudatele care se formează în regiunea pupilară, iar ca urmare a sinechiilor iriene posterioare poate apare glaucomul secundar.

Distrugerea pigmentului uveal diminuă rolul optic al acestuia în formarea unei imagini clare.

Uveea, prin bogăția sa în elemente reticulohistiocitare, poate fi sediul mai multor tipuri de reacții imunologice.

Plasmocitele din uvee pot crea anticorpi locali, care determină reacții de hipersensibilitate imediată (Arthus) sau întîrziată. Focarele inflamatorii din uvee pot crea antigeni, care la rîndul lor declanșează formarea — în cerc vicios — a complexelor imune; toate acestea conduc la concluzia, că afecțiunile uveei sînt severe, complexe din punct de vedere etiopatogenetic și de foarte multe ori generatoare de deficite optice mari, pînă la cecitate.

Patologia uveei.

1.2.3.1. *Irisul.*

După data apariției și mecanismul lor de producere, bolile uveei anterioare, respectiv ale irisului, ne referim la cele severe, invalidante, pot fi clasificate în anomalii congenitale și boli cîștigate, ultimele putînd fi inflamatorii, degenerative, traumatice și tumorale.

1. *Anomaliile congenitale ale irisului* importante (însoțite de deficit vizual mare) sînt:

— *Aniridia,* ce se caracterizează prin lipsa membranei iriene; este posibilă asocierea cu glaucomul congenital, cataractă, nistagmus; de regulă, AV nu depășește 1—2/10 (211);

— *Policoria* semnifică prezența mai multor orificii pseudopupilare pe iris;

— *Colobomul congenital,* cel mai adesea este infero-nazal; bolnavii prezintă fotofobie; scăderea vederii este în funcție de asociații uveale, retiniene sau ale nervului optic. Al. Radian și colab. ameliorează AV și reduc ebluisarea prin tatuarea corneei în zona colobomului (195);

— *Ectopia pupilei* (corectopia) este poziția excentrică a pupilei asociată adesea cu colobomul irian și luxația congenitală a cristalinului, în care situație se creează deficit optic mare;

— *Anizocoria* (inegalitatea congenitală a pupilelor cu frecvența de 1% din anizocorii), menționată ca anomalie pentru a fi luată în considerare la interpretarea unei anizocorii; vederea e de obicei bună;

— *Chisturile iriene* congenitale pot fi dermoide sau de retenție, iar acestea din urmă pot fi pigmentare ori apigmentare; sînt situate la marginea pupilară, în stroma iriană ori în unghiul camerian. Exereza lor e adesea dificilă.

2. *Bolile cîștigate ale uveei* (ansamblul porțiunilor sale) sînt reprezentate în primul rînd de inflamații.

Uveitele. Clasificarea lor s-a făcut din mai multe puncte de vedere: etiologic, evolutiv, anatomopatologic, patogenetic, imunologic sau etiopatogenetic.

Reținem clasificarea etiopatogenetică:

Uveitele infecțioase apar ca urmare a unei agresiuni microbiene, ca sursă de proveniență internă locoregională (167) sau de la distanță, ori provin din mediul extern în urma unor traumatisme. Alteori, au origine micotică, spirochetică, rickettsiosică, virală; uneori parazitară. Un loc important îl ocupă cele de origine bacilară sau sifilitică.

Uveitele alergice sau mai corect infecțios-alergice la diferite agresiuni microbiene, infecții de focar (163) ori nemicrobiene (proteinice ori de altă natură).

Uveitele toxice sînt de proveniență exogenă sau endogenă. Cele exogene sînt urmare a unor traumatisme, arsuri ori pătrunderi în globii oculari a

unor corpi străini; cele endogene apar mai ales la bolnavi cu diabet zaharat sau gută. Pot apare și la toxine endoculare în dezlipirea de retină, hemoftalmii.

Uveitele traumatice apar ca urmare a unor traumatisme oculare prin agenți mecanici, fizici sau chimici.

Uveitele din cadrul unor boli generale sînt cunoscute la bolnavii cu poliartrită reumatoidă, sarcoidoză Besnier—Boeck—Schaumann, în bolile de colagen (lupoeritematoviscerita malignă, sclerodermie, dermatomiozite, periartrita nodoasă), în reumatismul cronic, în unele boli ale sistemului nervos (scleroza în plăci, meningite), în boli de piele, eritem nodos etc.

Uveitele autoimune sînt unanim recunoscute; evoluează după tipul general al bolilor de autoagresiune; includ uveitele faco-anafilactice și oftalmia simpatică. Deși uveea, în ansamblul ei, reacționează similar la diferite agresiuni, specificul anatomofuncțional al celor trei componente ale ei, impun descrierea lor, chiar sumară, în mod separat.

Pentru stabilirea etiologiei uveitelor anterioare (iris, corp ciliar), pe lîngă examenul ocular complet, se poate recurge și la paracenteza camerei anterioare; umoarea apoasă obținută se poate examina citologic, microelectrolitic ori imunologic (81) și însămînța pe medii. Explorarea se completează cu examinări paraclinice: hematologice, biochimice, serologice, I.D.R., R.B.W., „teste imunologice" etc.

Simptomele clinice în inflamațiile irisului sînt: dureri oculare și periculare, fotofobie și lăcrimare spontană, accentuată de lumină, scăderea vederii. Examenul obiectiv evidențiază congestie perikeratică activă, profundă, mioză, ștergerea desenului irian, dilatarea vaselor iriene, modificări pigmentare în stroma și epiteliul pigmentar, umoarea apoasă tulbure, edemul endoteliului cornean. În evoluția bolii apar frecvent sinechii iriene posterioare ce fixează pupila deformată. În pupilă se pot organiza exudate. Iritele se pot complica cu cataractă (denumită complicată) și glaucom secundar.

Formele clinice de irite sînt, după evoluție, acute, subacute și cronice; după natura exudatului pot fi: seroase, fibrinoase (fibrinoplastice), hemoragice; ca aspect anatomopatologic pot fi difuze sau nodulare.

Diagnosticul se face prin examenul macro- și biomicroscopic al irisului ce poate evidenția modificări de culoare, de relief, modificări ale conturului pupilei, la care se adaugă și celelalte alterări amintite. În toate iritele, este obligatorie determinarea tensiunii intraoculare, ea dînd indicații valoroase în evaluarea prognosticului și pentru stabilirea terapiei imediate.

Prognosticul vizual al iritelor este rezervat, dat fiind că adesea recidivează, fiecare puseu ducînd la scăderea vederii, care, în final, coboară la valori ce pot încadra bolnavii între ambliopi ori chiar nevăzători.

Deficitul funcțional vizual în irite constă în scăderea AV datorită, la debut, edemului corneean, tulburării umorii apoase, spas-

mului sfincterului irian, apariției exudatelor din camera anterioară și de pe suprafața anterioară a cristalinului corespunzătoare ariei pupilei (167), iar tardiv, alterărilor anatomice definitive.

I.2.3.2. *Corpul ciliar*

Inflamațiile corpului ciliar (C.C.) poartă numele — indiferent de natura lor — de ciclite. Ele sînt procese inflamatorii ce apar mai des sub forma tabloului clinic de iridociclite. Se manifestă cu fotofobie, lăcrimare, oculalgii surde, de durată, care se accentuează nocturn și la presiune fină, transpalpebrală, a globului. Examenul obiectiv constată congestia conjunctivei bulbare, tumefierea pleoapei superioare, exudate în camera anterioară și posterioară, precipitate pe fața posterioară a corneei — simptom patognomonic —, opacități în vitrosul anterior, hipo- sau hipertensiune intraoculară (167). Se mai evidențiază heterocromii iriene. „Pars planita" — entitate nou conturată — este inflamația părții posterioare, plane, a corpului ciliar.

Etiologia este similară cu cea a iritelor.

Deficitul funcțional realizat constă în tulburări de vedere ca și consecință a edemului feței posterioare a corneei și a precipitatelor de descemetită, precum și a exudatelor de pe fața anterioară și posterioară a cristalinului și a celor din vitrosul anterior (167, 253). Uneori, scăderea AV este datorată miopiei asociate, spasmodice, consecință a inflamației mușchiului ciliar.

Evoluția este subacută sau cronică, adesea recidivantă. Formele extrem de severe pot duce la atrofia globului ocular.

Prognosticul este rezervat din cauza recidivelor posibile și mai ales ca urmare a complicațiilor pe care le poate da: cataracta complicată, glaucomul secundar, sau, cum s-a mai menționat, atrofia globului ocular.

I.2.3.3. *Coroida*

Coroida, porțiunea posterioară a uveei, este membrana nutritivă a stratului celulelor vizuale din retină.

Din punct de vedere fiziopatologic este omologul piei mater. Ea este formată din patru straturi de la exterior spre interior: stratul supracoroidian sau lamina fusca; stratul vaselor coroidiene; stratul corio-capilar; membrana bazală sau membrana vitroasă a lui Bruch.

Pe lîngă nutriție, coroida asigură retinei temperatura optimă funcțională. Ea are rol și în menținerea tonusului ocular datorită celulelor ganglionare și nervilor vasomotori pe care-i conține.

Bolile coroidei apar în condiții similare cu cele descrise la iris și corpul ciliar. În activitatea practică se întîlnesc mai frecvent *corioretinite*. Ele pot fi acute, subacute sau cronice generalizate sau circumscrise, mai rar purulente (panoftalmie).

Simptomele clinice sînt reprezentate de senzația vizuală de muște volante și de scăderea vederii. Obiectiv, se evidențiază modificări

oftalmoscopice (focare inflamatorii corioretiniene), flocoane în vitros, exudate, hemoragii.

Deficitul vizual funcțional constă din: scăderea progresivă a AV și din alterări polimorfe ale cîmpului vizual (scotoame), adesea fenomene de hemeralopie. La început scotomul este pozitiv apoi devine negativ.

Deformarea obiectelor (metamorfopsia) apare mai ales în cazul coroiditelor exudative centrale și evoluează fie ca macropsii (cînd obiectele par mai mari), fie ca micropsii (cînd obiectele par mai mici).

Complicațiile coroiditelor vizează mai ales nervul optic (uveopapilitele ce pot evolua spre atrofia de nerv optic), tulburări de transparență ale cristalinului (cataractă), ale vitrosului (hialite), sclerei (sclerocoroidite), hemoragii în vitros; dezlipiri de retină exudative.

Prognosticul coroiditelor este rezervat, fiind condiționat de forma etiologică și anatomoclinică a bolii. Recidivele sînt frecvente; fiecare puseu lasă sechele optice care se sumează în timp. În cele de origine tuberculoasă, terapia actuală cu antibiotice antibacilare a ameliorat prognosticul, care în trecut era întunecat deoarece conducea adesea la pierderea uni- sau bilaterală a vederii.

Aspecte clinice. Inflamațiile coroidei — coroiditele — au aspecte clinice multiple (17, 211 ș.a.) dar, în general, pot fi cuprinse în:

1. *Infecțioase* cu două forme clinice: supraacute în boli infecțioase grave, septicemii; se manifestă prin dureri oculare, congestie puternică, vitrosul tulbure, globul abcedează, în final se atrofiază, și *coroiditele subacute*, frecvent în legătură cu focare de infecție de vecinătate (ORL, dentare — 31, 32, 163), cu exudat organizat în vitros (pseudogliom);

2. *Coroiditele nodulare* mai frecvent tuberculoase (forma miliară ori solitară — tuberculom) (78);

3. *Coroiditele seroase* în care se cuprinde și toxoplasmoza corioretiniană ce poate fi întîlnită în toate etapele vieții. Cea congenitală și a nou-născutului se însoțește adesea de meningoencefalită cu hidrocefalie și epilepsie. Patognomonice sînt calcifierile calotei. Prognosticul, nu numai optic — datorită sediului predilect macular — ci și cel general, este grav.

D. Manolescu (102), în 1963, la bolnavi mai numeroși din zona capitalei, prin examene și studii sistematice, concluzionează că în țara noastră toxoplasmoza oculară e rară, în schimb etiologia reumatică și bacilară o constată mai des.

Raportul Societății Franceze de oftalmologie din 1985 subliniază extinderea toxoplasmozei oculare. Printr-o colaborare între Institutul de Igienă Cluj și Clinica oftalmologică Cluj, s-a efectuat testul de imunofluorescență indirectă pentru toxoplasmoză la un număr de 414 bolnavi cu uveită (1983 și 1984). S-au constatat reacții pozitive la titruri ridicate la 35%, dintre aceș-

tia, majoritatea (aproape dublu), proveneau din mediul rural (100). Se impune deci intensificarea controalelor veterinare.

4. *Corioretinitele diseminate:* luetice, tbc, rickettsiene ş.a.;

5. *Coroidita seroasă centrală.* Fluoroangiografia şi fotocoagularea i-au lărgit interpretarea patogenetică şi au ameliorat prognosticul vizual al acestei afecţiuni.

În practică se creează adesea situaţia de a nu putea limita inflamaţia în diferite zone anatomice şi atunci se vorbeşte de „uveite în ansamblu", eventual cu dominanţa fenomenelor anterioare (iridociliare) ori a celor posterioare (vitreocoroidiene).

6. *Uveite autoimune* cu două forme clasice:

a) *Cristaliniene, facoanafilactică,* secundară eliberării în camera anterioară a proteinelor cristaliniene, posttraumatism ori datorită extracţiei extracapsulare; rolul acestor proteine e confirmat prin prezenţa anticorpilor anticristalinieni în umoarea apoasă şi de resturile de cristalin înglobate de leucocitele intraoculare; se impune înlăturarea maselor cristaliniene şi corticoterapie; cea *facolitică* apare în cataracta hipermatură, se asociază des cu glaucomul secundar, impune intervenţia de urgenţă;

b) *Oftalmia simpatică* apare consecutiv unui traumatism perforant — uneori chirurgical —, ce interesează uveea, urmat de o reacţie inflamatorie mai mult sau mai puţin marcată; afectarea ochiului congener (simpatizat) e posibil să se declare la cîteva zile — zeci de ani de la traumtism (cel mai des între 4—8 săptămîni). Se manifestă prin iridociclită trenantă formă plastică, hialită, corioretinită peripapilară. Evoluţia foarte gravă, cu cataractă complicată, hipotonie şi, în final, deseori atrofia globului, creează pentru bolnav o situaţie dramatică; concomitent sînt prezente semne generale, în special meningeale. Prezenţa pigmentului uveal fagocitat în zona plăgii — zona de inoculare —, a anticorpilor antiuvee în umorul apos al ochiului simpatizat şi similitudinea histologică cu uveoretinita autoimună experimentală susţin patogenia imunoalergică a oftalmiei simpatice. Afecţiunea impune tratament intens şi susţinut: cel clasic al uveitelor completat cu corticoterapia locală şi generală, element terapeutic de bază. Necesitatea intervenţiei trebuie bine cumpănită: dacă ochiul simpatizant are acuitate vizuală nu se enuclează, dată fiind gravitatea extremă a uveitei ochiului secundar afectat (simpatizat); intervenţiile adresate complicaţiilor (cataracte, glaucom), dau rezultate slabe.

Frecvenţa oftalmiilor simpatice este în scădere (145 a). Se întîlneşte mai des la bărbaţi decît la femei, la tineri mai mult decît la adulţi (167).

Momentele etiopatogenetice sînt reprezentate de plăgi perforante ale globului — traumatisme accidentale ori plăgi operatorii — cu atingerea ţesutului uveal, mai rar tumori intraoculare ori cisticercoza (167).

Diagnosticul se stabileşte din anamneză, care confirmă traumatismul unui ochi urmat de uveita celuilalt, completată cu examinări clinice şi paraclinice. Trebuie făcut diagnosticul diferenţial cu

iritaţia simpatică, care este o tulburare reflexă, funcţională, pasageră; ea precede adesea fenomenele obiective de oftalmie simpatică.

La ochiul simpatizant se constată semnele inflamaţiei oculare produse după traumatismul cauzal, adică fenomene de iridociclită subacută sau cronică.

Deficitul funcţional vizual realizat constă în scăderea AV bilateral, care evoluează deseori spre cecitate.

Prognosticul oftalmiei simpatice este întunecat, el depinde însă şi de mijloacele terapeutice aplicate sub aspectul precocităţii şi a intensităţii lor. Este mai eficientă profilaxia ei constînd în terapia corectă a plăgilor perforante ale globului prin rezolvarea lor de urgenţă în condiţiile severe ale asepsiei, al extragerii corpilor străini, cu rezecţia membranelor intraoculare herniate şi a ţesuturilor necrozate, suturarea corectă a plăgii, tratament cu chimioterapice, proteinoterapie nespecifică, röntgenterapie antiinflamatorie, corticoterapie, imunoterapie. În timp util, în primele 14 zile, în caz de nevoie, se face enucleareа de necesitate a ochiului traumatizat grav, cînd salvarea lui este imposibilă şi se creează pericolul oftalmiei simpatice.

A. Torrence şi colaboratorii (235), urmărind AV la 17 bolnavi cu oftalmie simpatică trataţi cu corticosteroizi, a evidenţiat creşteri ale AV la aceştia comparativ cu cei netrataţi cu cortizon.

7. *Uveitele reumatice* apar în spondilartrită şi poliartrite reumatoide, evoluînd îndelungat, recidivant, cu complicaţii.

8. *Uveitele micotice* (etiologia a fost enunţată) sînt descrise şi după operaţii, mai ales pentru cataractă; ele duc de regulă la atrofia globului. Oftalmologii americani le identifică adesea subliniind gravitatea lor (71).

9. *Forme speciale îmbracă uveitele la copil,* unde cel mai des sînt de origine reumatică, şi *uveitele la menopauză,* constant bilaterale, care scad mult vederea pînă la pierderea ei prin cataractă complicată, glaucom secundar ori atrofia globului.

10. *Ca forme particulare* întîlnim: B. lui Harada, S. Vogt-Koyanagi, B. lui Behçet, deşi mai rare la noi, sînt importante prin gravitatea lor. B. lui Harada bilaterală şi posterioară, S. Vogt-Koyanagi, cu fenomene anterioare, alopecie şi vitiligo; B. lui Behçet, cu iridociclite recidivante cu hipopion, leziuni aftoase pe mucoase, fenomene osteoarticulare, apoi şi fenomene posterioare, foarte gravă, duce la atrofia globului; uneori se însoţeşte de manifestări renale (86).

Uveoparotidita Heerfordt (iridociclită nodulară bilaterală, hipertrofia parotidelor, paralizie facială), se pare că e o manifestare a bolii Besnier-Booeck-Schaumann, deci o reticuloendotelioză cu localizare facială.

Heterocromia Fuchs sau ciclita heterocromică (ciclită, strofie iriană, cataractă — la început corticală posterioară —) se conturează ca o uveoză degenerativă (211). Cataracta poate fi rezolvată chirurgical, dar 1/3 din cazuri se soldează cu glaucom absolut.

11. *Uveitele parazitare:* pe primul loc oncocercoza (filarioza), foarte răspîndită în țările calde din Africa și America Latină, este foarte gravă, cu simptome inflamatorii intense, dă „orbirea de rîu". Se apreciază că pe glob sînt peste 20 milioane suferinzi oculari de oncocercoză, în Africa — din Senegal pînă în Etiopia — și în America Centrală: sudul Mexicului, Guatemala, Columbia, Ecuador.

OMS a trasat un program vast de studiu, terapie și profilaxie a bolii. *Mectizan*, un nou medicament, prin grija OMS va fi distribuit gratuit în țările afectate. Luat pe cale bucală, medicamentul paralizează și anulează filariile. Din 1974, OMS desfășoară un program de combatere a oncocercozei în Africa occidentală. Zeci de mii de mile și întinse suprafețe riverane au fost tratate cu larvacide contra „muștei negre", care prin înțepătură inoculează la om parazitul. La noi în țară, S. Mihai (118) descrie trei cazuri la studenți africani din București; au apărut cazuri izolate și în alte centre universitare (Cluj, Craiova).

Dificultatea diagnosticului etiologic al uveitelor o concluzionează și P. P. Vancea (249), ca de altfel întreaga literatură oftalmologică. La a 23-a Reuniune a oftalmologilor din Moldova (1987), Colectivul Clinicii oftalmologice din Iași prezintă date recente în problema „afecțiunilor oculare prin mecanism imun" (pe primul loc uveitele), iar Florica Ignat, în 1983, prezintă referatul: „Imunitatea și autoimunitatea uveei". Ada Călin și colaboratorii (38) recurg la testul ferestrelor cutanate, pentru a aprecia reacția celulară în uveite. Se poate afirma că orice agresiune pe teren favorabil poate declanșa uveită la toate vîrstele. După cum precizează F. Fodor și colaboratorii (68), în uveite, anamneza atentă, completată cu examinări bine coordonate, sînt factori decisivi în stabilirea etiologiei și a tratamentului eficient.

I. Păcurariu și colaboratorii constată că diagnosticul etiologic cert al uveitelor e posibil doar în 10—30% din cazuri, motiv pentru care se recurge, adesea, la o medicație diferită — dar constant bogată (177).

Tratamentul trebuie individualizat și instituit imediat; midriaticele și cortizonul sînt esențiale.

Adesea uveitele, între care și oftalmia simpatică, în decursul evoluției lor se extind și la papila nervului optic, realizînd uveopapilitele, prin aceasta devenind și mai grave. În toate cazurile de uveită se cercetează (oftalmoscopic) nervul optic, iar funcțional, simțul cromatic, campimetria, ERG.

3. *Afecțiuni degenerative ale coroidei. Coroidozele* sînt afecțiuni degenerative ale coroidei, ce interesează atît arterele cît și venele, mai ales din stratul coriocapilar, cu repercusiuni asupra elementelor receptoare retiniene care intră în suferință. Ele pot fi circumscrise sau generalizate. Cele circumscrise sînt des peripapilare sau maculare. Survin mai ales la bătrîni. Cele difuze apar între 50—70

ani, în cadrul aterosclerozei sistemice și au caracter ereditar (se observă și în familii în care unii membri suferă de retinopatie pigmentară).

Coroidoza miopică apare în cadrul miopiilor (mari și forte). Se manifestă cu atrofii coroidiene generalizate sau localizate la polul posterior, constant în jurul papilei optice. În miopia malignă poate apare aspectul oftalmoscopic, cunoscut sub denumirea de „conus atrofic peripapilar miopic". Cînd leziunile se extind și în jurul maculei, pot provoca hemoragii și proliferări pigmentare la nivelul acesteia (pata Fuchs), care reduc mult acuitatea vizuală și ca atare determină deficiențe vizuale mari și definitive.

4. *Tumorile uveei,* ca și inflamațiile, conturează tablouri clinice diferite, după zona de uvee în care se dezvoltă.

La nivelul irisului se pot întîlni: chiste congenitale, chiste perlate (prin inclavarea posttraumatică a unui cil) și chiste seroase.

Importante sînt însă *tumorile melanice iriene.* Cînd o pată melanică a irisului dă semne de neliniște celulară, depistate la biomicroscop, se indică iridectomia; dacă histologia confirmă potențial malign, se impune supraveghere atentă.

La nivelul corpului ciliar, tumoarea, de cele mai multe ori melanosarcom, se dezvoltă retrocristalinian sau în unghiul camerian; dă tulburări de vedere numai în faza avansată. P. P. Vancea și Al. B. Radian (250) sînt adepții conduitei operatorii conservatoare (exereză) în tumorile iriene și iridociliare. Ablația tumorii ciliare cu sclera corespunzătoare, urmată de grefă scleral se soldează, de obicei, cu hemoragii intraoculare, pierderea vederii și continuu risc vital, de aceea, în multe din aceste cazuri, este de preferat enucleația.

Tumorile benigne ale coroidei sînt angioamele și melanoamele benigne care trebuie urmărite în timp, întrucît au potențial de malignizare.

Tumorile maligne (sarcoamele) coroidiene apar între 30—50 de ani, sînt cele mai frecvente dintre tumorile intraoculare. În 88% din cazuri sînt melanice și doar 12% acromice (123).

Grósz (Budapesta) — citat de 244 —, în 25 de ani de activitate clinică, a enucleat 200 ochi cu sarcom melanic uveal și a mai identificat încă 25 de cazuri la examenul anatomopatologic a 400 globi enucleați pentru alte afecțiuni.

M. S. Miron (123), în decurs de 10 ani de activitate, a întîlnit 34 de cazuri cu melanom uveal. În cazuistica sa, ele reprezentau 49% dintre tumorile oculare maligne. P. Vancea (244), la Iași, în 13 ani, a întîlnit tumoarea melanică malignă coroidiană la 44 bolnavi.

I. Păcurariu (173), studiind cazuistica Clinicii Oftalmologice Cluj pe o perioadă de 10 ani (1966—1975), constată 67 de cazuri cu tumori melanice maligne ale uveei ceea ce reprezintă o proporție de 3/1000 din totalul bolnavilor internați în acea perioadă. Raportînd la procentul de apariție al acestei afecțiuni în intervalul 1930—1939

cînd s-au constatat 1,5/1000 de bolnavi internați, se remarcă o creștere importantă (dublarea) numărului de cazuri cu tumori melanice maligne în perioada urmărită. Privitor la sectorul uveal afectat, 54 aveau localizare coroidiană, 11 ciliară și 2 iriană, procent ce corespunde cu datele altor autori (François, 1966, Duke — Elder, 1966).

Examenul histologic trebuie să precizeze natura celulelor și bogăția stromei în reticulină, elemente foarte importante pentru prognosticul afecțiunii.

Melanomul malign coroidian pune probleme serioase de diagnostic; pentru a-l stabili se recurge la examenul oftalmoscopic, biomicroscopic atent, transiluminație, tonometrizare, ecografie, angiografie. Mai recent (1983) I. Păcurariu trece în revistă metodele de investigații cele mai noi și eficiente utilizate în stabilirea diagnosticului de melanom malign coroidian (m.m.c.) (175). Afecțiunea evoluează în patru faze: dezlipire de retină secundară, hipertonie oculară, exteriorizare și metastazare (de obicei ficat, coloana vertebrală, creier, meninge). Metastazele apar cel mai frecvent în primii doi ani de la enucleare (244).

Se urmărește stabilirea diagnosticului în timp util.

Tratamentul eficace este enucleația cu un fragment mare din nerv; în invadarea orbitară se impune exenterația acesteia, urmată de iradierea orbitei și chimioterapie. Fotocoagularea și ablația tumorii extinse ori posterioare, în condițiile de dotare și tehnică actuală, sînt riscante. Și după enucleație, efectuată chiar în timp util clinic, pot apare metastaze.

După unele discuții din literatura de specialitate, stîrnite de articolul lui Zimermann apărut în Amer. J. Of. Ophthalmology, 1980, care susținea că enucleația în m.m.c. nu ar evita, ci ar favoriza diseminarea, conduita terapeutică de urmat se conturează din ce în ce mai precis.

În literatura de specialitate recentă, oftalmologi de prestigiu (I. Păcurariu, F. Fodor, N. Segal), cu vastă experiență, opiniază pentru enucleație și limitează indicațiile de tratament conservativ (fotocoagularea cu laser argon, aplicația de cobalt radioactiv) la cazurile de ochi unic, tumori foarte mici, accesibile terapiei; refuzul bolnavului de a fi enucleat.

În aceste cazuri, evoluția tumorii trebuie urmărită foarte atent (fotografii, angiografii, ecografii, cîmp vizual).

Pentru evitarea diseminării hematogene a celulelor tumorale în timpul enucleației, favorizată de presiunea intravasculară scăzută față de cea extravasculară (demonstrată de Zimermann), este utilă iradierea țesuturilor orbitare pre- și postoperator, prin care se reduce viabilitatea celulelor tumorale.

Tumorile secundare metastatice uveale sînt mai rare. Pot apare în cancerul mamar, tiroidian, digestiv.

Deficitul vizual, în cazul unei tumori melanice maligne uveale, este în funcție de stadiul bolii și de zona de retină dezlipită, el însă nu are pondere în aplicarea intervenției chirurgicale, adesea radicală.

Prognosticul vizual în uveite. Prognosticul uveitelor este variat, în funcție de etiopatogeneză, reactivitatea particulară a bolnavului, mijloacele terapeutice aplicate, sub aspectul felului și al precocității (251, 253). În general, antibioterapia și corticoterapia, locală și generală, tratamentul cu imunosupresoare (121) precum și progresele chirurgiei oftalmologice, au ameliorat prognosticul uveitelor în ultimele decenii; el trebuie interpretat în contextul clinic general al bolnavului. Adesea se impune (pentru explorări și terapie) colaborarea cu alte specialități.

Uveitele supraacute septice exo- sau endogene au evoluție distructivă și duc, de regulă, la dezintegrarea structurilor globului ocular (panoftalmie).

Uveitele subacute interesează numai anumite segmente ale uveei, dar ele pot, prin complicațiile importante și grave, ca organizarea vitrosului, cataractă complicată, glaucom secundar, să reducă mult vederea pînă la dispariția ei. Prin debutul lor lent, evoluția torpidă, des bilateralitatea, frecvența și numeroasele complicații, uveitele de menopauză (cu etiologie diversă) au un prognostic optic foarte rezervat, motiv pentru care L. Tihanyi propune dispensarizarea lor (234).

Uveitele prin streptococi, stafilococi, pneumococi, pseudomonas, proteus, bruceloză, evoluează cu scăderea accentuată a AV cu caracter definitiv.

Uveitele tuberculoase își mențin prognosticul rezervat; tratamentul modern, de care se dispune, în formele nodulare a ameliorat parțial prognosticul optic. Formele cronice sînt ceva mai benigne, evoluează totuși cu deficiențe funcționale vizuale importante.

Uveitele exudative alergice acute au prognostic „quo ad sanationem" bun, în timp ce, dacă se cronicizează ori recidivează, duc la complicații și la scăderea ori la pierderea vederii.

Uveitele sifilitice au prognostic variat în funcție de localizare (cele posterioare duc la pierderi funcționale vizuale mai accentuate decît cele anterioare) și de stadiul bolii: iritele din stadiul al II-lea evoluează cu vederea inutilizabilă în 10% din cazuri; cele din stadiul al III-lea determină, la 10% din pacienți, orbire (M. Vasinca (253)).

Corioretinitele determină scăderi ale AV în funcție de localizare: cele centrale scad mult AV, în timp ce în cele periferice ea este mai puțin afectată. Recidivele și interesarea nervului optic le agravează mult prognosticul.

Uveitele leptospirozice au prognostic diferit; cînd evoluează însă cu opacifieri în vitros, cu exudate și hemoragii retiniene, prognosticul devine rezervat sub toate aspectele sale.

Uveitele virale evoluează de regulă spre vindecare fără sechele importante, îmbracă des aspect de uveită seroasă.

Uveitele din sindromul Behçet (compus din triada: afte bucale, afte genitale și uveită), la care se pot adăuga fenomene: cutanate, articulare, nervoase, vasculare, intestinale (211), prin interesarea masivă a polului posterior, dezlipire de retină, hemoragii, tromboze vasculare și prin evoluția recidivantă, au prognostic optic foarte grav.

Sindroamele uveo-meningeale au prognostic diferit, în funcție de forma etiologică și extindere: sindromul Vogt-Koyanagi are evoluție clinică gravă, datorită caracterului său plastic, cu formarea de sinechii, cataracte și glaucom secundar. În 30% din cazuri determină pierderea AV sau chiar atrofia globului ocular.

Uveitele micotice au prognostic grav, pentru că des se ajunge la degradarea globului ocular și la cecitate.

Uveitele din histoplasmoză, cînd evoluează cu complicații retiniene, au prognostic sever.

Uveitele din toxoplasmoza congenitală au prognostic vizual rezervat, din cauza leziunilor fundului de ochi cu sediu predilect macular, în timp ce cele cîștigate au prognostic funcțional vizual ceva mai bun.

Oncocercoza, ca și alte parazitoze cu interesare oculară, cum s-a mai spus, are prognostic sever, pierderea vederii putînd apare chiar și după extracția cu succes a parazitului, aceasta cu atît mai mult cu cît în procesul patologic este interesată și retina; dă un număr mare de orbiri totale.

Uveitele din sarcoidoză au prognostic ceva mai bun în localizările anterioare ale bolii, în timp ce în localizările posterioare, datorită interesării retinei prin procese de periflebită și hemoragii, au prognostic mult mai sever.

Uveitele din bolile de colagen urmează prognosticul sever al acestor boli.

În oftalmia simpatică, prognosticul vizual este grav.

Uveitele din heterocromia Fuchs au prognostic mai bun, dacă apare cataracta, aceasta se poate opera; eventualul glaucom trebuie urmărit foarte atent.

Prognosticul AV din cadrul bolilor ce afectează uveea, privit în ansamblul său, s-a îmbunătățit în ultimii ani sub acțiunea unei terapii bine controlate în condiții de staționar specializat. M. Vasinca concluzionează (253): „Prognosticul funcțional în uveite este mai bun în cele endogene acute față de exogene subacute și cronice, mai bun în cele nesupurate decît în cele supurate".

Papilitele, cataracta și hipertensiunea intraoculară agravează prognosticul vizual în uveite.

Interesarea retinei, alături de structurile uveei, agravează prognosticul AV de prezent și de viitor.

În irita supurată infecțioasă atît timp cît starea percepției și proiecției luminoase este păstrată, există speranța recuperării parțiale a vederii prin intervenții chirurgicale practicate tardiv, după stingerea procesului inflamator. Cînd nu mai există proiecție și percepție a luminii, ochiul trebuie considerat definitiv pierdut.

Evaluarea capacității de muncă la bolnavii cu irită, ciclită, coroidită se face în felul următor (după criteriile IEMRCM București (13, 14, 107):

— Bolnavii care au AV sub 1/25 la AO sau la ochiul cel mai bun au capacitatea de muncă total pierdută, se încadrează în gradul I de invaliditate avînd nevoie de îngrijirea permanentă din partea altei persoane;

— Bolnavii care au AV 1/10—1/25 AO au o capacitate de muncă pierdută și se pot propune pentru încadrarea în gradul II de invaliditate; de asemenea, oftalmia simpatică indiferent de valorile AV;

— Bolnavii care au AV între 1/3—1/10 la AO pot fi propuși pentru încadrarea în gradul III de invaliditate; ori de cîte ori este posibil se va proceda la schimbarea locului de muncă, evitîndu-se încadrarea în invaliditate.

Recuperarea capacității de muncă. Acțiunile medicale recuperatorii în uveite constau în administrarea de antibiotice, pe cale locală și generală, corespunzătoare etiopatogeniei stabilite ori profilate, asanarea focarelor de infecție de vecinătate sau distanță, proteinoterapie nespecifică, tratament local simptomatic cu midriatice — pe primul loc atropină —, tratament antiinflamator, antiedem, antialgic, eventual cu anestezice locale (dionină), infiltrații cu novocaină. Corticoterapia are efecte locale antiinflamatorii, antialergice și imunosupresive, pe lîngă cele metabolice generale.

Sîngerările și cura de sudație nu și-au pierdut din importanță nici în epoca noastră. Pe cale generală se aplică vitamine, antibiotice, piretoterapie, tonice. Aceste tratamente se efectuează în condiții de repaus ocular total și apoi parțial pe o perioadă suficientă de timp, deci se acordă concediu medical.

Psihoterapia trebuie aplicată pe tot parcursul procesului patologic. Ea e necesară pentru combaterea perturbărilor marcate și polimorfe ale funcției vizuale și pentru atenuarea suferinței cauzată de durerile oculare și de cefalee.

Tratamentul chirurgical se adresează numai complicațiilor: glaucom, cataractă, vitros organizat.

O atenție deosebită acordă fizioterapiei în uveite L. E. Cerikcin. Nu dispunem de o experiență în acest domeniu, altfel con-

vingător, bazat pe elemente fiziopatologice (43). Din cele expuse de Cerikcin, se deduce că cel puțin patru grupe din afecțiunile globului (corneene, uveale, vitreene și corpii străini metalici) pot beneficia, pe lîngă terapia clasică, de un tratament fizioterapic. Lucrarea expune date precise, indicații, modalități de aplicare, doze ș.a., care permit introducerea tratamentului în serviciile de specialitate.

În ultimul deceniu, cum s-a menționat, unii autori indică în tumorile uveale tratament conservator prin fotocoagulare (cu laser), diatermocoagulare transsclerală, cobalt radioactiv (60 Co), citostatice.

Acțiunile socioprofesionale recuperatorii sînt cele comune. Ele se referă la orientarea profesională și la îndrumarea profesională (eventual reîndrumarea profesională), în asigurarea condițiilor oftalmoergonomice de activitate, atît în viața profesională cît și în cea extraprofesională.

Rezolvarea unor probleme de la granița dintre viața socială și cea profesională a subiectului în cauză vor contribui la crearea unor condiții care să favorizeze procesul complex al recuperării.

I.2.4. Pupila

Importanța explorărilor — statice și dinamice — pupilare este deosebit de mare, în oftalmologie în general și cu deosebire în activitatea de evaluare și recuperare a capacității de muncă a bolnavilor oculari, pentru că modificările sale obiectivează alterări ale funcției vizuale chiar în fazele incipiente de boală cînd celelalte examinări de specialitate nu pot da relații suficiente.

Pupila reprezintă orificiul circular din centrul irisului a cărui dimensiune se modifică în mod fin, dar continuu, ca urmare a acțiunii celor doi mușchi antagoniști: sfincterul și dilatatorul pupilei care produc mioza și respectiv midriaza. Frecvența acestor mișcări variază între 30 pînă la 120 pe minut, cu o amplitudine care nu depășește 0,5 mm. Mioza, adică dimensiunea ei sub 2 mm diametru, este produsă mai ales de factori externi; lumina și apropierea obiectelor, iar midriaza — mărirea diametrului ei peste 4 mm — este determinată de factori interni, senzoriali și psihici (82).

Inervația pupilei este neurovegetativă: simpaticul produce midriază și parasimpaticul mioză. Pupila este de culoare neagră la examenul direct și portocalie la examenul oftalmoscopic.

Funcțiile pupilei: contribuie la vederea bună, chiar și în condiții diferite de luminozitate, printr-o dozare corespunzătoare a luminii care pătrunde în ochi; mărește adîncimea focarului sistemului optic, dozînd fasciculul de lumină prin mioză; reduce la minimum aberațiile de

sfericitate ale mediilor refringente prin micșorarea deschiderii sistemului optic.

Din punct de vedere semiologic se urmărește: 1). starea statică a pupilei: dimensiune, formă, poziție, culoare, și 2). dinamica pupilară. Aceasta din urmă are valoare numai cînd vederea nu e pierdută ori prea scăzută și cînd pupila nu e fixată prin sinechii sau medicație vegetativă.

Dinamica sa precizează în practica curentă următoarele: reflexul fotomotor direct și cel indirect (consensual); reflexul de acomodație — convergență; reflexul oculo-trigeminal și reflexul orbiculo-pupilar (mioză la ocluzia pleoapelor).

La pupilă se descrie o patologie izolată și marile sindroame pupilare. Ambele au mare importanță în aprecierea deficitului vizual, a sediului și deseori a naturii afecțiunii de bază.

Tulburările statice pupilare sînt congenitale sau dobîndite.

Cele congenitale mai importante sînt: aniridia și colobomul irian care se însoțesc de scăderea AV. Uneori le sînt asociate alte malformații congenitale oculare.

Cele dobîndite sînt: policoria prin atrofie iriană, însoțită des de glaucom grav; *pupilă deformată* — cele mai variate forme — cu contur dințat, patognomonică pentru sinechii iriene posterioare, sechele ale iritelor; *modificări de culoare:* culoarea pupilei, în mod normal neagră la lumina zilei și galbenă-portocalie la examenul oftalmoscopic, poate fi modificată: cenușie — aspectul clasic în cataractă, dar poate apare și în ocluzie pupilară postirită, caz în care conturul e dințat; culoarea verzuie apare în glaucomul congestiv; galbenă-verzuie („ochi de pisică amaurotic") în gliomul sau pseudogliomul retinian la copil. Modificările de culoare ale pupilei indică suferințe oculare importante cu inferioritate vizuală marcată; pupila apare neagră la examenul oftalmoscopic în hemoragii masive vitreene și tumori melanice uveale extinse în aria pupilară.

Modificări de diametru pupilar. Midriaza patologică poate apare: în afecțiuni oculare: glaucomul congestiv sau acut, în traumatismele iriene, în cecitatea binoculară și în cea monoculară; *în intoxicația cu unele ciuperci,* cu solanee și în botulism (226) însoțită de paralizia acomodației de aproape; *în leziuni ale căilor eferente și ale centrilor nervoși* se poate realiza o midriază paralitică (în leziuni distructive ale centrilor pupilari din mezencefal sau ale căilor sale eferente) sau una spastică în iritații ale căilor ori ale centrilor simpatici, cînd evoluează cu dilatarea homolaterală a pupilei, deschidere palpebrală mare și ușoară exoftalmie, sindromul Pourfour du Petit (inversul sindromului Claude Bernard-Horner) ce apare în variate leziuni — inclusiv tumorale — medulare, intratoracice sau intracraniene.

Mioza patologică apare în: — keratite, irite, ciclite; — intoxicații cu opiu, cloral, nicotină, muscarină; *— în afecțiuni ale centrilor nervoși și ale căilor eferente* cînd poate fi: spastică sau paralitică (cea mai cunoscută fi-

ind cuprinsă în sindromul Claude Bernard-Horner compus din: mioză, ptoză palpebrală și enoftalmie).

Tulburările de dinamică interesează reflexele pupilare; ele se împart în iridoconstrictoare și iridodilatatoare.

Tulburările reflexelor pupilare iridoconstrictoare se pot asocia cu alterările vizuale de diferite grade: amauroză, ambliopie sau hemianopsii, ori evoluează fără tulburări vizuale ca: — *rigiditate pupilară totală și absolută*, produsă de afecțiuni distructive ale centrului pupilar din mezencefal sau ale căilor sale eferente fiind însoțite de midriaza paralitică; — *rigiditate pupilară reflexă*, cunoscută sub numele de semnul lui Argyll-Robertson, caracterizat prin: lipsa bilaterală a reflexului fotomotor direct și consensual, cu păstrarea celui de convergență și acomodație, care adeseori este exagerat; semnul este patognomomic (în 50% din cazuri) pentru tabes și paralizia generală, dar apare și în alte boli ale sistemului nervos central sau vegetativ (traumatisme, tumori cerebrale, leuconevraxite).

Tulburările reflexelor pupilare iridodilatatoare. În mod patologic, aceste reflexe pot fi *accentuate* (în hipertiroidii și neuroze isterice); *dispărute* (în idioție, imbecilitate, demență alcoolică, paralizie progresivă și demență precoce) sau *rigide* (în excitația căilor simpatice).

Reflexul hemiopic al lui Wernicke, prezent în hemianopsii, se caracterizează prin lipsa reacției pupilare la excitarea jumătății insensibile a retinei și prezența acesteia la excitarea jumătății normale. Se pune în evidență numai în condiții speciale de luminaj; obiectivează hemianopsia.

Sindromul lui Addie sau pupila tonică are evoluție tranzitivă, nu pune probleme de evaluare sau de recuperare a capacității de muncă; el reprezintă o afecțiune benignă, neevolutivă, dar cu frecvența în creștere; trebuie deosebit de sindromul Argyll-Robertson, care are cu totul altă semnificație, în acest scop *redăm tabelul lor comparativ, după J. Rougier* (208).

Sindrom Addie	*Sindrom Argyll-Robertson*
1. Unilateralitate 80%	1. Bilateralitate 90%.
2. Midriază variabilă în cursul zilei.	2. Mioză constantă.
3. Reacție lentă la lumină, după obscuritate prelungită.	3. Abolirea completă a reflexului fotomotor.
4. Contracție lentă la convergență, decontracție și mai lentă.	4. Contracție imediată la convergență; decontracție rapidă.
5. Acțiune exagerată a colirelor.	5. Acțiune normală a colirelor.

În plus sindromul Addie apare, de obicei, la femei tinere.

Anizocoria (inegalitatea diametrului pupilar la cei doi ochi), are trei origini diferite: *congenitală*, în 1—2% din cazuri; *de natură dioptrică*, în anizometropie: ochiul miop are pupila cu diametrul mai mare, în timp ce la ochiul hipermetrop pupila are diametrul mai mic; *de natură patologică:* a) în *afecțiuni oculare* (glaucom, afecțiuni iriene, subluxații de cristalin și amauroză); b) *în afecțiuni nervoase*, cel mai des în paralizii parasimpatice sau excitații unilaterale ale simpaticului (248).

Evaluarea și recuperarea capacității de muncă se face după principiile enunțate. Cum pupila reflectă o anumită patologie, se face de fapt evaluarea și recuperarea bolilor de bază de care depind, în mod secundar, alterările pupilare.

I.2.5. Corpul vitros

Corpul vitros (CV) este o masă semisolidă, gelatinoasă, care umple globul ocular înapoia cristalinului, constituind aproape 4/5 din volumul total al globului. El are o patologie proprie redusă, fiind tributar afecțiunilor uveei, retinei și nervului optic, cu care se găsește în strînse raporturi anatomofuncționale (57, 126).

Funcția CV constă în aceea că transmite razele luminoase la retină, contribuie la nutriția cristalinului și a retinei; în plus, prin greutatea sa, menține stratul neural al retinei aplicat pe epiteliul pigmentar.

Examinarea vitrosului se face prin: oftalmoscopie, biomicroscopie (lentila Hruby și sticla cu oglinzi Goldmann permit examinarea detaliată a tuturor zonelor sale), ecografie, diafanoscopie.

Bolile corpului vitros, responsabile de scăderi ale AV, sînt congenitale sau dobîndite.

Anomaliile congenitale ale vitrosului sînt rare dar grave, incurabile;

1) *Persistența vitrosului primitiv,* prin neresorbția acestuia, apare ca o masă opacă retrocristaliniană. Afecțiunea e mai frecvent unilaterală; coexistă uneori cu microftalmie (212), poate evolua cu hipertonie. Trebuie diferențiată de retinoblastom;

2. *Displazia retiniană* datorată persistenței vitrosului primitiv și proliferării unei retine imature. Leziunea oculară este des bilaterală, se asociază cu microftalmie, colobome, fundul de ochi este neluminabil. Suferința oculară rar este izolată (Reese îi descrie diversele asociații oculare și extraoculare, mai ales cardiovasculare);

3. *Pseudogliomul ereditar.* Toate malformațiile menționate implică lipsa vederii la ochiul afectat, deci infirmitate definitivă. În asemenea cazuri, orientarea copilului este condiționată de deficiența oculară (uni-, bilaterală) și de afecțiunile asociate.

Dintre bolile congenitale vitreene, doar relicvatele hialoidiene (retrocristaliniene ori prepapilare) au un prognostic vizual bun, pentru că, de regulă, ele nu afectează vederea.

Un loc aparte în patologia vitrosului noului născut îl ocupă *fibroplazia retrocristaliniană* ce interesează ambii ochi. Apare la copii prematuri cu greutate sub 1200 g, supuși oxigenoterapiei în

exces. La prematuri, vasele retiniene sînt reduse la trunchiurile principale, au un calibru foarte mic; retina este palidă (nonmaturitate); postnatal se produce un adevărat „puseu vascular" (49, 212, 229), cu neovase la periferia retinei, foarte fragile, care determină hemoragii vitreene, cu organizarea fibroasă a vitrosului, dezlipire de retină bilaterală, cecitate.

Oxigenoterapia în exces (concentrație peste 40%), în cadrul reanimării prematurului, este factorul etiologic recunoscut azi ca cel mai important. Constatarea făcută de oftalmologii germani, că numai 1,5% dintre prematuri (66 și toți sub 1200 g) prezintă leziuni periferice retiniene, vine să confirme rolul determinant al O_2-terapiei.

În apariția fibroplaziei retrocristaliniene e importantă și greutatea prematurului: cei mai expuși sînt cei cu greutate între 1000—1300 g; peste 1800 g nu există practic acest pericol.

Pentru eliminarea acestei afecțiuni foarte grave, generatoare de cecități totale, bilaterale, se indică: dozarea oxigenării (concentrația să nu depășească 40%, iar debitul 4 litri pe minut); administrarea se va face intermitent, sub control continuu și cu substanțe antioxidante, la prematurii din incubator. Mai recent se incriminează și expunerea la lumină excesivă a prematurilor (reflectoarele din sălile de naștere, de operații etc.).

Bolile cîștigate ale vitrosului care pot determina scăderi ale AV sînt:

1. *Infecțiile sub două forme:* a) abces prin corpi străini, plăgi perforante, intervenții și b), cel mai des, hialitele (vitritele), de diferite etiologii și intensități; apar frecvent în uveite. Cortico- și antibioterapia sînt achiziții eficace în hialite; recidivele frecvente duc la opacifierea definitivă a vitrosului;

2. *Hemoragiile* traumatice, prin periflebite retiniene (tbc sau alte infecții), în hemoragii meningeale (sindrom Terson); trombozele venoase retiniene frecvente în diabetul zaharat, hipertensiunea arterială și ateroscleroză duc la retinopatie proliferantă cu dezlipiri de retină și cecitate. I. I. Glăvan preconizează crioterapia în hemoragii intravitreene (75);

3. *Dezlipirea de vitros* poate atrage după sine pe cea de retină, deci are prognostic rezervat;

4. *Degenerări vitreene* — flocoane — frecvente în ochii senili, în cei cu miopie mare și forte; sinchisis scînteietor (des la arteriosclerotici);

5. *Paraziți intravitreeni:* menționăm cisticercul; acesta la oftalmoscop apare sub forma unei vezicule rotunde de culoare cenușie, animată de mișcări ondulatorii lente; se indică extracția lui, care, prin tehnicile moderne (microchirurgia vitreană), se efectuează în condiții bune și cu eficiență sporită; toxocara canis (ascarid care parazitează cîinii) este constatată din ce în ce mai frecvent la copii. Localizarea predilect posterioară îi oferea un plus de gravitate; evoluează foarte des cu pierderea ochiului afectat;

6. *Corpii străini intravitreeni* sînt periculoși prin posibilitatea suprainfecției, iar cei metalici (fier, cupru), în plus, prin sideroza sau calcoza pe care o pot genera; sînt mai bine tolerați corpii străini de sticlă.

Deficiențele funcționale oculare realizate în afectarea corpului vitros sînt deosebit de accentuate atît prin boala vitrosului însăși cît prin suferința uveei, retinei și nervului optic în care ele apar. Opacitățile vitreene determină scăderea AV. O serie de boli vitreene evoluează cu tulburări de refracție, mai des miopie, a cărei corecție ameliorează uneori AV.

Prognosticul bolilor corpului vitros este în funcție de boala de bază, de asociațiile și complicațiile acesteia. În general, este rezervat, deoarece suferința vitrosului evoluează constant cu scăderea vederii.

Evaluarea capacității de muncă se face în funcție de deficitul funcțional ocular realizat, privit în lumina prognosticului său și în lumina caracterului solicitărilor vizuale ale locului de muncă. Se va face la început schimbarea locului de muncă și numai în cazul că această schimbare nu este operantă, se propune încadrarea în invaliditate după criteriile IEMRCM (13, 14, 107).

Recuperarea capacității de muncă se face considerînd toate cele trei laturi ale sale. Corpul vitros, avînd un metabolism foarte lent și fiind lipsit de vase, este puțin susceptibil la acțiunea diverselor medicamente. Pînă nu demult, bolile corpului vitros erau considerate incurabile, iar vitrosul inabordabil terapeutic. Menționăm că în ultimul timp, antibioterapia și corticoterapia au schimbat această opinie; mai mult, s-a trecut la abordarea chirurgicală a vitrosului. Aceasta s-a impus prin gravitatea suferințelor sale și prin necesitatea practică de a suprima cecitățile antrenate de ele. Această chirurgie permite înlocuirea (transplantul de vitros), indicată în pierderi ale acestuia (substituentul optim de vitros este HEALONUL), hemoragii, infecții (pe ochi calm); de asemenea secționarea bridelor vitreene posthemoragice, pentru evitarea dezlipirii de retină; acestea impun condiții de tehnică microscopică și utilaj adecvat. Utilizarea laserului YAG-Nd a lărgit substanțial perspectivele terapeutice în vitreopatii (pot fi secționate bridele, membranele (145 a)).

Menționăm de asemenea o ameliorare a prognosticului suferințelor vitreene prin introducerea fotocoagulării în flebite și în retinopatii hemoragice, prin care, blocînd vasul afectat, se previn hemoragiile vitreene cu urmările lor optice nefaste. Astfel, un lot de bolnavi gravi, considerați incurabili, prin suferințe vitreene, azi au un orizont de recuperare cel puțin pentru autoservire.

Psihoterapia e necesară. Aplicarea de lentile corectoare este uneori utilă.

Acțiunile socioprofesionale recuperatorii sînt cele menționate la subcapitolul „uveea".

I.2.6. Recuperarea bolnavilor cu afecțiuni ale cristalinului

În acest capitol se cuprind: cataractele, deplasările cristalinului (subluxațiile și luxațiile) și afakia.

I.2.6.1. *Cataracta*

Este definită ca afecțiunea oculară caracterizată prin opacifierea — respectiv tulburări parțiale sau totale ale transparenței cristalinului sau a capsulei sale — ce are ca urmare scăderea de diferite grade a acuității vizuale. Din punct de vedere al evoluției, ele sînt stabilizate sau evolutive.

Clasificarea cataractelor (după Axenfel — citat din I. Păcurariu — 166) s-a făcut din mai multe puncte de vedere, valabile și astăzi, considerîndu-se: *momentul cînd au apărut:* congenitale, sau cîștigate; *localizarea:* capsulară anterioară sau posterioară, capsulară piramidală, capsulo-lenticulară, zonulară, subcapsulară posterioară, nucleară, corticală și totală (corticonucleară); *evolutivitatea procesului de cataractă:* staționară sau progresivă, matură sau imatură; *consistența:* dure, moi, sau lichefiate.

Ele se pot prezenta ca opacități staționare sau ca și cataracte propriu-zise.

Opacitățile și cataractele congenitale sînt alterări de transparență ale cristalinului care apar după tipul bolilor congenitale.

Opacitățile se deosebesc de cataracta propriu-zisă prin caracterul lor staționar, neevolutiv, putînd fi localizate exclusiv la capsulă, în țesutul cristalinian sau în ambele zone.

Cataractele congenitale pot fi capsulare, anterioare sau posterioare, capsulolenticulare, anterioare sau posterioare, lenticulare (punctiformă, pulverulentă, embrionară sau suturală). Din punct de vedere al extinderii sînt zonulare sau totale, monoculare sau binoculare. Deficitul optic este constant de grad mare; este una dintre cauzele ambliopiei organice la copil.

Opacitățile și cataracterele cîștigate în cursul vieții au cauze cunoscute: *patologice, complicate, traumatice* ori *secundare,* sau fără cauze aparente — vizibile — denumite *cataracte primitive sau esențiale,* în care se cuprind cataractele juvenile, presenile și senile.

Opacitățile cristaliniene ale adultului se deosebesc de cataractele (C) veritabile prin caracterul lor neevolutiv sau doar lent evolutiv. Ele nu determină scăderea AV sau cauzează scăderi foarte discrete ce nu afectează de regulă capacitatea de muncă a persoanei respective.

Ca forme anatomoclinice se deosebește C cuneiformă, pulverulentă, cu dublu focar, neagră (brună) etc.

Subliniem creșterea continuă a frecvenței cataractelor cîștigate și apariția lor la vîrste relativ tinere (sub 50 ani) (N. Segal și colab., 228, P. Cernea ș.a.).

Etiopatogeneza cataractelor. Cele congenitale sînt ereditare sau postembriopatii virale ori nevirale; cel mai des, apar ca urmare a unor procese inflamatorii intrauterine; survin la copiii născuți din mame care au avut în primele luni de sarcină rubeolă sau boli carențiale (rahitism) ori metabolice (tetanie, spasmofilie etc.).

Caracterul ereditar al unora dintre ele este dovedit prin studii clinice și citologice (cromozomiale) (125). Procentul cazurilor ereditare reprezintă 15% în cazuistica studiată de Rodica Pop, Cluj (189) și 45% în cea a lui N. Segal, Oradea (223).

Cataractele cîștigate au cauze variate: *la cea senilă* intervin o serie de factori metabolici, biologici (legați de senescența generală a subiectului), imunologici; îmbracă două forme clinice: subcapsulară (mai frecventă) și nucleară; *C. diabetică* apare mai ales la tineri și face parte din complicațiile diabetului zaharat; *C. ce apare în bolile endocrine* (tetanică); *C. din bolile de piele* apare în colagenozele cu localizare cutanată, mai des în sclerodermie, neurodermite, boala Darier; *C. din bolile toxice* apare în intoxicația ergotinică, în cea cu *dinitrofenol* sau cu unele *insecticide; C. patologică de cauză locală sau complicată* apare ca și complicație a unor boli oculare inflamatorii, degenerative sau tumorale. Mai des este urmarea iridociclitelor, a coroiditelor, a retinopatiei pigmentare, a dezlipirii de retină, a glaucomului, ori apare în unele forme de miopie; *C. traumatice* apar ca urmare a unor traumatisme perforante ale globului ocular, în contuziile globului, ori în prezența unor corpi străini metalici oxidabili intraoculari (C. siderotică determinată de corpi străini ferici și C. calcozică, ce survine în cazul corpurilor ce conțin cupru sau aliaje de cupru); *C. determinată de agenți fizici:* electricitatea (atmosferică sau industrială), razele calorice, infraroșii sau raze X (röntgen sau radium); *C. secundare* ce survin în proliferarea capsulei cristalinului, după extracția extracapsulară a cristalinului sau în urma resorbției spontane a unei cataracte traumatice sau complicate.

Evoluție și prognostic. Cataracta senilă nucleară evoluează lent (uneori evoluția se extinde la peste 10 ani), scăderea vederii e progresivă, ajungînd la „umbra mîinii" — senzația luminii. Prognosticul ei vizual este bun prin aplicarea tehnicilor operatorii moderne; rezervat rămîne prognosticul „quo ad laborem".

Cataractele tetanice au evoluție variabilă, uneori rămîn staționare, alteori evoluează rapid cu opacifierea totală a cristalinului și scăderea accentuată a AV pînă la perceperea luminii.

Cataracta din distrofia miotonică evoluează lent.

Cataracta din boli de piele evoluează după tipul bolii de bază în care apare; în sclerodermie evoluția este severă.

Cataractele traumatice. Unele din cele directe se pot resorbi spontan în timp; cele cu corp străin metalic (siderozică și calcozică) au evoluție și prognostic sever, deoarece degenerarea țesutului retinian poate continua și după extragerea corpului metalic și a cristalinului opac.

Cataractele determinate de agenți fizici și cele secundare sînt progresive și au deci prognostic vizual nefavorabil.

Cataractele patologice de cauză generală (diabetică, endocrină și toxică), apar mai des la tineri sau adulți tineri și au o evoluție rapidă spre maturație și hipermaturație cu prognostic vizual mai rezervat.

Cataractele complicate se datoresc dereglărilor metabolismului cristalinian cauzate de procesele patologice oculare; sînt cataractele cu cele mai mici șanse de recuperare a vederii.

Simptomele clinice ale cataractelor. Simptomele subiective se manifestă constant prin scăderea vederii, uneori prin diplopie sau poliopie monoculară, fotofobie, nictalopie.

Simptomele obiective constau în opacități în cristalin de diferite extinderi și forme anatomice mai bine evidențiate biomicroscopic, eventuale deplasări ale cristalinului, modificări de formă, mărime și curbură ale acestuia.

Deficitul vizual funcțional în cataractă este dominat de scăderea progresivă a AV la distanță și aproape. AV scade ușor la început în mod intermitent, cu ameliorări pasagere, pentru ca apoi să scadă progresiv, dar de regulă vederea nu se pierde total. Cînd leziunile corticale sînt dominante înspre polii cristalinului sau cataracta este nucleară, AV diurnă este mai slabă, în timp ce vederea nocturnă este mai bună, realizînd ceea ce se numește „nictalopia cristaliniană" (I. Păcurariu; Lavinia Rusu-Păcurariu (167). Situația este inversă „hesperanopie cristaliniană" în cataractele subcapsulare antero-posterioare (de fapt cele mai frecvente). În patologia oculară cataractele realizează cel mai mare număr de cecități curabile operator.

I.2.6.2. *Deplasările cristalinului*

În condiții fiziologice, cristalinul este situat înapoia pupilei, așa încît axa lui coincide cu cea a globului ocular. Această poziție este menținută de ligamentul suspensor (zonula Zinn).

În condiții patologice, cristalinul poate fi deplasat parțial (subluxat) sau total (luxat).

Deplasările cristalinului sînt congenitale — ectopiile congenitale (sindrom Marfan mai frecvent) — sau dobîndite, secundare ca urmare a unor procese patologice ce acționează asupra zonulei: traumatisme, procese inflamatorii (uveite), tumori, buftalmii, ulcere perforate, degenerări sau atrofii zonulare, miopii forte, dezlipiri de re-

tină, cataracte hipermature etc. Pot apare și în cadrul unor tulburări metabolice proteinice (acizi aminați, cistinurie).

De regulă, deplasarea cristalinului în sindromul Marfan e în sus și în afară (temporal); ea creează miopie și astigmatism cu scăderi ale AV cuprinse, de obicei, între limitele 1/4—1/10; intervențiile ce se pot efectua le ameliorează parțial.

Copiii cu sindrom Marfan rămîn handicapați oculari definitiv, ei necesită supraveghere permanentă; afecțiunea fiind depistată de la vîrsta preșcolară, copilul va fi școlarizat și profesionalizat în lotul de ambliopi; în plus sindromul Marfan include și arahnodactilie, cifoscolioză, uneori anomalii cardiace, deci bolnavii fiind politarați au prognostic de muncă și mai rezervat (206).

Deplasările cîștigate sînt subluxațiile și luxațiile.

Subluxația este deplasarea parțială a cristalinului (acesta nu părăsește complet aria pupilară). Se manifestă clinic prin fenomene de diplopie monoculară și iridodoneză.

Complicațiile subluxațiilor sînt hipertensiunea intraoculară, iritele și iridociclitele.

Luxația cristalinului se realizează cînd el părăsește aria pupilară și se plasează în camera anterioară (provoacă constant glaucom secundar) ori posterior (în vitros). Mai rar cristalinul poate fi expulzat din globul ocular sub conjunctivă sau în capsula lui Tenon, în cazul unor plăgi largi corneosclerale (posibile prin contuzii determinate de loviturile de corn de bou, întîlnite și în țara noastră în sectorul zootehnic al muncitorilor agricoli (166) sau a ulcerelor corneene perforate. Florica Ignat a comunicat la a 20-a Reuniune a oftalmologilor din Moldova „O nouă patologie a cristalinului: luxația și subluxația senilă spontană".

Prognosticul deplasărilor cristalinului depinde de boala de bază și de aplicarea în timp a mijloacelor recuperatorii.

1.2.6.3. *Afachia.*

Reprezintă lipsa cristalinului din globul ocular, congenitală (rarissimă) traumatică ori, cel mai des, cîștigată postinterveție chirurgicală pentru cataractă. În aceste condiții, ochiul are o refracție hipermetropică de circa 15 pînă la 20 D.

Corecția afachiei necesită determinarea precisă a refracției prin: schiascopie, astigmometrie, refractometrie, biometrie. Corecția se face cu lentile sferice sau sferocilindrice, atît pentru distanță cît și pentru aproape. Pentru distanță se prescrie +10—12 D., iar pentru aproape se corectează și lipsa acomodației cu încă +4 D. (deci se prescrie o lentilă de +14—16 D.) în cazul bolnavului emetrop. Corecția afachiei se mai poate face și cu lentile de contact sau lentile corneene, care se utilizează cu succes mai ales în afachiile monoculare (72, 212, 178 a ș.a.), precum și prin facoproteză (cristalin artificial).

Evaluarea capacității de muncă la bolnavii cu cataractă se face după criteriile stabilite de IEMRCM București (enunțate în subcapitolele anterioare). Se procedează însă strict individualizat, în funcție de profesie, AV, prognostic și boala de bază în cadrul căreia a apărut cataracta.

Afachia operatorie, luxația sau dislocarea cristalinului, glaucomul secundar cataractei operată, chiar la un singur ochi, se pot încadra în gradul II de invaliditate, indiferent de valorile AV chiar dacă aceasta este mai bună decît 1/10 la AO, în primul an de la intervenția chirurgicală, după care se reconsideră diagnosticul capacității de muncă în funcție de valorile AV; bolnavilor care au AV între 1/3 și 1/10 la AO li se schimbă locul de muncă, dacă acesta solicită integritatea vizuală, iar dacă această schimbare nu este posibilă sau nu este operantă se propune încadrarea temporară în gradul III de invaliditate.

Recuperarea capacității de muncă. A. Acțiunile medicale recuperatorii sînt diferite în funcție de forma anatomoclinică de cataractă.

În cataracta senilă, practic, nu se poate realiza resorbția opacităților cristaliniene, îmbunătățirea nutriției cristalinului și ameliorarea condițiilor optice prin tratament conservativ, astfel încît se impune îndepărtarea chirurgicală a cristalinului opacifiat. Aceasta se realizează prin intervenții chirurgicale efectuate în condiții corespunzătoare. Prin tehnicile actuale se poate efectua intervenția și la vîrste înaintate și chiar la cardiopați gravi (5). Tabelul de mai jos expune principalele etape în terapia cataractei.

Anul	RECLINAȚIE
1745	Extracție extracapsulară (DAVIEL)
1877	Extracție intracapsulară (PAGENSTECHER)
1917	Eriziphac (I. BARRAQUER)
1958	Zonuloliza enzimatică (J. BARRAQUER)
1961	Crioextracția (KRAWICZ)
1967	Facoemulsificare (KELMAN)

Ochiul afac, prin corecție ameliorează în mod impresionant vederea; plecîndu-se de la umbra mîinii sau chiar numai senzația de lumină, preoperator, se ajunge în mod curent (după intervenții și evoluții normale) la AV 0,8—1. Cu toate acestea, ochiul afac prezintă o serie de deficiențe calitative ale vederii: imaginea obiectelor e cu mult mai mare (proporțională cu gradul hipermetropiei create), acomodația lipsește, razele ultraviolete, nemaifiind absorbite de cristalin, ajung la retină, obiectele sînt văzute o perioadă de timp cu

nuanță albastră. Obișnuit la un afac emetrop, în antecedente, se prescriu +10—12 D (valoare inferioară puterii de refracție a cristalinului (+15—20 dioptrii), pentru că lentila e plasată anterior lojei cristaliniene (fosa patelaris). În cazul în care a existat o ametropie anterior afachiei, se prescrie corecție după formula: $P = 11 + \frac{D}{2}$, în care D este puterea de refracție a lentilei care, preoperator, corecta ametropia. Pentru aproape se prescrie lentilă separată ori în cadrul unui ochelar bifocal cu un plus de 4 dioptrii față de cea de la distanță.

Inconvenientele corecției cu lentile la afac sînt: anizeiconia (inegalitate în dimensiuni) de 25%, prin mărirea imaginii retiniene; la ochiul afac o dioptrie de lentilă convexă mărește imaginea cu 2%. Anizeiconia conduce la suprimarea vederii binoculare; perturbă orientarea în spațiu și reflexele ochi-mînă, ochi-picior, care sînt obligate la o nouă adaptare; lentilele fiind puternice au aberații de sfericitate, care modifică traiectul liniilor drepte, acestea apărînd curbe, și, reduc cîmpul vizual (periferia lui este limitată la aproximativ 40°), astfel încît bolnavul este nevoit să-și deplaseze ochiul și capul pentru a observa un obiect periferic (212 ș.a.).

Lentilele de contact înlătură o parte din aceste inconveniente: reduc anizeiconia la 7%, dar realizează, prin efort, vederea binoculară; uneori ele creează neajunsuri în manevrarea și tolerabilitatea lor, mai ales la senili. W. Stark și colaboratorii (231) recomandă, la afachi, lentile de contact hidrofile (ce conțin 71% apă cînd sînt total hidratate), pentru că ele permit oxigenarea corneei și deci utilizarea mai prelungită; din 142 ochi afachi, cărora li s-a aplicat acest tip de lentilă, 91% au suportat-o permanent, peste o lună, fără complicații.

Lentilele de contact japoneze „PERMALENS" de +14 D pot fi purtate îndelungat. Și acestea necesită control, dexteritate în manevrare și se pot infecta. Pentru aceste motive s-a recurs, mai recent, la tehnica implantării intraoculare de cristalin artificial în actul operator de extracție a cristalinului sau după un timp de la extracție (implantare secundară); ea reduce anizeiconia la 1—2%.

Rezolvarea optică a afachiei prin implant de cristalin artificial este una dintre cele mai ingenioase metode chirurgicale din oftalmologia ultimelor cinci decenii. După efectuarea primului implant — în 29 noiembrie 1949 de către Ridley (cristalin de material plastic introdus în camera posterioară), a urmat o adevărată „explozie" tehnologică în producția lentilelor și comunicarea rezultatelor. Tehnicile operatorii s-au dezvoltat și sînt în continuă perfecționare. Jaffe S. Norman (94) afirma, în 1979, că „în SUA se implantează anual 80.000 de lentile intraoculare"; în 1986, A. Nover (133) apreciază la un milion implantele de cristalin în SUA și 80—90.000 în R. F. Germania (unde în 1980 erau — după același autor — 6.000).

Cristalinul artificial (pseudofacul) poate fi menținut în glob în diferite moduri: camera anterioară (retrocorneean), fixat pe iris, în șanțul ciliar ori în sacul cristalinian (implant de cameră posterioară). Experiența și rezultatele obținute în ultimul deceniu conduc la preferința fermă pentru implantul în camera posterioară, el prezentînd următoarele avantaje: formă și greutate mică, fixare în loja naturală, ce permite joc pupilar liber și este lipsit de inconvenientele celorlalte tipuri de implant — cameră anterioară, iris, unghi —, (nu lezează endoteliul corneean, nu e fixat pe iris, nu se deplasează decît foarte rar, nu dă facodoneză, nu traumatizează zona trabeculară).

Extracția extracapsulară a cristalinului (eliminarea conținutului și păstrarea sacului) utilizată și de Ridley, a fost o perioadă abandonată în favoarea celei intracapsulare; în prezent ea este reluată pentru că prezintă avantaje: în primul rînd face posibilă implantarea pseudofacului în capsula cristaliniană (implantul de cameră posterioară) în plus, incizia e mică, convalescența scurtă, menajează corneea și vitrosul, leziunile retiniene (edem, dezlipire) sînt mai rare. Dintre diferitele tehnici de extracție extracapsulară cîștigă teren facoemulsificarea (Kelman), pentru că e cea mai puțin traumatizantă și asigură evacuarea întregului conținut al sacului cristalinian.

Inconvenientul apariției în timp a cataractei secundare — prin îngroșarea capsulei rămase — se înlătură foarte ușor prin o incizie în cîteva secunde cu laser YAG-Nd. fără a traumatiza pseudofaculi.

Materialele din care se pot confecționa cristalinele artificiale trebuie să îndeplinească unele condiții: transparență perfectă, să fie ușoare, inerte chimic, rezistente, necarcinogenetice, sterilizabile. În America, s-a dezvoltat o adevărată industrie a cristalinelor artificiale și s-au elaborat multe cercetări cu scopul de a preciza calitatea optică a lentilelor implantate (140).

La Congresul de oftalmologie de la Roma (145 a), firmele americane (Florida) fac cunoscută producția de cristaline bifocale (zona centrală pentru aproape). Valoarea dioptrică a cristalinului trebuie dedusă după anumite formule matematice pe baza: dimensiunilor globului, profunzimii camerei anterioare, a indicelui de refracție al vitrosului. Recent, la prima Reuniune de la Paris a Societății vest-europene de facoemulsificare, oftalmologul american Ch. Kelman anunță realizarea unui implant pliabil „phaco-fit", ce poate fi introdus în glob printr-o incizie de numai 3 mm. E preferat materialul plastic PMMA (polimetilmetacrilat), dar U. R. Barasch și colab. (6) pledează pentru sticlă, mai ales pentru că se poate steriliza la autoclav. Lentilele din material plastic pot ușor să se contamineze cu bacterii, spori, ciuperci. Autorii americani semnalează și identifică endoftalmite micotice ce impun enucleerea globului, fapt care a generat preocupări pentru asigurarea sterilizării lor optime. M. Galin

și colaboratorii (71) constată că NaOH 10%, după trei ore de acțiune, face să dispară total germenii.

Aceste cîteva mențiuni făcute conturează larga dezbatere care are loc în țările cu experiență vastă în problema implantului. După cum menționează Norman S. Jaffe (94): dezbaterile au împărțit oftalmologii în două tabere: chirurgi care socotesc implantul ca foarte eficient și chirurgi de „neimplant", care îl consideră primejdios. Oftalmologii responsabili trebuie să urmeze indicația lui Shoch (citat de 94): „implantul nu e nici miracol nici amenințare, ci un progres rezonabil în chirurgia cataractei pentru anumiți pacienți selectați; trebuie deci adaptate tehnici adecvate condițiilor cazului dat".

V. J. Bedilo și A. V. Bedilo (8) comunică rezultatele obținute prin implant de cristalin artificial (din polimetilmetacrilat) pe 88 de ochi; implantul a fost fixat în capsula cristaliniană (deci după extracția extracapsulară). La 27 ochi s-au impus intervenții auxiliare pentru înlăturarea complicațiilor (sinechii iriene posterioare, opacifierea capsulei, deplasarea cristalinului). La gonioscopie s-a constatat, la jumătate din ochii operați, goniosinechii în zona cicatricei postoperatorii. Rezultatele optice pot fi apreciate pe deplin satisfăcătoare.

Oftalmologilor din țara noastră le-au fost expuse avantajele optice ale implantului de cristalin (în sept. 1979 la a II-a Conferință Națională de Oftalmologie ce a avut loc la București) de către P. P. Vancea și Al. B. Radian.

Primul implant de cristalin la noi în țară a fost efectuat de conf. P. P. Vancea la Clinica oftalmologică din Iași; azi se efectuează și la București, Bacău, Tg. Mureș și alte centre.

Al. B. Radian și colab. (197), în 1986, au comunicat rezultatele obținute la 95 implanturi: AV peste 0,5 și vedere binoculară în procent de 82%.

Cea mai mare cazuistică la noi este raportată de M. Olteanu și colab. de la Clinica oftalmologică Sp. Militar București (144), peste 1500 cazuri (majoritatea iriene tip Feodorov, 6 de cameră posterioară). Intervențiile s-au efectuat între limite de vîrstă mai largi și în cazuri mai complexe. Numărul complicațiilor majore (keratopatii edematoase, atrofie iriană, dezlipire de retină) *nu* a atins procentul de 10%.

Paralel cu creșterea numărului cataractelor au sporit și preocupările oftalmologilor de a le rezolva optim; același deziderat de restabilire a vederii „cît mai aproape de normal" face necesare discuții și schimburi de opinii în problema implantului de cristalin.

Dovadă Simpozionul asupra cataractei congenitale — SUA, 1979 —, masa rotundă de la Geneva 1983, cel de-al II-lea Congres European de implante de cristalin artificial — 31 august — 2 septembrie 1983 la Giessen (RFG), la care a participat și prof. Fr. Fodor

de la Tg. Mureș și la care 41 firme producătoare de cristaline artificiale și-au expus realizările.

Insuficient clarificate patogenetic sînt leziunile retiniene apărute în ochii purtători de cristalin artificial, de asemenea endoftalmita facoanafilactică steroidrezistentă; nu există studii pe o perioadă mai lungă de timp asupra toleranței lor.

Indiscutabilă este eficiența implantului de cristalin în cataracta unilaterală (traumatică, congenitală, senilă decalată, complicată). Pînă la ora actuală implantul este contraindicat în caz de ochi unic, intoleranță la mase plastice (dedusă din anamneză), miopie peste —6 D, globi care au suportat anterior keratotomie radiară, afecțiuni corneene, glaucom necompensat, uveite sau afecțiuni de pol posterior la ochiul congener. Cazurile trebuie selectate, iar dotarea unității și manualitatea operatorie sînt absolut obligatorii; se cere și acceptiunea pacientului, în prealabil informat, și se iau în considerare condițiile sale profesionale.

Sînt foarte multe tipuri de cristaline artificiale (A. Nover apreciază a fi 400). Majoritatea țărilor vecine și prietene (R. S. Cehoslovacia, URSS, R. P. Bulgaria) au producții proprii de cristaline artificiale. La noi în țară, M. Olteanu a făcut cunoscut (264) că în atelierele clinicii pe care o conduce s-a realizat primul cristalin artificial și keratofacoproteze românești.

Epicheratofakia (introducerea în straturile anterioare ale corneei a unei rondele convexe transparente) este o metodă chirurgicală avantajoasă (extraoculară, se poate repeta) de corectare a afachiei. Prin utilizarea laserelor reci (cu CO_2) se conturează posibilitatea de rezolvare fără intervenție chirurgicală, în cîteva secunde, a cataractelor moi (congenitale, juvenile).

În cataractele senile, tratamentul medicamentos beneficiază de preparate de iod administrate în colire, per os, în băi oculare, pomadă, injecții subconjunctivale sau prin iontoforeză, fără rezultate deosebite. Mai recent, în cataractele evolutive, se administrează Vitaiodurol, colir ce conține minerale (iod, calciu, magneziu), adenozintrifosfat, acid nicotinic, cisteină, glutation, tiamină, administrat cîte 1—2 picături dimineața și seara. Similar este preparatul românesc „Colvitiod". Se contraindică la subiecții cu intoleranță la iod. S-a mai încercat un tratament cu săruri de potasiu, dionină, acid boric, glicerină, injecții subconjunctivale cu cianură de mercur și recent un nou medicament românesc, produsul enzimatic placentar uman EPUROX (264); mulți autori neagă însă acțiunea anticataractă a oricărui medicament actual (99).

Tratamentul optic este simptomatic și poate fi aplicat doar la debutul unei cataracte nucleare prin corectarea miopiei de indice cristalinian.

Tratamentul operator al cataractei, curent executat la noi este extracția cristalinului; se practică în toate cazurile cu cataractă matură și chiar în cele incomplet mature, dacă evoluează cu scăderea accentuată a AV. Se intervine prioritar la ochiul care prezintă cataracta cea mai avansată. Se operează în final ambii ochi. Se ține seama de contraindicațiile locale: procese inflamatorii acute sau subacute ale anexelor și ale structurilor globului ocular, dezlipire de retină, atrofia de nerv optic, tumori intraoculare sau glaucom avansat. Se consideră, de asemenea, și contraindicațiile generale: diabetul zaharat neechilibrat cu glicozurii ridicate, boli infecțioase, decompensări viscerale, tulburări psihice etc. M. Vasinca și Rodica Pop opinează pentru incizia sclerocorneeană în treaptă. Mulți dintre operatorii noștri utilizează și recomandă fire biologice (M. Olteanu, A. Mărculescu). I. Oancea și colaboratorii (137) utilizează pentru sutură nylon monofil. P. Vlád (239) preferă firul de mătase, închizînd plaga operatorie printr-un singur punct de sutură în dreptul meridianului vertical superior. Pregătirea și tehnica operatorie aleasă este individualizată. În țara noastră, curent se face *crioextracția intracapsulară* cu ajutorul unui crioextractor ce utilizează temperaturi sub —30°. Această metodă, cu mult mai simplă decît cele care i-au precedat, reușește să extragă, în cîteva secunde, într-un procent foarte mare, cristalinul intracapsular. În plus, suturile asigură o bună coaptare a plăgii, suprimă repausul absolut postoperator, în general greu de suportat.

Menționăm încă trei mari progrese în chirurgia cristalinului: utilizarea alfa-chimiotripsinei, facoemulsia (cristalin zdrobit cu ultrasunet și aspirat) și extracția cristalinului prin abordare vitreeană.

Postoperator se acordă concediu medical și se aplică ochelari provizorii numai sferici. Reluarea activității ușoare poate începe după 2—3 luni, cînd bolnavului i se prescriu ochelari definitivi care sînt, după caz, sferici ori sferocilindrici.

În cataractele traumatice, Rodica Pop și colab. de la Clinica din Cluj (189 a) au obținut, la 90 bolnavi *(72% dintre ei cu vîrsta între 21—30 ani),* prin intervenție, recuperări ale AV în jur de 0,5 la jumătate din lot; 41% au fost redați muncii (38% chiar la vechiul loc de muncă).

Tratamentul cataractei secundare este exclusiv chirurgical și este indicat numai cînd AV este sub 0,3. Laserul YAG-Nd simplifică intervenția la cîteva secunde. Postoperator ochiul rămîne afac.

Cataractele prin agenți fizici, la tineri, se operează prin capsulectomie, capsulotomie, crioextracție, cu utilizare de alfachimotripsină sau, preferabil, facoemulsie.

Cataracta complicată din dezlipirea de retină, retinopatia pigmentară, tumori, glaucom absolut, în care lipsește senzația de lumină, nu beneficiază de tratament chirurgical în scop optic (166).

În cataracta congenitală, mijloacele recuperatorii constau în intervenția chirurgicală — optimă e facoemulsia — indicată în toate

cazurile de cataractă totală, iar în cele parțiale, atunci cînd AV este sub 1/4.

Literatura oftalmologică recentă indică intervenția cît mai precoce, înainte de 6—8 săptămîni de viață (van Noorden citat de (233)), pînă la maximum patru luni, pentru a permite retinei — sub acțiunea excitantului ei specific — să-și dezvolte normal funcția. Operațiile efectuate după această limită dau rezultate mult mai slabe, pentru că privarea de lumină determină ambliopie gravă, ireductibilă (de extincție). La aceeași concluzie au ajuns și Vaegan și Taylor, pe un număr mare de cazuri:

În cataractele totale moi (lactescente), intervenția are ca obiectiv extracția cît mai completă.

În ochiul afac pot apare următoarele complicații tardive: glaucom secundar (aproximativ 4% din cazuri (212); dezlipire de retină (aproximativ 2% din cazuri (212) și Norden citat de (79); edem corneean sau retinian.

Toate acestea scad sau suprimă vederea afacului. Ele sînt cu atît mai posibile cu cît terenul este mai afectat și intervenția chirurgicală ori evoluția postoperatorie a fost mai complicată (pierdere de vitros, hemoragie, închiderea tardivă a plăgii).

În subluxații, tratamentul se adaptează situației create de boala care le-a generat. Extracția cristalinului se face dacă acesta devine opac și prezintă pericolul unei luxații totale sau în prezența unei hipertonii oculare.

În *luxațiile* cristalinului se face tratamentul complicațiilor sale și al bolii de bază. Extracția cristalinului se impune adesea ca o necesitate absolută. Enuclearea globului se efectuează cînd acesta este iremediabil compromis, dureros, deseori pentru a evita oftalmia simpatică.

B. *Acțiunile socioprofesionale* recuperatorii se aplică diferențiat în funcție de problemele pe care le ridică fiecare bolnav. Tinerii cu cataractă congenitală sau cîștigată, înainte de profesionalizare, trebuie orientați către profesiuni compatibile cu capacitatea lor vizuală, considerîndu-se prognosticul acesteia după aplicarea tuturor procedurilor recuperatorii și după recuperarea la maximum posibil a acuității vizuale.

Îndrumarea sau reîndrumarea profesională se face după principiile cunoscute. Deoarece bolnavii cu afachie sînt expuși, în cazul efectuării unor eforturi fizice mari, la unele complicații foarte grave cum ar fi: hemoragii intraoculare, deschiderea plăgii operatorii, dezlipirea de retină, li se vor contraindica activități cu solicitări energetice mari. Afacul, chiar cu AV recuperată la 5/5, nu este apt pentru conducere auto ca profesionist. Poate fi conducător auto amator, cînd, prin corecție tolerabilă AV atinge 1/3 (Ordinul MS și MAI nr. 57 și 2075 din 22 II 1982).

Procedurile sociale recuperatorii se referă la toate acțiunile medico-sociale care urmăresc păstrarea locului de muncă ales prin respectarea principiilor oftalmoergonomice la locul de muncă și în afara acestuia.

I.3. RECUPERAREA BOLNAVILOR CU AFECȚIUNI ALE POLULUI POSTERIOR AL GLOBULUI OCULAR

Afecțiunile coroidei au fost descrise la subcapitolul în care s-a tratat uveea.

I.3.1. Retina

Este organul de recepție a excitației luminoase, partea cea mai importantă a segmentului periferic al analizorului vizual, constituind o porțiune exteriorizată a sistemului nervos central.

Ea este o membrană transparentă și subțire (sub 0,1 mm), dar care cuprinde 10 straturi. Straturile interne (primele patru) au o vascularizație proprie ce provine din arteriola centrală a retinei, ramură colaterală a arterei oftalmice, aceasta, la rîndul ei, ramură a arterei carotide interne; iar cele externe sînt nutrite de rețeaua coriocapilară a coroidei.

Patologia vaselor retinei reflectă, în multe aspecte, pe cea a carotidei interne, respectiv patologia vaselor cerebrale anterioare.

Sîngele venos este colectat de vena centrală a retinei, care este tributară venei oftalmice, sinusului cavernos, în final venelor jugulare.

Trei elemente anatomice sînt foarte importante pentru înțelegerea fiziologiei și patologiei retinei:

1. *Regiunea macularã,* situată în centrul polului posterior, corespunde axei vizuale, e avasculară, mai pigmentată, reprezintă porțiunea retiniană cea mai funcțională; histologic, în această zonă există doar primele patru straturi externe ale retinei, esențial epiteliul pigmentar și celulele vizuale (exclusiv conuri); epiteliul neurocerebral lipsește;

2. *Papila nervului optic* este situată nazal cu 3 mm și inferior cu 1 mm față de mașulă; este zona de ieșire a fibrelor optice constituite în nervul optic. Din punct de vedere funcțional e oarbă; „pata oarbă", descrisă de Mariotte (1668);

3. *Ora serata,* limita anterioară a retinei vizuale, circulară, plasată cu

puțin înaintea ecuatorului, e zonă săracă în elemente senzoriale (bastonașe,, e mai slab vascularizată și mai fragilă; este sediul predilect al leziunilor degenerative responsabile de o serie de afecțiuni grave retiniene, între acestea se numără dezlipirea de retină.

Embriologic, retina se formează prin reaplicarea celor două foi ale veziculei optice primitive: cea externă, devenită epiteliul pigmentar și cea internă, care devine membrana vizuală propriu-zisă. Între ele rămîne un plan de clivaj virtual (18 ș.a.), care explică posibilitatea de dezlipire a retinei.

Funcția regiunii maculare este indicată de acuitatea vizuală.

Funcția bastonașelor se deduce prin examenul cîmpului vizual în lumină slabă scotopică ori mezopică și prin determinarea vederii nocturne (adaptometria).

Examenul retinei se efectuează prin oftalmoscopie, metodă curentă și obligatorie; cea indirectă oferă o imagine de ansamblu a fundului de ochi, mărită de cinci ori, dar răsturnată; cea directă, efectuată cu oftalmoscoape din ce în ce mai perfecționate, mărește imaginea de 15—20 de ori. Alte metode sînt biomicroscopia FO; angiografia fluoresceinică, electroretinograma, oftalmodinamometria, oftalmodinamografia, electrooculografia. Datele obținute se interpretează coroborîndu-le cu rezultatul examinărilor funcționale (pe conuri și bastonașe).

În mod normal, culoarea fundului de ochi depinde de pigmentația subiectului (leucodermi, melanodermi); la albinotici, fundul de ochi e foarte decolorat.

Tinerii și hipermetropii au o culoare roșie mai vie a fundului de ochi; în anemii, culoarea e roză; cianoza retinei apare în insuficiențele respiratorii. Petele, hemoragiile, exudatele, conglomeratele pigmentare sînt aspecte patologice cu valoare semiologică diferită.

Retina, țesut nervos de mare finețe, poate fi sediul a o serie de afecțiuni grave, datorită următoarelor caracteristici: avînd circulație terminală (fiecare ramură irigă o anumită zonă de retină), lipsa irigației de cîteva minute — maximum jumătate de oră — duce la leziuni ireversibile; țesutul retinian distrus nu se poate regenera prin retină funcțională; retina reacționează prompt la factori diverși: infecțioși, vasculari și toxici (endo-exogeni).

Patologia sa este în strînsă legătură cu cea a membranei vasculare (coroida) care o nutrește, cu patologia nevraxului și a organismului în ansamblul său.

Țesutul retinian este supus alterărilor abiotrofice constituționale (cu apariția precoce ori tardivă) și senile sau secundare tulburărilor vasculare și metabolice. Toate bolile retinei au prognostic vizual sever și sînt foarte variate. Ele pot fi congenitale, respectiv ereditare, sau cîștigate în urma unor boli obișnuite sau traumatisme.

1.3.1.1. *Bolile congenitale*

Mai principale, din punct de vedere al deficitului optic, sînt cele din idioția amaurotică ce asociază: cecitate, paralizie și întîrziere mintală; se transmit autosomal recesiv și se datorează „încărcării lipidice" a celulelor ganglionare retiniene și a celor cerebrale. Se disting: forma infantilă Tay-Sachs, care se manifestă în jurul lunii a 6-a, forma infantilă tardivă, între 2 și 4 ani — cu evoluție mai lentă, și forma juvenilă Spielmeyer-Vogt, care debutează între 5 și 8 ani. Fiind inexorabil letale (pînă la maximum 18 ani), nu ridică probleme de recuperare. Boala lui Oghuchi, rară la rasa albă, se însoțește de hemeralopie cu invaliditate oculară de grad mare. Mai citățm chistele retiniene congenitale periferice care pot genera retinoschizis și dezlipiri de retină.

I.3.1.2. *Bolile cîștigate*

Se pot clasifica după felul lor și structura anatomică pe care o afectează preponderent în: vasculare, inflamatorii, degenerative, dezlipirea de retină și tumorale. Un loc particular îl ocupă retinopatia prematurilor (prezentată la patologia vitrosului).

I.3.1.2.1. *Afecțiunile vasculare ale retinei* pot interesa atît arterele cît și venele în variate procese: obstructive (arteriale și venoase), hemoragice (adesea recidivante), inflamatorii (periflebita retiniană); mai apar în boli vasculare ca: hipertensiunea arterială, ateroscleroză, periarterită nodoasă, boala lui Horton, boli metabolice (diabetul zaharat), în boli de sînge și unele gravidități patologice. Toate au prognostic optic foarte rezervat, multe dintre ele și prognostic general grav.

Ca boli vasculare mai importante menționăm: *hemoragiile recidivante* ale tinerilor (adesea de etiologie bacilară (101)), generate de *periflebita retiniană*. Aceasta ocupă un loc important în patologia vasculară a retinei; are prognostic vizual sever fiind declanșatoare de hemoragii recidivante în vitros (boala lui Eales), ce duc adesea la retinopatie proliferantă (Manz). Noțiunea conturată de Eales se referea numai la tineri și la etiologia tbc; actualmente, cadrul vasculopatiilor venoase infecțioase lărgindu-se mult, afecțiunea apare la toate vîrstele și e plurietiologică (110, 178). Leziunile flebitice se observă numai la examenul oftalmoscopic amănunțit, cu pupilă bine dilatată și explorînd venele retiniene pe tot parcursul lor, pînă la periferie. Acestea apar, pe o anumită porțiune din traiectul lor, întecuite și cu neregularități de calibru. Sînt necesare numeroase examinări complementare pentru precizarea etiologiei care, de regulă, este o alergie microbiană (tbc, toxosplasmoză, lues, rickettsioză, infecție de focar (178 ș.a.)). Tratamentul cel mai eficient este cel cauzal; simptomatic se administrează tratament antihemoragic și se practică fotocoagularea vasului afectat. Evoluția e deseori, cum s-a mai menționat, gravă; retinopatia proliferantă și dezlipirea de retină prin tracțiune sînt complicații des întîlnite; acestea au în ul-

timul timp o oarecare şansă de ameliorare a prognosticului prin microchirurgia vitrosului şi prin utilizarea laserelor YAG-Nd introduse recent, de fină specialitate.

Obliterările arterelor retiniene sînt grave pentru că, prin caracterul terminal al circulaţiei, retina neirigată îşi întrerupe funcţia (devine oarbă) şi în cîteva minute se instalează leziuni ireversibile. Ocluzia poate interesa artera centrală a retinei sau o ramură a sa. Ocluzia arterei centrale se manifestă prin: dispariţia bruscă şi totală a vederii (cecitate absolută), midriază, reflexul fotomotor abolit. Aspectul fundului de ochi îl descriem pentru că este o împrejurare unică în patologie cînd se poate observa pe viu — mărit în dimensiuni — aspectul vasului recent obliterat şi al ţesutului neirigat; papilă palidă, retina albă lăptoasă, ischemică, doar regiunea maculară are culoare roşie „ca o cireaşă", arterele îngustate, filiforme, cu conţinut granulos; venele sînt puţin modificate. În medie, în trei săptămîni se instalează atrofia optică primitivă totală; cecitatea absolută e definitivă. Medicaţia modernă a schimbat foarte puţin această evoluţie de regulă extrem de gravă din punct de vedere optic.

Ocluzia unei ramuri arteriale se manifestă prin dispariţia cîmpului vizual corespunzător, adesea altitudinal, şi atrofie optică sectorială. Absenţa cîmpului vizual e definitivă. Acuitatea, în majoritatea cazurilor obstrucţiei de ramură arterială, este parţial afectată întrucît macula e irigată atît de ramura superioară cît şi de cea inferioară a arterei centrale. Ocluzia arterei cilioretiniene (arteră prezentă la 20% dintre indivizi (212)) determină scotom central şi edem macular; cîmpul vizual şi retina periferică sînt normale. Embolia arterială pură e rară, apare la tineri cu boli emboligene (în special în valvulopatii mitrale ce fibrilează); în majoritatea cazurilor e o obstrucţie prin tromboză pe fond de arterioscleroză, hipertensiune, endarterită, arterite infecţioase, boala lui Horton, tromboza carotidei. Se impune tratament de urgenţă: vasodilatatoare, antispastice. Se face obligatoriu, un examen minuţios al ochiului congener şi al stării generale. Angiografia determină timpul de circulaţie braţ-retină şi situaţia irigaţiei retiniene. ERG indică microtraseu negativ; cu cît amplitudinea e mai redusă, cu atît şansele de recuperare sînt mai mici. Prognosticul obliterării arterei centrale e totdeauna grav; deseori vederea se pierde definitiv. Obstrucţia bilaterală e foarte rară, dar posibilă la al doilea ochi prin spasme (elementul spastic predomină la marii hipertensivi, după contuzii ale globului, în intoxicaţii cu chinină şi după hemoragii mari).

Trombozele venelor retiniene. Tromboza venei centrale se manifestă prin scăderea marcată a vederii (de obicei sub 1/10), dar cu păstrarea senzaţiei de lumină; examenul obiectiv arată pupilă normală; fundul de ochi ia aspect caracteristic: papila roşie edematoasă, venele foarte dilatate, sinuoase, înecate în edem, hemoragii în flacără care, plecînd de la papilă, însoţesc traiectul venelor; între hemoragii se evidenţiază exudate dispersate. Evoluţia este lungă, hemoragiile se resorb lent, apar neovase; afecţiunea se poate complica cu inundarea hemoragică a vitrosului şi cu glaucom cu evoluţie gravă. Tromboza unei ramuri e mai frecventă (4/1) şi mai puţin gravă ca cea a trunchiului central. Tabloul oftalmoscopic: vena trombozată este mult dilatată, înconjurată de hemoragii care depăşesc sectorul ce aparţine ramurei respective; izolat apar pete albe retiniene; la încrucişări arterio-venoase se evidenţiază semnul lui Salus-Gunn în stadiu avansat. Cînd e obliterată vena superotemporală (ramura predilect afectată), hemoragiile inundă regiunea maculară, vederea e mai scăzută. În tromboza de ramură, suplinirea circulaţiei se realizează mai rapid, deficitul vizual e mai mic, iar complicaţiile sînt mai rare, comparativ cu cea de venă centrală. La noi, N. Segal, în 1983, a semnalat cîteva aspecte interesante în cazuistica sa: creşterea numărului de tromboze şi dominanţa (64%) celor de trunchi. Din punct de vedere patogenic, trei factori intervin în apariţia trombozei: încetinirea circulaţiei, alterarea peretelui vascular, tulburări de coagulabilitate. Trombozele venelor retiniene apar la arterioscleroticii, hipertensivi, diabetici, de obicei vîrstnici. La tineri, apar în flebitele infecţioase ori hemopatii (disproteinemii, leucoze).

Prognosticul obliterării venelor este mai bun ca cel al arterelor. El depinde de vena afectată, de cointeresarea maculei (trombozele venelor nazale pot trece neobservate de bolnav), de terenul vascular general şi de vîrstă. Cu cît bolnavul e mai tînăr, cu atît şansele de recuperare sînt mai mari.

Pretromboza descrisă de P. Bonnet (23), constînd în hemoragii retiniene paralele cu vena, situate în amonte de încrucişarea arterio-venoasă, avertizează iminenţa trombozei şi indică necesitatea tratamentului anticoagulant care este adesea eficient (212).

Tratamentul în trombozele venelor retiniene este: vasodilatator, antispastic, protector vascular şi anticoagulant, aplicat sub control riguros. Obliterările arteriale şi venoase retiniene sînt echivalente accidentelor cerebrale vasculare şi impun supraveghere clinică atentă a bolnavului.

I.3.1.2.2. *Sindromul macular.* Din punct de vedere anatomic, fiziologic şi semiologic, macula reprezintă o entitate aparte. Ansamblul semnelor funcţionale şi oftalmoscopice de suferinţă maculară constituie sindromul macular. Importantă este scăderea vederii prin scotom central pozitiv şi metamorfopsia.

Etiologia maculopatiilor este foarte diferită: degenerativă, traumatică (contuzii, fototraumatisme), vasculară, infecţioasă, mai rar, tumorală. Afecţiunile maculare, în mod constant, determină tulburări în vederea de aproape şi scăderi definitive ale acuităţii vizuale.

Degenerescenţele maculare se caracterizează prin degenerarea ţesutului retinian în regiunea maculară şi în vecinătatea ei. Ele

pot fi: *infantile și juvenile* cu caracter ereditar, pot evolua și cu deficiențe psihice asociate (citate la afecțiunile congenitale ale retinei); *la adulți* pot apare unele cu caracter eredo-familial, altele în cadrul unor boli cronice ca tbc sau sifilis, cele *senile* evoluează cu scăderi apreciabile de vedere.

Degenerescența maculară juvenilă îmbracă aspectul clinic descris de Stargaardt, apare între 8—14 ani cu scădere bilaterală progresivă a vederii pînă la dispariția vederii centrale. Obiectiv, se evidențiază placard macular pigmentar ori lucios cu paloare papilară temporală; tratamentul medical este fără efect. Avînd în vedere că se poate asocia cu retinopatia pigmentară, atrofia optică, surditate, tulburări psihice și hipofizare, orientarea profesională și încadrarea în activitate a acestor bolnavi prezintă adesea dificultăți. În scopul recuperării s-au efectuat și intervenții (scleroplastii posterioare), de asemenea fotocoagulare cu laser.

Afecțiunile maculare degenerative ale adulților, senililor și miopilor se manifestă prin scotom central, discromatopsie în axul albastru-galben, alterări ale electroretinogramei și tulburări angiografice. Leziunile maculare iau diverse aspecte: mici focare de capilaroză, placarde mai extinse, plate, degenerare circinată, pseudogaură maculară, aspect pseudotumoral (forma exudativă Danis-Coppez). Ele duc la alterarea profundă a arhitecturii maculare și la pierderea definitivă a vederii centrale mai rapidă în forma exudativă. Vederea periferică este păstrată, bolnavii au dificultăți în munca de aproape, scris-citit. Degenerarea se produce cel mai frecvent prin scleroza capilarelor coroidiene de la nivelul maculei. După H. Saraux (212), 1/4 din senili prezintă leziuni degenerative maculare de diverse grade, chiar și fără tulburări circulatorii în alte zone. Bolnavii trebuie îndrumați spre activități care nu solicită vederea maculară. La persoanele cu degenerări maculare, handicapul vizual este factorul de dezinserție socială și culturală (265). Numărul mare al deficienților vizuali prin degenerări maculare a impus diverse modalități terapeutice.

Tratamentele sînt medicale și chirurgicale. Clinica oftalmologică din Cluj-Napoca obține rezultate optice bune reducînd ambliopia organică a acestei categorii de bolnavi prin utilizarea metodei Otto (155). Se continuă administrarea locală (injecții retrobulbare) de antispastice, vasodilatatoare, soluții hipertonice, cu rezultate în general puțin mulțumitoare, motiv pentru care s-a recurs și la intervenții mai energice ca: fotocoagulare cu laser (în formele exudative), ligatura venelor vorticoase externe (descrisă de Mireille Bonnet, 1985), ori scleroplastii posterioare. Această gamă de intervenții se aplică pe cazuistică vastă la Spitalul Militar Central București. Plecînd de la ochelarii de patent mexican, formați dintr-o rețea de orificii plasată în ramele de ochelari, M. Olteanu și colaboratorii (145 a) au aplicat la 100 bolnavi cu degenerescențe maculare grile lipite pe

propriii lor ochelari. Rezultatele sînt prompte — după cîteva zile de utilizare — și „foarte încurajatoare".

Un loc aparte îl ocupă „pata Fuchs", pată pigmentară maculară consecutivă hemoragiei corioretiniene din miopie, ce scade marcat și definitiv AV.

Afecțiunile inflamatorii maculare (corioretinite centrale) au ca posibile toate etiologiile enumerate la capitolul *Uveite;* caracteristic e deficitul vizual de grad mare, comparativ cu alte localizări.

I.3.1.2.3. *Afecțiunile retiniene inflamatorii* — corioretinite — au fost cuprinse în bună parte în patologia uveei; aici adăugăm doar că ele apar în cadrul unor boli infecțioase acute sau cronice, pot fi de diferite etiologii, comune cu ale uveitelor (bacilară, sifilitică, reumatică, de focar, parazitare, stări septice etc.), ori apar ca primitive, fără să li se poată depista originea.

Cele la care se recunoaște etiologia, se bucură de tratament cauzal cu rezultate mulțumitoare.

Evoluția este în funcție de boala de bază în cadrul căreia apar și de extinderea zonelor inflamatorii.

I.3.1.2.4. *Afecțiunile degenerative ale retinei.* Cea mai reprezentativă este retinopatia pigmentară (RP) sau degenerescența tapetoretiniană, boală eredofamilială, cu debut în copilărie și cu evoluție cronică spre cecitate la vîrsta adultă. Diagnosticul RP în formele clasice, tipice, cele mai des întîlnite în practică, este foarte ușor de stabilit. Aspectul retinei e caracteristic: migrări și depozite pigmentare dense, cu contur dințat, „osteoblaste", dispuse circular pe retina din jurul polului posterior. Există și cîteva forme particulare de RP (101): *degenerescența pigmentară fără pigment; retinopatia punctată albă; boala lui Oguchi* (care evoluează cu hemeralopie de grad mare) și *atrofia retinei și coroidei,* boală de asemenea ereditară ce constă dintr-o atrofie întinsă a epiteliului pigmentar al retinei și coroidei. P. Cernea și colaboratorii (45) împart RP atipice în: RP unilaterale, RP fără pigment și RP simetrice în sector. Diagnosticul RP atipice, foarte necesar pentru evaluare și prognostic optic, se stabilește cu dificultate, el necesită adaptometrie, angiofluorografie și electroretinogramă. Frecvența RP clasică și atipică este, după H. Saraux de 1/20.000 de subiecți (212). D. Manolescu (101) o găsește cu o frecvență de 1—1,5%, între bolnavii internați.

Simptomele subiective constante și grave sînt: hemeralopia, strîmtarea concentrică a cîmpului vizual, scădere progresivă ireversibilă a AV; în final atrofia optică și cecitatea sînt inevitabile.

Michael F. Marmor (106), urmărind în timp evoluția acuității vizuale la 91 pacienți cu retinopatie pigmentară, a constatat: acuități relativ bune (în jur de 1/2—1/3) pînă la vîrsta de 20 de ani, în anii următori, fără a rămîne la valori intermediare, acuitatea vizuală scade mult astfel încît, în jurul vîrstei de 50 de ani, peste 75%

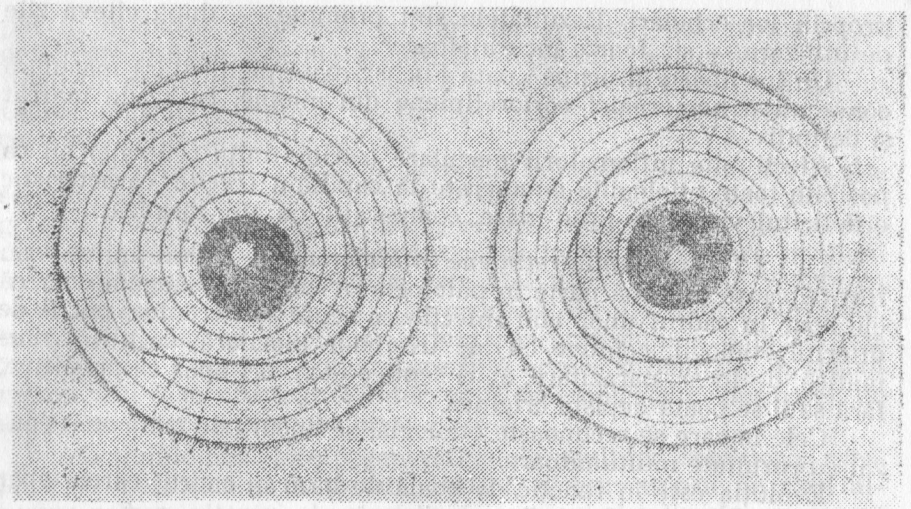

Fig. 6. Scotom inelar în jurul punctului de fixaţie în retinita pigmentară

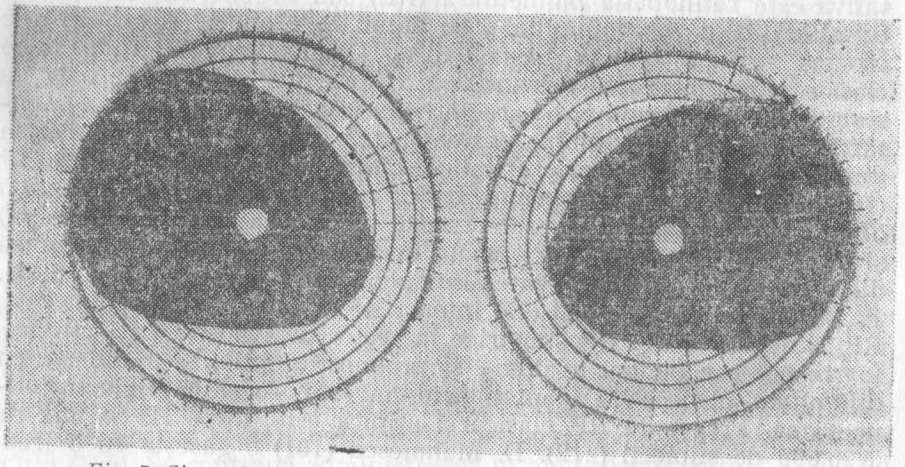

Fig. 7. Cîmpuri vizuale concentric strîmtate în retinita pigmentară

dintre ei aveau acuitatea vizuală redusă la valori sub 1/10. Această constatare ridică problema orientării profesionale spre profesiuni corespunzătoare slab văzătorilor a bolnavilor cu RP, scăderea marcată a vederii în timp fiind o certitudine.

Anumite complicaţii agravează situaţia: cataracta şi glaucomul, ele precipită instalarea cecităţii.

Tratamentul RP, de fapt puţin eficient, constă în administrarea de medicamente vasodilatatoare, neurotonice, vitamine din grupul A (la noi Heligalul). În scopul ameliorării circulaţiei în teritoriul carotidei, s-a recurs la simpatectomii pericarotidiene (cu rezultate puţin mulţumitoare) şi la ligatura arterei carotide externe (264).

În cazul familiilor cu mai mulţi membri afectaţi de RP se recurge şi la sfatul genetic (205).

Cercetări genetice au stabilit că transmiţător de RP este cromozomul X. E. L. Berson şi colaboratorii (15), efectuînd electroretinograme la ascendentele şi descendentele (mamele şi fiicele) bărbaţilor bolnavi de RP, au constatat modificări la femeile purtătoare ale cromozomului X grevat de caracterul RP. După aceşti autori, electroretinograma are valoare cu mult mai mare (90%) de a detecta transmiţătoarele de RP, comparativ cu examenul fundului de ochi, care le identifică doar în procent de 60%. ERG, efectuată la rudele de sex feminin ale bărbaţilor bolnavi poate stabili, pentru o familie dată, dacă modul de transmitere al bolii este prin cromozom X sau autosomal recesiv.

I.3.1.2.5. *Dezlipirea de retină (DR)* reprezintă una din cele mai grave afecţiuni oculare cu frecvenţa în creştere (1% în cazuistica lui H. Saraux (212)). Ea constă în dedublarea celor două foiţe embrionare ale retinei ca urmare a unor procese patologice infiltrative, degenerative, exudative, hemoragice, tumorale sau cicatriceale, care se dezvoltă la nivelul retinei. Uneori este aparent primitivă fără o cauză evidentă, ori apare în urma unor mici traumatisme, la miopi, la persoane cu ateroscleroză sau la cei cu degenerări periferice ale retinei.

Evoluează constant cu reducerea foarte marcată a AV; cînd leziunile interesează zona maculară sau cînd sînt asociate şi tulburări vitreene mari, se ajunge la limita cecităţii. Cîmpul vizual dispare în zona retinei dezlipite.

Importanţa şi gravitatea dezlipirii de retină a determinat şi reluarea ei ca una dintre temele dezbătute la cel de-al XXII-lea Congres Internaţional de Oftalmologie de la Paris, 1974. La noi a constituit subiectul Simpozionului de Oftalmologie ţinut în 1974 la Constanţa — Mamaia şi a Reuniunii oftalmologilor din Moldova, 1984.

Ca simptome subiective DR e precedată de fosfene care corespund ca localizare micilor rupturi, apoi survine alterarea cîmpului vizual şi, în funcţie de interesarea retinei posterioare, scăderea vederii centrale.

Patogeneza dezlipirii de retină (DR) este insuficient cunoscută. Dezlipirile se împart artificial în dezlipiri idiopatice şi secundare altor boli oculare. Dată fiind frecvenţa, gravitatea şi rezultatele terapeutice în ansamblu puţin satisfăcătoare în DR, preocuparea actuală a oftalmologilor este de a o preveni.

În această acțiune, prima întrebare care se pune este cine prezintă riscul de a face DR? Aceștia sînt: miopii, traumatizații (în special cei cu corpi străini intraoculari, copii și tineri), afachii, bolnavii cu degenerări retiniene, cei cu hemoragii ori inflamații intraoculare (dezlipiri secundare).

Miopia forte de peste 10 dioptrii a fost constatată, în proporție de 58%, la DR din cazuistica Clinicii Oftalmologice I.M.F. București și Serviciul județean de oftalmologie Constanța. Toți oftalmologii constată că aproximativ jumătate din numărul total al DR apar la miopi, mai ales în cazurile de miopie forte și, foarte important pentru practicieni, „miopia deplasează cu aproximativ 10 ani înspre vîrsta tînără dezlipirea de retină" (citat din 260 a).

Dezlipirea de retină după traumatism accidental sau postoperator (28) reprezintă aproximativ 5—10% din totalul dezlipirilor de retină (212, 252, 6 a).

Problema DR posttraumatice este abordată și la capitolul *Accidente oculare,* dată fiind importanța ei practică, medico-legală și socială.

La copii și tineri cu dezlipire de retină domină originea traumatică, ea apare la 55% din cazurile studiate de M. David (59), urmată de malformații congenitale și miopia forte. St. Bîrsan și Doina Tacorian (16, 233) au subliniat frecvența cecității prin dezlipire de retină la copii. S. Mihail și colab. (115) au stabilit că factorul important, în evaluarea prognosticului DR traumatice, este timpul scurs de la traumatism pînă la depistarea dezlipirii.

Dezlipirea de retină pe ochi afac e gravă și apare (deci se pune ca posibilă apariția ei) în: afachii pe miopie forte; la bolnavii operați de cataractă presenilă ori congenitală — acestora li se efectuează intervenții repetate. Afachii care au fost operați pentru cataractă congenitală (prin metodele clasice) au șansa de a face dezlipire de retină unul din patru (212); la bolnavi cu dezlipire de retină la ochiul opus; după pierderi intraoperatorii de vitros.

După H. Saraux, DR complică 2—3% din totalul afachiilor; același procent (2%) îl dă și Norton în 1963 (citat de 79). P. Cernea și colab., în 1984, au constatat că: „dezlipirea de retină pe ochiul afac a fost de 12 ori mai frecvent întîlnită față de ochii neoperați". Aproape la 1% din cei 5002 operați (1—5 ani) de cataractă, ei constată DR; se atenționează asupra prognosticului grav la afac. În cazuistica analizată de M. David și colab. (59), 13% din cazurile de DR erau pe ochi afac, din care 10%, bilateral. Se constată mai frecvent la cei anterior cu miopie sau cu pierdere de vitros intraoperator. Dezlipirea survine cel mai des la un an după operație, e largă, cu rupturi multiple. Intervenția e mai mult urmată de eșec decît de reușită (18).

N. Zolog (Timișoara), pe un lot mare (328) de DR operate, a precizat că 34% din globi au fost miopi și 16,8% afachi (260 a).

Toți oftalmologii sînt de acord că leziunile degenerative retiniene, de obicei foarte periferice și depistabile doar printr-un examen amănunțit, reprezintă un factor de risc în apariția DR.

DR idiopatică impune explorare atentă a retinei — mai ales periferia — ochiului congener.

Diagnosticul cert al DR se face prin examen oftalmoscopic și biomicroscopic al vitrosului și retinei. Foarte importantă, pentru interpretarea patogenetică și aplicarea unei terapii eficace, este repe-

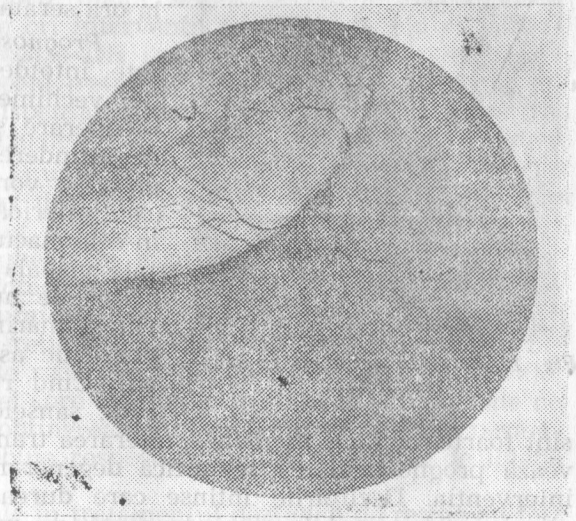

Fig. 8. Dezlipire de retină superotemporală datînd de cîteva zile

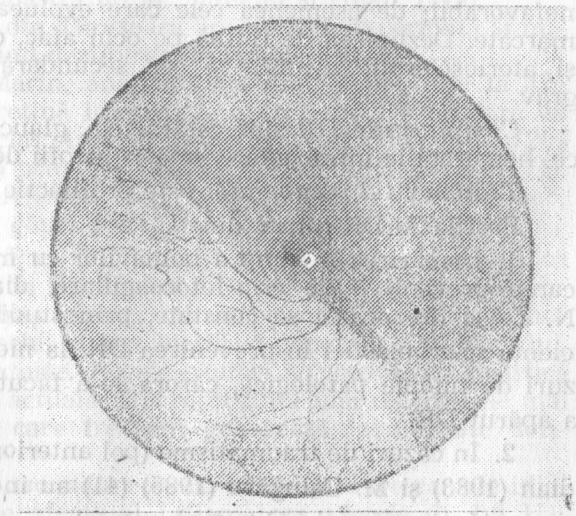

Fig. 9. Dezlipire de retină (același caz) cu o săptămînă mai tîrziu

Fig. 10. Ruptură retiniană cu lambou flotant

rarea rupturii. Pentru aceasta sînt necesare: midriază suficientă, transparența mediilor și insistență în examinare.

Rupturile retiniene. Cel mai frecvent sediu al acestora este cadranul supero-temporal, ele pot fi: cu lambou, găuri sau dezinserții de la ora serata.

Prognosticul dezlipirii de retină este întotdeauna grav. El depinde de: vechimea dezlipirii (șansele de recuperare scad după prima lună); de întindere — cele întinse foarte greu se vor reaplica; de localizare (cele inferioare sînt mai benigne, iar în cele maculare nu se obține o acuitate vizuală mulțumitoare) (117); de starea de nutriție a retinei. Numărul și mărimea rupturilor condiționează de asemenea mult prognosticul. Cînd ruptura nu a fost reperată, șansele de recuperare vizuală sînt foarte mici. De asemenea, alterarea transparenței mediilor agravează prognosticul, ea semnifică degenerare gravă și îngreunează intervenția. Dezlipirile întinse care durează mai multe luni, cu pliuri rigide, imobile, fără tendință de reaplicare, au prognostic nefavorabil; de asemenea cele care evoluează cu hipotonii oculare marcate. Dezlipirea de retină pe ochi afac, cu miopie forte, diabetic și ateriosclerotic avansat și cea secundară are prognostic și mai grav.

Complicațiile DR sînt cataractele, glaucomul, uveitele autotoxice, hemoragiile intraoculare, uneori atrofii de glob.

Tratamentul recuperator este profilactic și curativ.

Profilaxia DR constă din:

1. Urmărirea în timp a bolnavilor cu miopie patologică și aplicarea preventivă de crio-fotocoagulare, diatermie și scleroplastie. N. Zolog are ocazia să constate, prin studiul efectuat (260 a), eficiența scleroplastiei în prevenirea DR: la nici unul dintre cele 92 cazuri de miopie patologică, cărora le-a făcut această intervenție, nu a apărut DR.

2. În cazuri de traumatisme (pol anterior și posterior), Al. B. Radian (1983) și M. Călugăru (1985) (41) au indicat cercetarea repetată și atentă a periferiei FO (retină, vitros).

3. În degenerări retiniene periferice întinse se „blochează" zonele de retină fragilă prin fotocoagulări, diatermie, crioaplicații; de asemenea, înainte de operația de cataractă, cînd ochiul congener a avut DR.

4. Toate afecțiunile oculare care pot evolua spre DR vor fi tratate insistent, urmărindu-se depistarea cît mai precoce a dezlipirii. I. I. Glăvan și colab. (79) au indicat examen profilactic sistematic al bolnavilor care prezintă „periclitate" de a face DR, pe care-i grupează în mai multe categorii: miopi, senili cu degenerări corioretiniene, cei cu traumatisme ori intervenții mari în antecedente. Factorii patologici care generează DR i-a împărțit în: retinieni (degenerări), coroidieni și vitreeni (retracții). Pentru bolnavii operați de DR, vindecați, a propus dispensarizarea și orientarea spre muncă corespunzătoare stării lor vizuale.

O dezlipire de retină la unul din ochi impune o serie de restricții de efort fizic și ocular deoarece pînă la 20% din cazuri de dezlipire de retină sînt bilaterale (212). Ochiul sănătos trebuie permanent supravegheat. În cazul în care el prezintă leziuni degenerative, se aplică fotocoagularea zonelor degenerate. Tratamentul curativ este chirurgical, are ca scop obliterarea rupturii și crearea aderențelor între retină și coroida subjacentă. Pentru a favoriza această aderență se recurge, pe lîngă cauterizări diasclerale, la indentația sclerocoroidei spre interior prin metode chirurgicale de înaltă specialitate. După obținerea relipirii, bolnavul trebuie permanent supravegheat și trebuie respectată riguros indicația de igienă generală și oculară.

Principiile chirurgicale în tratamentul dezlipirii de retină au fost sintetizate în literatura noastră de M. Olteanu și colab. (143).

Școala oftalmologică din Timișoara are o vastă experiență și numeroase comunicări privind dezlipirea de retină.

I. Păcurariu și C. Marin, analizînd rezultatele obținute la 328 bolnavi cu dezlipire de retină idiopatică, operați prin înfundare cu pliu scleral ori prin cerclaj Arruga, au constatat vindecări în 72% din cazuri după aplicarea primei metode și 50,7% după cerclaj (171). S. Mihail (114), în DR periferice, efectuează indentația „ab externo", iar în cele posterioare și găuri maculare, „tamponament intern".

M. Popescu, Doina Pop D. Popa și colab. (190) au arătat că rezultatele postoperatorii în DR depind de o serie de factori: momentul începerii tratamentului, tehnica folosită pentru restabilirea homeostaziei fundului de ochi, starea locală și generală a bolnavului, și de pregătirea preoperatorie. Aceste căutări și preocupări justifică afirmația că, pînă la ora actuală, DR reprezintă una dintre cele mai grave afecțiuni oculare, care frecvent generează invaliditate definitivă.

Dezlipirile de retină secundare — cu mult mai rare ca cele idiopatice — complică unele afecțiuni inflamatorii uveale (b. lui Ha-

rada), tumorile intraoculare (cel mai des melanom malign coroidian), hemoragii, chiste. Prognosticul optic e foarte grav; în tumori, sînt rezerve și de prognostic general.

I. I. Glăvan (76) a urmărit rezultatul optic al intervențiilor pentru DR apărute după corpi străini intraoculari.

În dezlipirea de retină se acordă mare atenție tonusului psihic al bolnavului; pierderea vederii rapid instalată, deformarea imaginilor, fosfenele frecvente, le polarizează preocuparea asupra suferinței oculare. Pe de altă parte, repausul prelungit la pat, actul operator care nu poate anticipa o reușită, posibilitatea recidivelor, posibilitatea de bilateralizare a afecțiunii, creează o stare psihică nefavorabilă pe care personalul de specialitate trebuie s-o combată cu perseverență.

Am acordat o mai mare extensie DR pentru frecvența ei în creștere, gravitate, pentru că se impun tratamente complexe de urgență în servicii utilate corespunzător (continuă crearea — imaginarea — de tehnici chirurgicale cu eficiență sporită), rezultatele terapeutice mediocre în ansamblu și pentru rezervele — și în cazurile recuperate — de prognostic vizual și de muncă.

Aspecte importante ale dezlipirii de retină sînt abordate de M. Popovici și Mariana Popovici (191) care, pe lîngă probleme de diagnostic, cauze, tratament, complicații, prevenire și consolidare, se preocupă și de atitudinea față de capacitatea de muncă restantă și de orientarea profesională a bolnavilor care au prezentat dezlipire de retină.

Din acest punct de vedere, bolnavii sînt împărțiți în următoarele categorii: recuperați integral, care-și pot relua activitatea, respectînd condițiile de oftalmoergonomie; cazuri care trebuie reîncadrate pentru o perioadă de timp într-o altă activitate; cazuri în care se impune recalificare; cazuri incapabile de muncă, dar cu posibilitate de orientare și autoservire; cazuri de cecitate, care creează necesitatea unui însoțitor.

Pentru că adesea este vorba de bolnavi care depășesc vîrsta școlară, autorii propun ca în școlile de nevăzători și ambliopi să fie admiși, pentru recalificare prin stagii scurte, și acești handicapați, indiferent de vîrstă.

Avînd în vedere gravitatea DR, gravidei cu DR în antecedente (idiopatică, traumatică etc.) trebuie să i se acorde mare atenție.

I.3.1.2.6. *Retinopatii din cadrul bolilor generale care pot duce la scăderea vederii. Retinopatia diabetică,* (RD) este o afecțiune microvasculară a fundului de ochi (FO) care conduce foarte des la scăderea accentuată a acuității vizuale ce evoluează de regulă spre cecitate bilaterală prin retinopatie proliferantă și dezlipire de retină prin bride. Aceste tulburări sînt paralele cu vechimea bolii, astfel încît riscul afectării oculare este de 20—60% după 10 ani de evo-

luție a diabetului zaharat (DZ). Zece la sută din diabetici fac o formă severă de RD cu retinopatie proliferantă. Anual se înregistrează 80 cazuri noi cu cecitate de origine diabetică la un milion de locuitori, diabetul devenind astfel una din principalele cauze ale orbirii adultului (104).

Evoluția stadială a retinopatiei diabetice. Retinopatia diabetică (RD) are o evoluție stadială, care se poate schematiza astfel (I. Păcurariu, 176): *în stadiul I este prezentă microangiopatia constituită din microanevrisme ale segmentului venos al capilarelor și dilatații venoase ampulare în regiunea maculară; în stadiul al II-lea apar mici hemoragii și exudate retiniene, preretiniene și vitreene; în stadiul al III-lea apare retinopatia sau retinoza proliferantă și neoformații vasculare; în stadiul al IV-lea este caracteristică dezlipirea de retină.* Tot în acest stadiu poate apare glaucomul hemoragic. Schema se suprapune aproape în întregime clasificării leziunilor fundului de ochi formulate la Congresul de diabetologie de la Geneva din 1979. Leziunile oftalmoscopice sînt precedate de hipoxia retinei periferice depistată prin angiofluorografie. Hipoxia retinei declanșează apariția unui factor angiogenetic X responsabil de apariția și proliferarea neovaselor în zonele retiniene unde necesitățile de O_2 sînt mai mari (regiunea maculară) (P. Henkind). Factorul X a fost izolat *in vitro;* există în RD două faze: neproliferativă, în care se impune combaterea hipoxiei retinei și proliferativă.

Limitele dintre stadii sînt greu de stabilit. Este de reținut că leziunile sînt reversibile numai în stadiul I și parțial în stadiul II; restul stadiilor nu sînt influențate prin tratamentul obișnuit.

Frecvența, gravitatea și evoluția RD este condiționată și de factori ereditari. Ca orice microangiopatie, RD depinde mai puțin de vîrsta diabeticului și mai mult de vîrsta diabetului, dar atunci cînd există, leziunile sînt mai pronunțate la tineri (104).

Este de reținut că deși leziunile microvasculare ale FO apar mult mai des la persoane cu DZ insuficient controlat; nici diabeticii bine și corect tratați nu sînt scutiți de această complicație gravă.

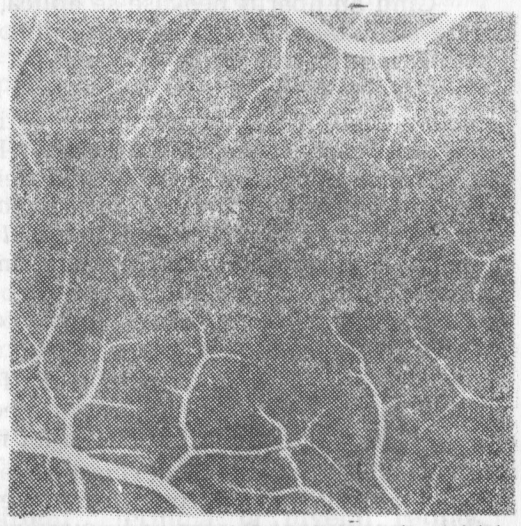

Fig. 11. Retinopatie diabetică în stadiu inițial; aspect angiofluorografic

Fig. 12. Retinopatie diabetică în stadiu avansat

Retinopatia diabetică este gravă pentru că: este frecventă (prezență de 70% dintre diabetici cu 15 ani evoluție) și pentru că, invariabil, dezorganizează funcția retinei.

Literatura franceză apreciază că RD reprezintă — în țările înalt dezvoltate industrial — cea mai frecventă cauză de cecitate la adulți (212, 265).

Tratamentul RD trebuie să vizeze reglarea întregului metabolism dereglat (glucidic, lipidic, hidroelectrolitic, proteic și vitaminic), precum și să tindă la limitarea modificărilor fundului de ochi și a tulburărilor funcției vizuale (254).

Se impune depistarea cît mai precoce a suferinței țesutului retinian prin hipoxie. În cazurile în care este confirmată (angiofluorografic) se combate prin vasodilatatoare, vasculotrofice și fotocoagularea (focală) a zonelor hipoxice.

Cînd au apărut neovase se aplică, pentru protejarea retinei centrale și evitarea marilor hemoragii, panfotocoagulare în ședințe repetate, la intervale de 2—3 săptămîni.

Coagularea prin raze luminoase laser are ca scop cauterizarea micilor regiuni nefuncționale ale retinei și distrugerea noilor vase sanguine care cauzează hemoragii (Regnar 202). Rezultatele sînt în general bune, iar riscurile neînsemnate. *Fotocoagularea rămîne incontestabil un progres terapeutic comparativ cu medicația bogată dar foarte puțin eficientă, din etapele anterioare.* Intervențiile pe hipofiză sînt riscante și cu rezultate în general slabe. În faza de proliferare glială, de dezlipire de retină prin bride și de glaucom secundar hemoragic, tratamentul este, de regulă, ineficient.

J. B. M. Moloney și colab. (Amer. Journal Of Ophthalm., 6, 1982) constată, prin retinofotografii, la 55 femei cu diabet insulinodependent, agravarea — ca număr și aspect — a leziunilor retiniene în timpul sarcinii, comparativ cu un lot martor.

De obicei, diabeticii deveniți nevăzători fac comparații cu situația lor anterioară; limitîndu-le independența, ei devin anxioși, irascibili, motiv pentru care se impune răbdare din partea cercului ambiental. Trebuie să fie îndrumați spre autoservire și activități proprii

situației de nevăzător și, pentru că ei întîmpină adesea dificultăți la cititul braille (sensibilitatea degetelor este diminuată datorită polinevritei diabetice), se impune folosirea mai intensă a magnetofoanelor și a radioului.

Între afecțiunile sistemice, generatoare de handicapați oculari, diabetul zaharat — prin retinopatia diabetică — ocupă primul loc ca frecvență, gravitate, complicații.

Mai menționăm că retinopatiile din *bolile infecțioase,* stări septice, lues, TBC, rickettsioze, focare de infecție, pot crea tabloul oftalmoscopic de retinită septică cu exudate și hemoragii, dar cel mai des generează periflebite retiniene (acestea pot apare și în colagenoze) care duc la hemoragii retiniene și/sau vitreene cu apariția de vase neoformate foarte fragile. Periflebitele infecțioase pot favoriza și tromboze venoase cu prognostic vizual sever (101).

Fotocoagularea previne evoluții grave din punct de vedere vizual, iar intervențiile vitreene — intrate în practică recent — limitează tracțiunea retinei și reduc pericolul de dezlipire secundară.

Hipertensiunea arterială în fazele avansate de neuroangioretinopatie prin: hemoragii, edeme, exudate vătoase ori în formă de stea maculară, prin edem al nervului optic, scade apreciabil vederea, de regulă bilateral. Pe acest fond pot apare complicații acute reprezentate de obliterări vasculare retiniene, mai des venoase, obliterări ale vaselor nervului optic — neuropatia optică ischemică (pseudopapilita vasculară) — care constant duc la deficite optice mari și definitive.

Retinopatia nefritică se însoțește des de stea maculară, edem papilar și retinian ce poate evolua spre dezlipire de retină (medicală) bilaterală. În trecut, apariția acestui tablou oftalmoscopic era un semn de gravitate maximă pentru afecțiunea generală. Astăzi, în epoca terapiei intensive, acest paralelism între imaginea oftalmoscopică și tabloul general nu mai este respectat strict.

Arterioscleroza generalizată determină des degenerare corioretiniană maculară bilaterală, lent progresivă, ce evoluează cu scădere marcată a vederii centrale (sub 1/10), practic puțin influențată de terapia locală și generală.

Bolile de sînge: hemoglobinozele pot evolua cu hemoragii retiniene, retinopatie proliferantă cu complicațiile sale (dezlipire de retină, în primul rînd); *poliglobuliile* fac posibile următoarele complicații retiniene: tromboze și hemoragii cu situație optică gravă (210); *leucemia* (forma mieloidă acută) se însoțește de retinopatie în 80% din cazuri, din primele pusee ale bolii; caracteristice sînt hemoragiile retiniene la polul posterior (în formă de canoe), cu vedere în general mai puțin afectată, dar cu semnificație de prognostic general grav; *disproteinemiile majore* (b. lui Kahler, crioglobulinemiile și macroglobulinemia Waldenström) determină, la nivelul retinei, stadial, următoarele manifestări: curent venos granulos, spontan sau

la presiune, stază venoasă — adesea cu hemoragii —, ulterior tromboze și dezlipire de retină (168); *retinopatii medicamentoase:* chininică, fenotiazinică, cu antipaludice de sinteză, sînt analizate la capitolul accidentelor oculare produse de medicamente. În toate cazurile expuse se creează situația foarte dificilă de recuperare a funcțiilor vizuale dat fiind că boala care a generat-o este de obicei gravă. Terapia acestor cazuri depășește aproape întotdeauna limitele specialității oftalmologice;

Retinopatia gravidică (din sarcina patologică) se manifestă prin eclipse vizuale, oftalmoscopic edem retinian, adesea stea maculară; poate evolua spre dezlipire de retină (medicală) bilaterală; pune problema iminenței eclampsiei și se constituie ca un argument pentru indicația de intervenție cezariană.

I.3.1.2.7. *Afecțiuni tumorale ale retinei.* Tumorile retinei sînt benigne sau maligne. Între cele benigne: chistele, facoamele; dintre acestea din urmă cele mai importante sînt angioamele din boala lui Von Hippel-Lindau, ce se extind și la alte viscere (creier, rinichi, pancreas) și care, prin hemoragii recidivante, determină dezlipiri de retină. Într-o treime din cazuri, fiind bilaterale, prognosticul vizual (pînă la epoca fotocoagulării) era extrem de grav.

Tumorile maligne sînt cunoscute sub denumirea improprie de gliom; histologic sînt retinoblastoame ori retinocitoame.

Gliomul este o tumoare malignă de origine embrionară, genetic determinată, care apare mai frecvent între 2 și 4 ani; în peste 20% este bilaterală. Simptomele subiective lipsesc ori nu sînt sesizate de

Fig. 13. Aspect macroscopic al unei tumori retiniene

copil; „ochiul de pisică amaurotic" și privirea strabică atrag atenția anturajului, de obicei în faza avansată a bolii.

Evoluția este gravă, penetrînd în orbită și în cavitatea craniană; metastazarea ganglionară și la distanță este rapidă (7).

Apariția bolii e sporadică. Transmiterea ereditară a fost semnalată cu multe decenii în urmă (63, 246). Felicia Mărgescu și colab. (108) au observat mai multe cazuri de gliom retinian în aceeași familie. E. A. Carlson a urmărit 55 de familii în care a apărut retinoblastom. La 50 dintre acestea, cazurile au fost sporadice, iar în 5 familii, a apărut boala la mai mulți membri; din aceste cinci familii, la trei, retinoblastomul a apărut ca moștenire directă iar în două familii, ca moștenire colaterală (37). Se studiază în continuare mecanismele genetice care stau la originea glioamelor retiniene (265).

Fig. 14. Gliom retinian. Metastaze ganglionare

Prognosticul „quo ad vitam" este grav în gliomul retinian; e foarte grav în cazurile precoce și în cele familiale. Se indică enucleația globului ocular cu secționarea unui fragment cît mai lung din nerv; în caz de invadare a acestuia, se aplică radioterapie (postoperator). Probleme foarte dificile de terapie se ridică atunci cînd afecțiunea e bilaterală: ochiul cu tumoarea mai avansată trebuie enucleat. Conduita indicată de literatura de specialitate privitoare la ochiul cu procesul tumoral mai puțin extins este următoarea: în cazul în care tumoarea nu a depășit 1/3 din suprafața retinei, se aplică un tratament conservator prin fotocoagulare, disc de cobalt radioactiv suturat pe zona sclerală respectivă (Stallard), iradiere cu betatron cu penetrație în profunzime; dacă tumoarea a depășit 1/3 din retină, se indică enucleație bilaterală. În cazurile familiale se recurge la sfatul genetic. Gliomul retinian intră între afecțiunile care permit întreruperea sarcinii.

Deficitul funcțional determinat de bolile retinei este întotdeauna apreciabil și interesează AV, CV, simțul cromatic și pe cel luminos. Aceste deficite vizuale, dacă nu s-au recuperat în 2—3 luni, rămîn definitive.

Prognosticul afecțiunilor retiniene izolate este rezervat.

Prognosticul retinopatiilor din cadrul bolilor generale. Angioretinopatia din hipertensiunea arterială are prognostic, în general, sever, deoarece constituirea unei angio- și mai ales a unei retinopatii (cu exudate, edeme și/sau hemoragii) dovedește o profundă interesare a vaselor principalelor viscere care adesea sînt decompensate.

Formele maligne ale hipertensiunilor arteriale evoluează cu modificări angio-retiniene accentuate. Urmare a datelor recente de fiziopatologie, se schițează următoarele stadii ale tulburărilor de irigație în hipertensiune: coroidopatia hipertensivă (CH); retinopatia (RH) și neuropatia hipertensivă (NH). În ultimii ani, prognosticul hipertensiunilor arteriale în general s-a ameliorat ca urmare a terapiei hipotensoare, vasodilatatoare, vasotrofice, sedative și diuretice de care dispunem în epoca actuală, la care se adaugă respectarea (cu caracter permanent) a unor reguli de viață rațională în care domină evitarea toxicelor, consumului mărit de săruri de Na, a obezității, a sedentarismului și a stress-urilor psihice. Ameliorarea aspectelor oftalmologice este paralelă cu cea a stării generale, cu scăderea TA sistemice și cu îmbunătățirea parametrilor biologici. Accidentele vasculare retiniene sînt însă oricînd posibile; preventiv impun terapie adecvată, cînd apar, agravează prognosticul vizual.

Retinopatia din bolile renale are semnificație și prognostic mai sever.

Retinopatia din sarcina patologică poate regresa complet dacă „postpartum", cifrele tensiunii arteriale revin la valori fiziologice și nu se dezvoltă nefropatii cronice, care să genereze scăderi marcate și definitive ale vederii.

Retinopatia diabetică are încă un prognostic foarte sever, dacă s-a ajuns la stadiul al III-lea sau al IV-lea, cînd apar complicații ca dezlipirea de retină, cataracta patologică, glaucom; toate generează cecitate.

Se impune o colaborare mai strînsă și un program comun între diabetolog și oftalmolog; acesta din urmă, utilizînd metode moderne de diagnostic și terapie (angiografia, fotocoagularea), poate fi mai eficient în prevenirea cecității diabetice (265).

Retinopatia din bolile de sînge are prognostic general sever, cu deosebire cele din cadrul leucozelor acute; acesta este prioritar față de cel vizual, care nu atinge gravitatea celui general.

În bolile retinei, evaluarea capacității de prestație se face după criteriile expuse în capitolele anterioare, cu mențiunea în plus a rezervelor de păstrare în timp a restantului optic și a semnificației de prognostic general, pe care multe dintre ele o au.

I.3.2. Nervul optic

Nervul optic, perechea a II-a craniană, are origine periferică; este format din cilindraxii celulelor ganglionare ale retinei care se adună la nivelul papilei (confluența fibrelor retiniene). Papila are un diametru de 1,5 mm. Fibrele nu au teaca lui Schwann și se înconjoară cu mielină numai după ce părăsesc orificiul scleral. Nervul străbate orbita, canalul optic și se termină în unghiul anteroextern al chiasmei. Începînd din traiectul orbitar, el este învelit în teci meningeale; spațiile pe care acestea le formează sînt în legătură cu cele meningeene, astfel încît lichidul cefalorahidian circulă pînă la nivelul papilei (101). Nervul are patru segmente anatomice: papila, porțiunea intraorbitară (juxta- și retrobulbară), intracanaliculară și cea intracraniană Trunchiul nervos este scindat în facicule care se repartizează în trei grupe: extern-temporal; intern-nazal și macular; în plus conține fibrele pupilare (cele mai voluminoase); fibrele maculare sînt cele mai fine. Fasciculul macular, la nivelul papilei, este situat în partea temporală a nervului, dar pe măsură ce se depărtează de sclerotică, devine central, sediu pe care-l ocupă pînă la ganglionii geniculați externi. Între fascicule se găsesc septe conjunctivovasculare provenite din pia mater. În atrofiile de nerv optic, acestea și țesutul nevroglic proliferează în dauna fibrelor optice dînd aspectul caracteristic, palid, al papilei. Irigația nervului este asigurată, la nivelul papilei, de cercul Zinn-Haller, la nivelul porțiunii retrobulbare, de un sistem axial format din una sau mai multe artere centrale ale nervului optic, ramură din oftalmică, iar la periferia acestei porțiuni, de vase meningeale. Porțiunea intracanaliculară și intracraniană a nervului este irigată de rețeaua meningeală. La 10—12 mm posterior de papilă pătrunde în interiorul nervului optic artera centrală a retinei care însă nu participă la irigația lui. Punctul de penetrație a arterei centrale a retinei în nerv este un reper anatomic important: porțiunea de nerv situată înaintea acestui punct este denumită juxtabulbară, iar cea dinapoia lui, retrobulbară. Sîngele venos e colectat de venele coroidiene și de vena centrală posterioară a nervului optic (vena lui Kuhnt).

Examinarea nervului se face prin: oftalmoscopie, biomicroscopie, angiografie a papilei, electroretinogramă, radiografii, tomografii de canal optic. E absolut obligatorie examinarea funcției vizuale: acuitate, cîmp pentru alb și culori, simț cromatic și reflexele pupilare.

Bolile papilei și ale nervului însoțite de scădere — de regulă marcată — a AV pot fi: congenitale și dobîndite.

I.3.2.1. *Afecțiunile congenitale ale nervului optic*

Le menționăm doar pe cele mai importante din punct de vedere funcțional: *colobomul* nervului optic, ce poate fi însoțit de colobomul uveal, scăderea acuității vizuale, astigmatism cu axe oblice, alterări de cîmp, uneori ambliopie; afecțiunea este definitivă și staționară; *întîrzierea de mielinizare* a nervului optic: nou-născutul este aparent

orb, reflexul fotomotor lipsește. Papila e gri; în lunile următoare apare progresiv vederea, paralel cu colorarea spre normal a papilei.

I.3.2.2. *Bolile cîștigate ale papilei și nervului optic.*

Sînt foarte grave, multe dintre ele cu semnificație locală și generală de asemenea gravă; majoritatea duc la inferiorități vizuale definitive, nerecuperabile.

Staza papilară (edemul papilar pur-Brégeat). Oftalmoscopic se manifestă prin proeminența papilei de diferite grade, apreciabilă în dioptrii, congestia ei, ștergerea conturului, stază venoasă și adesea hemoragii. Este un edem pasiv; caracteristică este discordanța dintre aspectul oftalmoscopic și funcția vizuală păstrată cel puțin la început. Staza papilară, cu aspectul descris, este precedată de edemul papilar: papilă cu contur șters dar neproeminentă. Dacă staza persistă, apar eclipse vizuale, lărgirea petei oarbe (3, 204, 218, 242 ș.a.), cu degradarea progresivă a vederii prin scăderea acuității și îngustarea concentrică a cîmpului vizual pînă la cecitate; paralel se instalează atrofia poststază. TACR este ridicată la începutul instalării edemului și scăzută ulterior, prin asistolie locală. În afirmarea unei staze, oftalmologul își asumă mare responsabilitate, din acest motiv trebuie întotdeauna să se facă diagnosticul diferențial cu papilita (deficientele vizuale sînt foarte mari în aceasta), cu pseudonevrita hipermetropică, cu tromboza venei centrale. Ca etiologie, cea mai frecventă cauză a stazei papilare bilaterale, uneori de grade inegale, este hipertensiunea intracraniană generată de tumorile cerebrale, în special cele situate în etajul posterior care împiedică circulația lichidului cefalorahidian. După M. Ravault (199), tumorile fosei cerebrale posterioare duc la edem papilar în 90% din cazuri prin blocajul apeductului lui Silvius. Neoformațiile convexității regiunii temporale dau edem în 50% din cazuri, iar tumorile hipofizare, chiar cînd depășesc cu mult șaua, numai în mod excepțional determină hipertensiune intracraniană cu stază. Tumorile cerebrale maligne din seria glioamelor dau mai precoce stază decît cele benigne (meningeoamele). Sarcoamele, determinînd distrucții de substanță, nu dau stază precoce. Al. B. Radian și Ana Lucian Radian (194) au reușit să înlăture instalarea atrofiei optice poststază, la o gravidă, prin administrare de glicerol per os. Hematoamele traumatice intracraniene, meningitele, encefalitele, abcesul, tromboflebitele cerebrale și cranioostozele precoce se pot însoți de asemenea de edemul papilar de stază. Mai rar, edemul și staza papilară apar în boli generale: hipertensiunea arterială, arterioscleroză, nefrită, leucemie, anemie, hipocalcemie (212). Staza unilaterală poate apare în hipotonie, postcontuzia globului și în afecțiuni orbitare care comprimă nervul optic. În funcție de cauza care a generat edemul/staza, pot apare paralizii oculomotorii, grețuri, vărsături, alterarea stării generale, semne de focar.

Edemele papilare cînd sînt asimetrice nu au valoare localizatoare certă (clasicul sindrom Foster-Kennedy s-a lărgit în ultimul timp cu „false sindroame").

Prognosticul vizual și general al stazei e grav. Impune de urgență colaborarea cu neurologul, internistul, neurochirurgul pentru precizarea și înlăturarea cît mai rapidă a cauzei care a generat-o.

Nevritele optice cuprind: papilitele (edemele asociate Brégeat) care asociază edemului papilar un deficit optic mare (acuitate și cîmp) prin întreruperea conductibilității optice. Vederea centrală e totdeauna foarte scăzută prin scotom central de aproximativ 10°; cîmpul vizual strîmtorat concentric ori în sector; simțul cromatic și cel luminos sînt totdeauna alterate; pot apare dureri la mișcările globului. Oftalmoscopic: congestia papilei, pierderea transparenței ei (simptom asupra căruia insistă Behr); proeminența e mai puțin accentuată decît în edemul pur, vasele sînt întecuite, hemoragiile sînt mai mici, vitrosul este uneori tulbure, pupila dilatată, reflexul fotomotor încetinit.

Etiologia papilitelor e foarte variată, se disting: uveopapilitele, meningopapilitele (des bilaterale și virale), neuromielita optică acută, luesul, sinusitele posterioare, focarele dentare, scleroza în plăci, boala lui Leber sau etiologia rămîne necunoscută.

Evoluția papilitelor e condiționată de etiologie și terapie. În cazuri favorabile, prin terapie adecvată, edemul dispare și funcția vizuală se recuperează. Această evoluție se observă mai ales în cazurile acute; cele subacute sau cronice au, în general, o evoluție mai gravă și se soldează des cu atrofie optică postnevritică cu deficit funcțional foarte mare.

Prognosticul este condiționat de natura, intensitatea și persistența procesului patologic. Stabilirea etiologiei și aplicarea terapiei impune urgență.

Tratamentul papilitelor este antiedematos (pe prim plan corticoizi) și antiinfecțios. Rodica Pop și colaboratorii (186) au arătat că prognosticul nevritelor optice acute, clinic primitive, de natură inflamatorie probabilă este mai bun în cazul celor care au beneficiat de tratament oral cu cortizon.

Pseudopapilita vasculară (neuropatia optică ischemică anterioară) este o entitate conturată în 1956 de J. François, I. Verriest și Baron. Se datorește obliterării arterei proprii a nervului optic; apare la arteriosclerotici, hipertensivi, coronarieni și în boala lui Horton. Edemul papilar este mai palid (ischemic) decît în papilită; prognosticul vizual este foarte sever, recuperările sînt în cel mai bun caz parțiale; în final, se instalează rapid atrofie optică în sector ori totală. Bilateralitatea e frecventă (83, 95, 135). Edemul palid, ischemic în faza acută, ulterior conturul ușor neregulat al papilei atro-

fice, o caracterizează oftalmoscopic, iar funcțional, gravitatea și semnificația sa. Întotdeauna semnifică suferința profundă a patului vascular. Anticoagulantele se pare că împiedică bilateralizarea (212). Neuropatia optică ischemică acută (anterioară ori posterioară) se întîlnește din ce în ce mai des în practica oftalmologică; numărul cel mai mare de cazuri (35 în 5 ani) la noi a fost prezentat de colectivul Clinicii oftalmologice din Craiova: 34% bilaterale și 89% soldate cu atrofie optică.

Nevritele optice retrobulbare (NORB) sînt afecțiuni ale segmentului retrobulbar al nervului optic de natură inflamatorie, toxică ori degenerativă, deci termenul de neuropatie optică retrobulbară este mai adecvat. Afecțiunea, cel puțin la început, este situată înapoia papilei; acesta este motivul pentru care acuze senzoriale grave nu se însoțesc de alterări oftalmoscopice.

Există și pseudonevrite retrobulbare neinflamatorii, care sînt, în primul rînd, de natură vasculară (96, 199), traumatică ori tumorală. Uneori, ele se delimitează greu de NORB clasic cunoscute. O nevrită optică cu debut retrobulbar poate să se extindă anterior, determinînd și papilită.

NORB în practică sînt mai frecvente decît papilitele (199, 213); bilateralitatea e de asemenea mai frecventă; au semnificație prognostică optică și generală mai gravă decît papilitele.

NORB (mai precis neuropatia optică axială) se manifestă pe prim plan prin simptome senzoriale grave; deficitul optic este foarte mare, fapt extrem de important din punct de vedere al practicii.

Simptomele senzoriale constau în: alterări de simț cromatic, cel mai des în axul roșu-verde; simptom precoce, trebuie cercetat atent după ce s-a exclus o discromatopsie congenitală ignorată; scăderea acuității vizuale, constant de grad foarte mare, pînă la cecitate; alterări de cîmp vizual: clasicul scotom central, centrocecal, mai rar îngustări cuneiforme care cuprind și pata Mariotte; simțul luminos profund alterat.

Simptome obiective, foarte puține la început: midriază, reflexul fotomotor încetinit ori abolit, în rest papila, macula, retina normale.

În timpul evoluției, dacă procesul s-a extins anterior, apare congestia papilei, iar mai tîrziu (3—4 săptămîni), apare paloarea papilară, cel mai des temporală, mai rar totală. Într-un număr de cazuri electrooculograma și electroretinograma permit să se evalueze extinderea procesului și posibilitatea de recuperare (199).

Examinările complementare obligatorii în NORB sînt: radiografia de canal optic, eventual tomografie, examenul zonelor vecine, în special ORL, cu insistență asupra sinusului sfenoidal (adesea o lamă osoasă foarte fină separă nervul optic de mucoasa sinusului sfenoidal, cînd aceasta e dehiscentă, nervul trece prin sinus); se insistă, în cadrul examenelor ORL, și la explorarea celulelor etmoidale pentru că uneori celula etmoidală posterioară voluminoasă — celula lui Onodi — poate veni în raport cu partea anterioară a peretelui intern al canalului optic; se cercetează focarele dentare, se efectuează reacții serologice, biochimice, se face examen clinic general și examen neurologic de urgență. Bolile generale care se pot însoți de NORB sînt: meningitele, zona zoster, virozele (deseori în acestea NORB se asociază cu surditate), diabet (bilateralitatea este o caracteristică) și, foarte important, *scleroza în plăci.* Și unele procese intracraniene: tumori supraselare, meningioame, tumori ale bazei sau metastaze cerebrale pot declanșa NORB (213). Ele mai pot apare după hemoragii ori în anemii. NORB din scleroza în plăci poate preceda cu 10—20 ani afecțiunea de bază, este adesea unilaterală, recidivantă, uneori însoțită de periflebită retiniană și de paralizii oculomotorii; e mai frecventă la femeile tinere.

NORB ereditară (boala lui Leber) poate avea apariție precoce, înainte de 3 ani, dar mai des tardivă (18—25 ani); majoritatea bolnavilor sînt de sex masculin.

Din punct de vedere evolutiv clasic se deosebesc două forme de NORB: acută și cronică.

Aspect tipic de *NORB acută* îl creează cea din scleroza în plăci (101, 199, 212); apar dureri perioculare, vederea scade brusc sub 1/10, scotom central de 10—20°, papila normală. Ravault (199) a insistat asupra unei congestii a sectorului nazal al papilei în unele cazuri de NORB acută. Pseudonevrita optică posterioară, de origine vasculară, a fost semnalată de Florentina Lascu (96).

Tot forma acută în NORB se întîlnește în boala lui Leber, în boala lui Devic, în sinusite, în bolile infecțioase, în intoxicațiile cu alcool metilic, sulfură de carbon, tetraclorură de carbon.

NORB cronică se manifestă prin tulburări la citit, adesea de grade inegale la cei doi ochi (frecvent afecțiunea este bilaterală), discromatopsie, scotom central oval, cu axul mare orizontal de cca 7 grade (199).

NORB cronice sînt adesea de cauză toxică. Caracteristică este sensibilitatea individuală la agentul nociv, afectarea fasciculului macular și manifestări generale și neurologice, de aceeași etiologie toxică. Alcoolul etilic determină frecvent NORB cronică; de obicei intoxicația este prin asocierea alcool-tutun, realizînd nevrita alcoolo-tabagică clasică (101).

Duke Elder consideră ca prim factor toxic în această asociație tutunul.

Darby și Wilson au constatat că tutunul este toxic prin cianurile pe care le conține și că, *la fumători, cantitatea de tiocianați din sînge este ridicată* (213).

Etambutolul — tuberculostatic — poate de asemenea determina NORB, din acest motiv se impune observație oftalmologică la bolnavii care sînt supuși tratamentului cu acest preparat; se pare că

afectarea nervului optic este condiționată de zincemia scăzută (1); mai citām, ca generatoare de NORB toxice, izoniazida, bisulfura de carbon, utilizate în industria cauciucului, mătăsii artificiale, baloanelor ș.a. (80), plumbul, anilina (în industria coloranților), penicilina, cloramfenicolul, digitala. Autorii japonezi constată că și insecticidele pot fi declanșatoare de NORB.

În autointoxicații (diabet, gută, unele sarcini patologice și mai ales în lactație), nervul optic poate fi afectat (nevrită), motiv pentru care nu este indicată alăptarea de către mamele care au prezentat nevrite în antecedente, știut fiind faptul că repetarea nevritelor optice are prognostic vizual grav (80, 203, ș.a.). Carențele alimentare de vitamine A, B, C, D, de grăsimi și de proteine, la prizonierii rău nutriți (după războiul din 1940—1945), au determinat scăderea vederii, adesea hemeralopie, scotom central sau pericentral și decolorare papilară (80).

În final, caracteristic pentru NORB este disociația între funcția vizuală (culori, acuitate, cîmp) profund alterate și lipsa semnelor oftalmoscopice. Se studiază atent pupilele, static și dinamic; se urmărește bolnavul foarte atent zilnic.

Recuperarea medicală impune tratament de urgență: vasodilatatoare, antiseptice, antiedem, retrobular; vitamine din grupul B, PP, corticoterapie, tratament general antiinfecțios în NORB inflamatorie și suprimarea toxicului în cele toxice, asanarea focarelor de vecinătate, corectarea anemiilor în cazul cînd ele există; în cazuri indicate, drenajul celulelor etmoidale și a sinusului sfenoidal. Cînd cauza e tumorală, tratamentul aparține neurochirurgiei.

NORB neglijate, sau cele care nu beneficiază de un tratament eficient, duc la scăderi mari — adesea sub 1/10 — și definitive ale vederii.

Atrofiile optice (AO). Sub denumirea de AO se cuprinde aspectul patologic al papilei caracterizat prin paloarea sa însoțită de deficit vizual.

Paloarea papilară se datorește unui proces distructiv al fasciculelor optice cu proliferarea țesutului nevroglic ce maschează rețeaua capilară a papilei.

Deficitul vizual de cîmp, perceperea culorilor și în principal scăderea AV, e de diferite valori, pînă la cecitate; el nu este strict proporțional cu gradul de paloare al papilei.

În cazul unei atrofii, nervul optic poate fi lezat în orice porțiune: oculară, orbitară, intracanaliculară ori intracraniană, deci, în retină ori în segmentul retino-geniculat al căilor optice. Cînd leziunea e situată în celule ganglionare ale retinei, fibrele nervului optic suferă o degenerare ascendentă. Cînd însă e o leziune proprie a nervului de diverse naturi (inflamatorie, circulatorie, traumatică), degenerarea este descendentă (199). De regulă, degenerarea segmentului ascendent se instalează cu mult mai rapid în timp ce degenerarea descendentă — către celulele ganglionare — se instalează mai lent. Într-o leziune la nivelul chiasmei sau a bandeletelor, atrofia optică apare în 1,1/2, 2—3 luni. Procesul poate atinge întreg nervul sau numai o parte a sa. Paloarea papilară parțială cel mai des este temporală și indică afectarea fasciculului macular pentru care au afinitate toxicele. Paloare tot temporală determină leziunile retinei maculare. Atrofia optică unilaterală este de obicei — de cauză locală, cele bilaterale indică adesea un proces general (101). Nu este întotdeauna paralelism între gradul de decolorare a papilei și afectarea funcției vizuale. Se pot întîlni papile albe, ceroase, în ochi cu funcție vizuală bună, deci, în atrofiile optice aspectul papilei nu concordă totdeauna cu inferioritatea vizuală, fapt ce creează, în unele cazuri, dificultate la evaluarea capacității de muncă. S-au fixat două criterii pentru a distinge tipul atrofiei optice (ascendentă ori descendentă (199):

1. Alterările cromatice (au valoare numai la debut): în atrofiile de origine retiniană este alterat axul albastru-galben, în leziunile nervului optic axul roșu-verde;

2. Electroretinograma e alterată în atrofiile ascendente și totdeauna normală în cele descendente (retrograde).

Simptome funcționale: acuitatea vizuală poate fi afectată precoce sau tardiv; odată scăzută ea se recuperează foarte greu prin terapie (practic recuperările sînt nesemnificative); cîmpul vizual este totdeauna alterat; el oferă deseori indicații de localizare a leziunii (hemianopsii, scotoame); alterările de cîmp sînt mai precoce pentru culori; modificările electroretinografice indică degenerarea ascendentă; pragul de sensibilitate luminoasă este ridicat după cum relevă adaptograma;

Simptome obiective: oftalmoscopic se remarcă în mod constant paloare papilară; papila e decolorată parțial ori în totalitate, albă-ceroasă, cu lama ciuruită vizibilă; cînd conturul papilei este net, se vorbește de atrofie primitivă; cînd paloarea apare pe o papilă vag conturată, cu marginile șterse, vasele îngustate ori întecuite, cînd papila proemină sau e escavată, se vorbește de atrofie optică secundară.

Alte simptome obiective ce trebuie urmărite sînt: diametrul și reflexele pupilare, motilitatea, tonusul ocular, sensibilitatea corneeană.

Diagnosticul diferențial al atrofiilor optice trebuie să țină seama de următoarele: normal, sectorul temporal al papilei e mai decolorat; la sugari, papila e mai palidă și mai gri. Trebuie manifestată atenție la malformațiile craniene care evoluează cu atrofie optică (oxicefalia, boala lui Crouzon ș.a. (208), tot la sugar se poate întîlni întîrzierea în mielinizarea nervului optic, care însă are prognostic vizual bun; la miopi papila e mai decolorată; fibrele cu mie-

lină și „drusenul" dau culoare albă papilei; escavațiile fiziologice trebuie distinse de cele glaucomatoase și armonizate cu datele funcționale.

Privind etiopatogenetic, toate atrofiile optice pot fi considerate secundare unor procese degenerative, toxice, traumatice, inflamatorii ori circulatorii, cu sediul în retină, în nervul optic sau în căile pregeniculate, atrofia reprezentînd expresia finală a acestor procese. Se descrie totuși o atrofie optică primară, în care simptomele de debut a procesului nu au fost surprinse, astfel încît boala e observată în stadiul său final cu decolorarea papilei și deficit optic (101).

Cauzele AO secundare, foarte diverse, pot fi grupate în: *AO de origine retiniană* (ascendente) (199), în leziuni ale celulelor ganglionare, obliterări ale arterelor retiniene, leziuni maculare (ultimile determină paloare papilară temporală). Tot ascendente sînt atrofiile glaucomatoase sau toxice, care alterează predilect celulele ganglionare retiniene. Atrofii ascendente determină și heredodegenerescențele retiniene, pe primul loc retinopatia pigmentară, boala lui Tay-Sachs, boala lui Stargardt, boala lui Leber; *AO traumatice* prin rupturi, secțiuni, smulgeri ale nervului optic. Se întîlnesc în traumatismele orbitare cu fractura canalului optic care determină sindromul de secțiune a nervului optic manifestat prin: cecitate, reflexul fotomotor abolit, atrofia instalată la 2—3 săptămîni după traumatism. Smulgerea papilei, de asemenea, determină atrofie, optică; *tumorale:* tumorile nervului optic și a tecilor (sînt enumerate la capitolul respectiv); cele de la vîrful orbitei, de la nivelul chiasmei, bandeletelor și cele intracraniene determină atrofie optică poststază, uneori bilaterală; *AO inflamatorii* în cadrul nevritelor optice a meningitelor, sinusitelor, arahnitelor, inflamațiilor orbitare; *intoxicațiile* (atrofie optică postnevrită toxică) cu alcool etilic plus tutun, alcool metilic, CO, sulfura de carbon, plumb; autotoxice, cum sînt considerate cele din diabet sau sarcină patologică; *atrofii optice de origine vasculară:* anevrisme ale cerebralei anterioare; tromboza carotidei interne (determină sindromul optico-piramidal Radovici-Lascu); calcifierea carotidelor. Spasme pe vasele căilor optice pregeniculate pot determina atrofii optice simple; *hemoragiile mari digestive* (241) ori epistaxisul pot duce la cecitate prin atrofie optică bilaterală; arterioscleroza generalizată și cea cerebrală pot evolua de asemenea cu atrofii optice; *AO prin afecțiuni demielinizante* ale sistemului nervos central: boala Devic (neuromielita optică) sfîrșește des cu atrofie optică sechelară; scleroza în plăci, după nevrite repetate retrobulbare, determină atrofia temporală a papilei; degenerescențele ereditare ale sistemului nervos (boala lui Friedreich și P. Marie).; *AO din malformațiile craniene:* oxicefalia, boala lui Crouzon, sindromul Apert, hidrocefalia.

AO primitivă este AO al cărei proces inițial din care ea rezultă nu e precizat. Apare în tabes și mai rar în paralizia generală progresivă; e un simptom precoce a bolii, deși apare la 10—15 ani de la primoinfecție. E întîlnită în tabes în 12% (101). Frecvența ei e

mai mare în cazurile netratate ori incomplet tratate. Primul simptom e paloarea papilară: papila e albă, cenușie, cu conturul net, lama ciuruită vizibilă, vederea scade treptat, cîmpul vizual se strîmtează concentric, întîi pentru culori (verde-roșu), apoi și pentru alb. Hemeralopia e constantă; afecțiunea se asociază des cu semnul lui Argyll-Robertson și mioză. În 2—3 ani, cîmpul vizual se reduce din ce în ce mai mult, dispare vederea centrală și se ajunge la cecitate.

Prognosticul este foarte grav: odată instalată atrofia optică și scăderea vederii, evoluția spre cecitate este inevitabilă. De fapt mecanismul intim al atrofiei (inflamatorie, degenerativă, vasculară) și nici sediul inițial al leziunii nu este cunoscut; este posibilă asocierea mai multor factori: infecțioși, toxici, degenerativi și vasculari. Diagnosticul se confirmă prin examen neurologic și serologic. Tratament eficient pentru atrofia declarată nu există; tratamentul infecției luetice și mai ales profilaxia sa sînt singurele eficace. Simptomatic, sînt indicate: vasodilatatoare, neurotonice, piretoterapia, tisuloterapia.

Tumorile nervului optic se dezvoltă în conul muscular al orbitei, motiv pentru care au fost enunțate la tumorile orbitei.

La nivelul nervului optic se pot dezvolta 3 tipuri de tumori:

1. Glioame — tumori ale trunchiului, reprezintă 75% din tumorile opticului. Apar la copii, mai des, în prima decadă a vieții, se manifestă prin scăderea precoce și marcată a AV, apoi exoftalmie și lărgirea găurii optice. Progresiv, se extinde spre chiasmă. Uneori (10%) apare în cadrul bolii lui Recklinghausen (chiar frustă).

2. Meningiomul (tumoare a tecii nervului) apare mai rar (25%), dă precoce suferințe elementelor vecine (tulburări oculomotorii, exoftalmie).

3. Tumorile primitive ale papilei sînt excepționale, de obicei chistice, apar în facomatoze. Papila poate fi invadată de tumori intraoculare (coroidiene ori ale epiteliului pigmentar).

În tumori optice, se impune enucleația, cu eliminarea unui fragment mare din nerv; cînd procesul este extins și la chiasmă, radioterapie.

Afecțiunile căilor optice, manifestîndu-se prin alterări ale cîmpului vizual, sînt cuprinse în capitolul *Deficite ale cîmpului vizual.*

Evaluarea capacității de muncă la bolnavii cu afecțiuni ale polului posterior al globului ocular (retină, nerv optic) se face după criteriile generale stabilite la IEMRCM București (107), luînd obligatoriu în considerare și deficitele de cîmp vizual care le însoțesc:

Bolnavii care au AV sub 1/25 la AO, se încadrează în gradul I de invaliditate;

Bolnavii care au AV între 1/10 și 1/25 la AO, se pot încadra în gradul II de invaliditate; de asemenea purtătorii leziunilor specifice bacilare evolutive și a celor cu neoplasme ale globului ocular indiferent de valorile AV;

Bolnavii cu AV între 1/3 și 1/10 la AO, se pot propune pentru schimbarea locului de muncă, iar dacă aceasta nu este posibil, se propune încadrarea în gradul III de invaliditate; de asemenea, bolnavii cu afecțiuni specifice bacilare după un an de la stabilizarea leziunilor.

Recuperarea capacității de muncă în afecțiunile retinei și nervului optic.

Mijloacele recuperatorii medicale diferă în funcție de bolnav și boală. În emboliile arterei centrale ale retinei este de extremă urgență administrarea de spasmolitice și vasodilatatoare, aplicate intraorbitar retrobulbar (perifen, tolazolin, priscol, priscolină, atropină, novocaină) și pe cale generală.

În tromboza venei centrale a retinei, se aplică anticoagulante, trombolitice și vasotrofice. Medicația se aplică de către oftalmolog sub controlul funcției vizuale și al aspectului oftalmoscopic cu colaborarea medicului internist sau cardiolog.

Modificările retiniene din cadrul hipertensiunii arteriale și ale altor boli generale se tratează în cadrul general al bolii hipertensive sau al bolii generale care a determinat suferința retiniană. Afecțiunile degenerative ale retinei beneficiază de tratamente vasotrope și vitaminice. W. I. Kapucinski (1986) utilizează preparatul românesc ETO. Pentru că nu dispunem de un tratament medicamentos sigur eficient, s-a recurs și la terapii mai energice care, ca și metodele recuperatorii aplicate în dezlipirea de retină, retinopatie pigmentară și diabetică, au fost cuprinse în capitolele respective.

Se cercetează mecanismele genetice care stau la originea retinoblastomului (265).

Tratamentul afecțiunilor nervului optic se adaptează cadrului patologic în care au apărut; el se impune ca urgență, este condiționat de etiologie pentru care vor fi efectuate cît mai rapid posibil examinări complementare în condiții de spitalizare.

Problemele socioprofesionale pe care le ridică bolile retinei și ale nervului optic, multiple și variate, se conturează ca în situațiile optice grave. Pentru tineri și persoanele necalificate cea mai importantă problemă, după stabilizarea procesului patologic ocular, este justa orientare profesională către profesiuni care să fie atractive pentru tînăr, dar în același timp să evite eforturile vizuale și fizice excesive și care nu expun la traumatisme oculare. În plus, se cere ca profesiunile indicate să se găsească în nomenclatorul Oficiului forțelor de muncă teritorial, astfel ca tînărul odată școlarizat și profesionalizat să poată fi încadrat în activitate.

Pentru adulții calificați, care ocupă locuri de muncă cu solicitări vizuale mari, se indică schimbarea sau modificarea sa după principiile oftalmoergonomiei. Îndrumarea sau reorientarea profesională se face cînd măsurile preconizate anterior sînt ineficiente și numai la persoane sub vîrsta de 40 de ani.

Reîncadrat în activitate, pentru a fi eficient, fostul bolnav trebuie ajutat spre a-și putea menține locul de muncă ales.

I.4. RECUPERAREA BOLNAVILOR CU ACCIDENTE OCULARE

I.4.1. Ponderea accidentelor oculare în generarea de handicapați oculari greu de recuperat

Traumatismele organului vizual sînt frecvente din următoarele motive: ochiul e protejat de elemente fragile (dintre acestea doar masivul facial este mai rezistent); luînd parte activă la majoritatea proceselor de muncă și la orientare, se găsește în imediata vecinătate a utilajelor ori a obiectelor vulnerante; numărul traumatismelor — ne referim la organism în ansamblu și la extremitatea cefalică în special — este în continuă creștere; specificul morfofuncțional face ca o leziune minimă, care la nivelul altui ansamblu anatomofuncțional (extremitate, spre exemplu) trece neobservată, la nivelul analizorului optic, determină adesea pierderea definitivă a funcției lui.

Cele enumerate și faptul că în marea majoritate a cazurilor accidentele oculare ar putea fi evitate, fac din traumatologia oculară un capitol foarte important de activitate practică, cu atît mai mult cu cît maximum de frecvență a traumatismelor oculare se situează între 20—30 ani, corespunzînd celei mai intense perioade de activitate profesională (26 ș.a.).

Doru Mavrodin (107) a constatat că accidentele sînt prima cauză de orbire în țara noastră, la ora actuală.

Tema vastă a traumatismelor oculare a fost abordată și la Congresul Societății Franceze de Oftalmologie, 1979, iar la noi, în 1983, la Consfătuirea oftalmologică de la Baia-Mare unde colectivul din București a expus problema expertizei și orientării profesionale la traumatizații oculari și, de asemenea, în 1986 la Brașov.

Împrejurările în care se produc accidentele diferă după zone, evenimente istorice, standard economic, specificul activității ș.a.

Într-o statistică din 1979, care cuprinde 363 observații ale lui Ch. Boudet privind traumatismele segmentului anterior al globului (26), accidentele sînt clasificate astfel: în procesul muncii 43% (exclusiv muncă remunerată), accidente apărute la locul de muncă și recunoscute ca atare prin forme legale; împrejurări diferite 32% (aici sînt incluse și cele produse în gospodărie sau în mediul casnic); circulație 18%; vînătoare 7%.

Tratatele clasice mai cuprind și următoarele categorii de traumatisme oculare: de război, obstetricale, criminale și automutilări (216).

Reducerea și prevenirea accidentelor oculare de muncă reprezintă un act complex condiționat de mai mulți factori dintre care amintim: starea tehnică a utilajelor, condițiile de folosire, competența profesională a operatorului, educația, nivelul de cultură, starea psihică.

La Congresul de oftalmologie de la Amsterdam (1968), oftalmologii suedezi au raportat că în Suedia — una dintre țările cele mai avansate tehnic, cu electrificare prioritară pe plan mondial, cu standard de viață ridicat și cu asistență medicală calificată — s-au înregistrat pe an, doar 15 accidente oculare prin curent electric.

I.4.2. Accidentele de muncă

În articolul 1 din HCM nr. 2896 din 22 decembrie 1966, privind declararea, cercetarea și evidența accidentelor de muncă (AM) și a bolilor profesionale, AM este definit ca: „vătămarea violentă a organismului sau intoxicația acută profesională, care se produce în timpul procesului de muncă sau în îndeplinirea îndatoririlor de serviciu și care provoacă incapacitate temporară de muncă de cel puțin o zi, invaliditate sau deces".

Clasificarea AM după legislația actuală este următoarea:

În funcție de numărul de persoane accidentate: AM ce afectează una sau două persoane; AM care afectează cel puțin trei persoane în același timp.

În funcție de efectele produse de accident: AM ce produce o incapacitate de muncă cel puțin o zi; AM ce produc invaliditate; AM ce produc moarte.

În funcție de momentul cînd apar efectele accidentelor se consideră: AM ale căror efecte se produc imediat; AM ale căror efecte se manifestă ulterior și AM cu efecte imediate la care se adaugă o serie de efecte ulterioare.

După cum prevede HCM-ul 2896/1966 AM, pentru a fi considerate ca atare, trebuie să fie declarate și cercetate complet, să fie incluse într-un formular tip care să cuprindă împrejurările în care s-au produs, să stabilească responsabilități și măsuri de prevenire.

În unele condiții prevăzute de lege, accidentele de circulație și unele din cele sportive pot fi declarate și înregistrate ca accidente de muncă.

V. Săbădeanu (216) a clasificat traumatismele organului vizual în: microtraumatisme corneoconjunctivale; contuzii; plăgi penetrante și arsuri fizice și chimice.

I.4.3. Accidente în afară de muncă

I.4.3.1. *Accidente de circulație cu interesare oculară*

Observațiile de fiecare zi, atît la noi cît și în alte țări, sînt îngrijorătoare privind creșterea numărului și gravitatea accidentelor de circulație, în special a celor rutiere, cu sau fără interesare oculară (129).

Importanța deosebită ce se acordă traumatismelor oculare ca urmare a accidentelor de circulație este atestată de faptul că al 85-lea Congres al Societății franceze de oftalmologie, 1979, a avut ca temă: „Plăgi și contuzii ale segmentului anterior al ochiului" cu raport susținut de Ch. Boudet (26).

În concluzie s-a arătat că doar jumătate din răniții oculari recuperează o AV utilă, de unde se deduce marea agresivitate a acestora și prognosticul lor grav sub aspectul reluării activității profesionale.

Traumatismele oculare grave ca urmare a unor accidente de circulație apar în cadrul traumatismelor feței, craniului sau în politraumatisme. Ele pot interesa elementele osoase (pereții orbitei), țesuturile moi sau globul ocular. În majoritatea cazurilor, leziunile se datoresc fragmentelor de sticlă de parbriz tip securit (25).

J. Peyresblanques (citat de Ch. Boudet, 26) a subliniat faptul, foarte important, că accidentele de circulație determină cele mai dese plăgi oculare bilaterale din traumatologia oculară contemporană.

I. Păcurariu și colaboratorii (174), studiind un lot de traumatizați oculari gravi prin accidente de circulație rutieră, a constatat că în nici unul din cazuri nu a fost utilizată centura de siguranță.

Invaliditatea după accidentele oculare de circulație este mare: 34% dintre accidentele rutiere raportate de Müller-Jensen K., Almara W. (129), s-au soldat practic cu orbire.

La mașină ar fi nevoie de construirea unor parbrize din sticlă, care, în caz de spargere, să nu fie periculoasă pentru ochi; o sticlă cu asemenea calități ar fi indicat să fie utilizată și în unele activități sportive (hochei, scrimă) sau la fabricarea ochelarilor copiilor ametropi.

Asistența de urgență înalt calificată este absolut necesară la rezolvarea oricărui accident, cu atît mai mult în cele cu interesare oculară.

I.4.3.2. *Accidentele la copii.*

La noi, N. Segal (225), ca întreaga literatură de specialitate, semnalează creșterea numărului de accidente oculare grave (plăgi perforante) la copiii preșcolari (31 cazuri) și școlari (59 cazuri) fă-

cînd observații pe un număr total de 312 accidentați cu asemenea plăgi. În deceniile trecute, în țara noastră, copiii au fost victimele numeroaselor explozii provocate de capse, mine, grenade găsite pe cîmp, în zonele unde s-au desfășurat lupte. Acestea au creat numeroși invalizi oculari și mutilați grav.

Între anii 1977—1979, Lucia Sărăcăceanu și colaboratorii (221), au înregistrat, în spitalul din Tg. Jiu, 156 traumatisme la copii, cu proporția de 2/1 pentru băieți. În cele mai multe cazuri (81) a fost afectat ochiul drept, în 65 de cazuri ochiul stîng, iar în 10, traumatismul a fost bilateral. Observația precizează frecvența maximă a traumatismelor între 10—12 ani, cu sublinierea că, în multe cazuri, vederea binoculară s-a pierdut definitiv.

Repartizarea pe grupe de vîrste la copii, prezentată în statistica lui Ch. Boudet (26) (Fig. 15), concordă cu a altor autori.

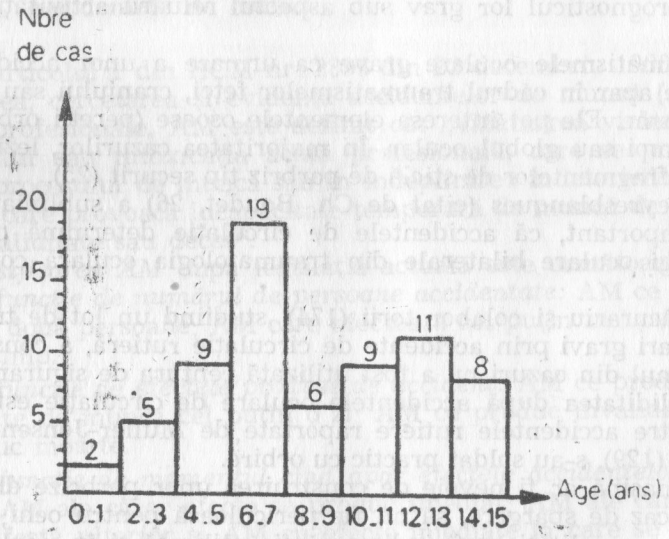

Fig. 15. Repartizarea pe vîrste a traumatismelor globului ocular la copii

Majoritatea accidentelor la copii se produc în timpul jocului. Fantezia specifică copiilor, jucării și jocuri neadecvate, nesupravegherea, neinițierea asupra riscului de accidentare, sînt factori pe care-i întîlnim cu regularitate la reconstituirea traumatismului. Din inocență se ajunge deseori la deficit optic de grad mare și definitiv cu toate implicațiile individuale, economice și sociale pe durata vieții. În fața acestor situații răspunzătorii sînt: maturii, părinții, educatorii, cadrele didactice, instructorii profesionali, personalul sanitar.

În țările cu standard de viață și cu nivel de educație ridicat, preocuparea pentru reducerea accidentelor în general și a celor oculare în special este prioritară în ocrotirea sănătății.

I.4.3.3. *Accidentele sportivilor*

Recomandînd activitatea sportivă pentru văzători ca și pentru nevăzători, nu este lipsit de interes să arătăm pe scurt care sînt posibilitățile de lezare a aparatului vizual în cursul unor activități sportive la persoane cu funcția vizuală anterior integră.

Modificările oculare survenite ca urmare a unor activități sportive pot fi total reversibile, parțial reversibile sau total ireversibile; acestea din urmă, mai ales ca urmare a unor leziuni anatomice extinse (10, 12).

Modificări total reversibile. Creșterea tensiunii intraoculare apare la eforturi fizice dinamice care impun o contractură puternică a centurii musculo-aponevrotice abdominale și/sau toracice (la halterofilii sau la aruncătorii de greutăți) cînd, în timpul exercițiului, se realizează o manevră Valsalva (blocarea glotei și oprirea respirației în faza de inspirație). Astfel, se produce creșterea presiunii în mica circulație și în artera centrală a retinei (12, 65), precum și creșterea presiunii la nivelul rețelei conjunctivale, cu posibilitatea apariției hemoragiilor în această zonă.

Sporturile care se efectuează la înălțimi mari, peste 4.500 m cu hipobarism sau, din contră, în profunzimea submarină sau subpămînteană cu hiperbarism, *produc modificări ale presiunii în circulația retiniană* astfel: marile altitudini, prin hipobarism, realizează o creștere a TACR considerată ca un fenomen de adaptare la anoxemie, și o ușoară hipertonie a globului ocular (35), de asemenea, o prelungire a timpului de adaptare la întuneric și tulburări de motilitate oculară; modificările descrise sînt moderate dacă ascensiunea este lentă; în condiții de imersie — hiperbarism — se produc modificări ale refracției oculare în sens hipermetropic, senzații cromatice și luminoase; în condiții de speologie se produc modificări ale simțului luminos și o ușoară ameliorare a acuității vizuale în vederea mesopică (35).

Modificări parțial reversibile sau ireversibile se produc ca urmare a unor traumatisme oculare directe sau indirecte.

Traumatismele directe ale regiunii oculare: Plăgile arcadelor se produc mai des ca urmare a unor lovituri la box; este interesată mai frecvent arcada stîngă; de regulă sînt de gravitate ușoară și se vindecă „per primam".

Echimozele și hematoamele palpebrale pot fi însoțite de emfizem palpebral ce trădează fractura etmoidului și indică o comunicare a cavităților aeriene periorbitare cu spațiile subcutante palpebrale.

Plăgile palpebrale pot surveni în orice sport, dar mai ales la schiori; uneori pot interesa căile lacrimale, orbita, nervul optic.

Traumatismele cadrului orbitar pot surveni în multe activități sportive, dar cu deosebire în căderi la: călărie, schi, patinaj, ciclism, hochei pe gheață, base-bal sau golf. Aceste traumatisme sînt adesea grave (pot lăsa invaliditate), sînt uneori greu de diagnosticat și necesită operații de urgență (12).

Traumatismele oculare propriu-zise sînt reprezentate de: *contuziile segmentului anterior*, cînd poate fi lezat unul sau mai multe elemente ale globului ocular; ulcerațiile corneene superficiale se vindecă ușor prin tratament și pansament; la schiori apar des fototraumatisme. În accidentele sportive mai pot apărea hemoragii în camera anterioară, cataracte contuzive, cu prognostic vizual sever, glaucoame traumatice, sindrom traumatic al segmentului anterior ce cuprinde: iridodializă, ruptură de sfincter irian, cataractă, posibil subluxație de cristalin și hipertonie oculară; luxație de cristalin, fie în vitros, fie anterior, aceasta, cu prognostic grav, impune intervenția de urgență și deseori compromite funcția ochiului respectiv.

Contuziile segmentului posterior sînt urmarea unor traumatisme oculare puternice; consecințele lor sînt de regulă: alterarea tranzitorie a AV sau, mai severe: pierderea vederii imediată și totală; pierderea vederii imediată dar nu totală sau pierderea parțială a vederii după un interval de timp. Examenul fundului de ochi evidențiază adesea edem retinian (Berlin), hemoragii masive, rupturi corioretiniene, dezinserții urmate de dezlipire de retină. Dezlipirea poate apare și la săptămîni sau luni după accident astfel încît se impune urmărirea în timp a accidentatului.

Plăgile globului ocular pot fi de mică sau de mare importanță în funcție de violența traumatismului. Ele apar în cursul practicării unor activități sportive ca floretă, schi. Cele mai severe sînt perforațiile globului ca urmare a unor traumatisme directe și puternice. Ele necesită tratament chirurgical efectuat de specialist, ca urgențe. Conduita terapeutică rațională este de a epuiza toate mijloacele chirurgicale și medicale imediate urmate de altele tardive cu mutilare minimă. Nu se omite profilaxia antitetanică și nici eventualitatea oftalmiei simpatice.

Corpii străini intraoculari sînt rari la sportivi (tir). Ei se evidențiază radiologic sau ecografic, se localizează și se extrag chirurgical; adesea sînt nemagnetici.

Leziunile căilor optice se pot produce în cazul împunsăturilor violente cu floreta sau prin cădere (fracturi craniene cu interesarea canalului optic). Sînt urmate de amauroză subită și midriază. După trei săptămîni, se evidențiază atrofia ireversibilă, cu un prognostic vizual extrem de grav.

Consecințele traumatismelor indirecte. Traumatismele la distanță de globii oculari pot avea repercusiuni de diferite gravități. Două aspecte clinice sînt caracteristice în sfera oculară în cazul traumatismelor situate la distanță: angiopatia traumatică Purtscher și embolia grăsoasă retiniană.

Angiopatia traumatică Purtscher poate surveni după traumatisme forte cu compresiune toracică ce realizează o creștere bruscă a tensiunii venoase în teritoriul venei cave superioare. Se observă la jucătorii cu mingea ovală sau rotundă, în căderile puternice ale acestora pe pămînt sau pe minge, cu compresiune forte a toracelui. Tulburarea de vedere apare imediat după traumatism, iar examenul fundului de ochi evidențiază o inundare edematoasă a polului posterior mai mult sau mai puțin mărginită de hemoragii. Prognosticul vizual este întunecat; adesea rămîn deficite vizuale mari și permanente.

P. Cernea (46) reactualizează, în legătură cu o observație, gravitatea sindromului Purtscher din traumatismele toracice mari. Evoluția gravă a cazului este atribuită spasmului arterial ce interesează, pe lîngă artera centrală a retinei, și arterele nervului optic, determinînd atrofia acestuia.

Embolia grăsoasă, mai frecventă la tineri, apare după traumatisme pe membre la un interval de 18 ore — 3 zile, prin trecerea în arteriole a particulelor grăsoase eliberate prin deschiderea canalelor lui Havers din oasele lungi, fracturate. După intervalul sus-menționat apare: dispnee, tahicardie, torpoare, simptome care pun adesea problema unui hematom intracranian.

Examenul oftalmoscopic clarifică diagnosticul: pe ambele retine, la polul posterior, apar 3 pînă la 6 noduli, aproximativ de jumătate din diametru papilar, superficiali, vătoși, asemănători celor disorici, fără hemoragii. În aceste cazuri, aportul oftalmologului este de utilitate maximă; reanimarea cuprinde perfuzii cu molecule mari și heparină. Prognosticul vital e grav, cel vizual mai puțin grav.

Accidentele vizuale la sportivii văzători au fost descrise recent de D. Begu și colab. (12). Autorii le-au remarcat mai des la jucătorii de hochei. F. P. Vuiger le recomandă acestor jucători utilizarea unei măști protectoare atașată unei căști potrivite. D. Begu și colab. (12) constată că sportivii cei mai predispuși la accidente (în special oculare, cu urmări grave) sînt cei insuficient sau nefiziologic antrenați. Printr-un răspuns hormonal, enzimatic, metabolic, vascular, neuroendocrin și psihic nefiziologic, aceștia sînt expuși mai des la accidente. Profilaxia accidentelor la sportivi se face, după acești autori, prin antrenamente științific fundamentate, fără supra- sau subsolicitare, prin eliminare din antrenamente și competiții a sportivilor cu afecțiuni și/sau deficiențe oculare, precum și prin evitarea de către sportivi a tabagismului, a consumului de băuturi alcoolice și a toxicelor de orice fel.

Asistența medicală imediată și calificată este, în cazul apariției accidentelor oculare, un imperativ de primă necesitate.

Doina Bărăscu (5.a) a grupat accidentele după specificul sportiv: automobilism, tir, vînătoare, pescuit cu undița, fotbal, natație.

1.4.3.4. *Traumatismele oculare*

Aspecte clinice. Ochiul este protejat printr-o parte importantă din anexele sale: cavitatea orbitară (trebuie adăugată și elasticitatea conținutului orbitar pe lîngă elementul osos al pereților), pleoape, conjunctivă și aparat lacrimal. Cînd agentul vulnerant le depășește, ochiul suferă consecința traumatismului.

Traumatismele oculare care pot duce la deficite funcționale vizuale sînt: deplasări în masă ale globului; contuzii ale globului; sindromul traumatic anterior și cel posterior; plăgi ale globului ocular cu și fără retenție de corpi străini; dezlipirile de retină posttraumatice; traumatismele nervului optic, deficite optice în traumatismele craniene; traumatisme oculare prin agenți fizici și chimici (arsurile), leziuni oculare actinice, prin electricitate, cele produse de flacăra atomică, raze X și gamma; leziunile traumatice ale anexelor: pleoape, conjunctivă, aparat lacrimal, orbită, musculatură extrinsecă.

I.4.3.4.1. *Deplasări în masă ale globului* pot fi anterioare — avulsia — care se produce prin lovituri puternice (corn de bou (214) în mediu agricol, vîrf de umbrelă, accident de circulație); cecitatea e regulă; cînd repunerea globului cu restaurarea mușchilor nu se poate face, se recurge la enucleație.

Deplasările posterioare, spre vîrful orbitei și mai ales luxațiile în sinusul maxilar prin spărtura planșeului orbitei, au repercusiuni vizuale mai puțin grave decît avulsia. Și ele trebuie supuse tratamentului chirurgical.

I.4.3.4.2. *Contuzii ale globului ocular: sindromul traumatic anterior și cel posterior*

Împrejurările în care acestea apar sînt foarte diferite; le pot produce obiecte dure din metal, lemn, piatră, minge, pumn, bulgăre de zăpadă etc.

Contuziile se împart în contuzii fără deschiderea globului sau cu deschiderea globului (cu ruptură).

Contuziile mari dau scădere de vedere prin edem corneean, rupturi ale descemetului, infiltrație hematică a corneei imediată sau prin difuzarea hipemei. Pot fi însoțite de rupturi, dezinserții iriene (iridodializă), liză iriană, hipemă, deplasări (subluxații, luxații) ale cristalinului, cataracta contuzivă (cu debut, de regulă,

subcapsular posterior și cu progresie deseori lentă, fapt care ridică, în unele cazuri, probleme medico-legale); mai poate apare miopie posttraumatică.

Triada: miopie, hipotonie și midriază constituie sindromul posttraumatic descris de L. și R. Weeckers. După cum afirmă Ch. Boudet (26) „prognosticul oricărui traumatism al globului — chiar aparent limitat la polul anterior — este la polul posterior, pentru că toate traumatismele globului determină un sindrom contuziv; leziunile posterioare vor ghida terapia și prognosticul".

La nivelul segmentului posterior, contuziile pot produce: hemoragii în vitros, cu prognostic ameliorat azi de terapia medicală și chirurgicală modernă, rupturi coroidiene (sediul predilect intermaculopapilar), edem retinian (clasicul edem Berlin).

Sindromul Berlin este un sindrom comoțional retinian edematos caracterizat prin semne oftalmoscopice și tulburări funcționale: din primele minute care urmează traumatismului, vederea scade foarte mult, apare edem marcat al retinei la polul posterior, în regiunea maculară și peripapilar, cu aspect lăptos, macula apare roșie, ca o cireașă pe acest fond palid. După 2—3 zile, edemul dispare, iar vederea se recuperează.

Leziuni posttraumatice ale maculei apar după contuzii cu edem al polului posterior și după fototraumatisme. În final, leziunile sînt reprezentate prin cicatrici corioretiniene, rupturi, conglomerate pigmentare, pseudogăuri maculare. Gaura maculară postcontuzie apare la săptămîni sau luni, are aproximativ mărimea unei treimi de papilă (124) determină scotom central definitiv. Actualmente se tinde a fi considerată ca o pseudogaură, deci o degenerare tardivă a regiunii maculare și ca atare sînt indicate vasodilatatoarele (124). Vederea rămîne definitiv scăzută, foarte des la valori mici; cîmpul vizual pericentral intervine mult în compensarea deficitului vizual.

Contuziile se însoțesc adesea de modificări ale tonusului ocular: hipo-, hipertonie ori alternanța lor.

Hipotonia impune cercetarea rupturilor sclerale (160), iar hipertonia, a hemoragiilor în camera anterioară, vitros, ori deplasări ale cristalinului. Revenirea la normal a tonusului ocular e un semn de bun prognostic atît pentru recuperarea vederii cît și pentru vitalitatea globului ocular.

Contuziile directe, cînd sînt foarte puternice, pot duce la rupturi ale elementelor globului cu consecințe optice, de regulă, severe.

Punctele de minimă rezistență sînt: anterior, la aproximativ 2—3 mm de limb, și posterior, la nivelul papilei. La prima localizare, se remarcă ruptura ori un hematom al conjunctivei bulbare; adesea cristalinul este angajat în ruptură; rupturile posterioare se constată de obicei tardiv, după clarificarea mediilor; se pot presupune în prezența unei hipotonii oculare persistente.

I.4.3.4.3. *Plăgi ale globului ocular cu și fără retenție de corpi străini.* Acestea diferă ca gravitate, indicații terapeutice și prognostic vizual. Se poate formula următoarea regulă: sînt mai ușoare plăgile neperforante, urmează, în gravitate, cele perforate în paralelism direct cu numărul elementelor anatomice afectate de traumatism și cu mărimea plăgii, și rămîn cele mai grave plăgile largi cu distrucții ori pierderi mari de substanță și cu retenție de corpi străini. Încadrarea plăgii într-una din formele sus-amintite se face numai după un examen atent al globului, chiar prin explorarea zonei de discontinuitate pe masa de operație. În recuperarea vederii, la un traumatism perforant ocular, specialistul trebuie să fie orientat din primele momente asupra extinderii și repercusiunii leziunii traumatice pentru funcția vizuală. Gravitatea accidentului și prognosticul vizual formulat trebuie aduse la cunoștința bolnavului sau a celor care sînt interesați de situația lui. Hipotonia și profunzimea camerei anterioare, hemoragiile în vitros sînt semne clinice de valoare care stabilesc gravitatea prognosticului ochiului traumatizat. Plăgile corneene se curăță de eventuale impurități, se elimină corpii străini incluși și apoi se suturează de urgență în servicii de specialitate; este un paralelism evident între precocitatea și tehnica suturării și rezultatele optice obținute. Plăgile pot interesa, pe lîngă cornee, irisul, corpul ciliar, cristalinul, corioretina, sclerotica; ele sînt produse de agenți tăioși, metalici, sticlă, uneori de la ochelari, lemn, jucării etc.

Leziunile traumatice iridociliare, adesea mascate de hipemă, se manifestă prin: hernii ale irisului în plaga corneeană (acestea favorizează propagarea infecției în glob și formarea de leucoame aderente) și hipertonie oculară.

În plăgi perforante largi, hemoragia e masivă; cînd ea nu se resoarbe repede (2—3 săptămîni) alterează retina prin intoxicarea cu hemosiderina eliberată, favorizînd dezlipirea de retină. În unele cazuri cu hemoragie posttraumatică masivă în vitros, se indică injectarea intravitreană a unui produs de substituție, după eliminarea hematomului din vitros.

În leziunile corpului ciliar, există riscul de atrofie a globului și de apariție a oftalmiei simpatice.

Lezarea cristalinului determină cataractă traumatică directă prin deschiderea capsulei sale; masele pot provoca hipertonia acută (impunînd evacuarea lor) ori reacții facoanafilactice.

Prognosticul unei plăgi perforante a globului ocular este grav, vederea se poate pierde imediat ori pe parcurs, se impune un tratament calificat, de urgență, și numai în servicii de specialitate.

Complicația imediată cea mai de temut e infecția prin germeni banali: pneumococ, strepto- stafilococ și, foarte gravă, cu piocianic. Este posibilă și infecția micotică și cea tetanică (forma cefalică rapidă și gravă). Infecția îmbracă aspect de iridociclită supurată

de diferite intensități pînă la panoftalmie; poate determina oftalmie simpatică, (la aceasta predispun ochii congestivi, săptămîni ori luni după traumatism).

Antibioterapia și corticoterapia au redus, dar nu au anulat, gravitatea infecțiilor oculare exogene posttraumatice. Orice plagă a globului trebuie considerată infectată și tratată ca atare pentru a evita sumarea distrucțiilor anatomice traumatice cu cele inflamatorii care agravează foarte mult prognosticul vizual.

Plăgile globului cu retenție de corpi străini. Corpii străini intraoculari ridică probleme aparte, constînd în precizarea împrejurărilor și a responsabilității în producerea accidentului; identificarea și localizarea corpului străin prin metode adecvate; extracția lui și urmărirea evoluției postoperatorii pentru recuperarea funcției vizuale care, în general, se obține mai greu decît în plăgile oculare care nu necesită extracția de corpi străini. În cazul retenției de corpi străini, pe lîngă sutura plăgii de penetrație, se impune introducerea prin altă plagă, chirurgicală, a unor instrumente adecvate pentru eliminarea lor din glob, ceea ce implică un nou traumatism considerabil pentru globul recent traumatizat. Explorarea plăgii este obligatorie întrucît în ea pot fi incluși cili, lemn, sticlă, piatră, metal etc. Eliminarea lor din plagă este absolut necesară.

Pentru existența corpilor străini intraoculari pledează: condițiile de accidentare și elementul agresor (așchii metalice, sticlă, glonte), perforația corneei sau a sclerei, gaură în iris, cataractă traumatică directă (uneori limitată), toate pe o linie de direcție.

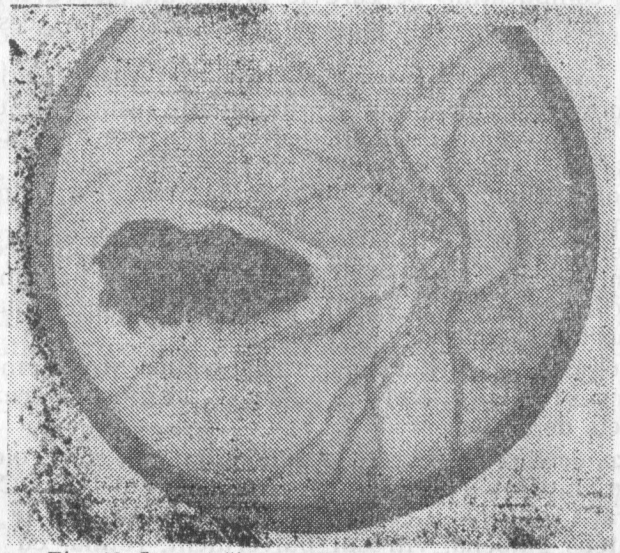

Fig. 16. Corp străin metalic în regiunea maculară

hipotonie, hemoragie în vitros, ruptură corioretiniană. În unele cazuri, cînd mediile sînt transparente, iar examenul se face atent, se constată corpul străin fixat ori flotant în glob (fig. 16).

Se explorează atent și unghiul camerian în care se pot fixa corpi străini, uneori greu de identificat pe pupila dilatată. Corpii străini din camera anterioară se extrag prin paracenteză (84). Corpii metalici, care constituie o grupă aparte, sînt cei mai frecvenți corpi străini intraoculari. Radiografia este obligatorie în toate cazurile în care, în cadrul traumatizării, a intrat manevrarea unui element metalic care s-ar fi putut fragmenta. Nu se omite nici posibilitatea biperforării globului de către corpii străini tăioși cu putere de proiecție mare. Corpii străini metalici feroși trebuie extrași de urgență cu electromagnetul, luînd măsurile următoare: lezarea minimă a structurilor globului; evitarea infecției; asigurarea condițiilor optime de cicatrizare și urmărirea în timp a eventualelor complicații (dezlipirea de retină în special).

Corpii străini metalici nemagnetici (cupru, plumb, nichel) ori nemetalici (lemn, sticlă etc.) se extrag, în general, foarte dificil; ei necesită localizarea precisă și transparența mediilor care să permită extracția sub control vizual direct.

M. Olteanu și colab. (154) au comunicat trei cazuri de corpi străini metalici nemagnetici intraoculari sau intraorbitari extrași sub ecran TV prin vizualizare directă. Autorii au rezolvat favorabil cazurile cu ajutorul aparatului röntgen și amplificarea imaginii pe ecran TV, care le-a permis urmărirea directă și cu precizie a mișcărilor în extragerea corpilor străini. Situația bolnavilor impunea, prin complicațiile pe care le prezentau (cupru intraocular, corp străin orbitar cu tendință la flegmon), extracția acestor corpi străini.

Uneori corpii străini intraoculari nu sînt identificați din următoarele motive: bolnavul nu acordă atenție traumatismului, considerîndu-l minor, mai ales cînd vederea nu este afectată în măsură apreciabilă; plaga de penetrație (mai des sclerală) este închisă, mascată de conjunctiva bulbară, iar ochiul e calm; anamneza și examenul ocular incomplet.

Doar corpii străini foarte mici, incluși în cristalin, cei de sticlă ori aluminiu, pot fi tolerați în glob fără reacție timp de decenii. I. Păcurariu și colab. (170) s-au ocupat de problema corpilor străini intraoculari ignorați.

În majoritatea cazurilor ignorarea corpilor străini metalici — cel mai frecvent de fier, oțel ori cupru — în glob determină complicații extrem de grave:

Sideroza oculară definește degenerarea tuturor elementelor oculare prin impregnarea țesuturilor cu săruri de fier. Caracteristică e coloratia galbenă a corneei și cristalinului; atrofie iriană cu colorație intens galbenă, vitrosul pulverulent, retina, cu aspect de

retinopatie pigmentară cu lezarea maculei, se poate dezlipi, globul, în final, se atrofiază.

Sideroza, odată instalată, nu poate fi înlăturată prin extracția corpului străin, altfel foarte dificilă în această fază complicată.

Calcoza, o impregnare cu săruri de cupru prin descompunerea intraoculară a metalului (mai frecvent explozia de capse determină retenție de fragmente de cupru în glob). Produșii de degradare impregnează corneea, cristalinul și retina, dîndu-le un aspect verzui. În final ei determină atrofia globului. În cazurile de calcoză și sideroză, globii sînt definitiv pierduți din lipsa unui tratament etiologic prompt.

Caracteristicile traumatismelor oculare de la noi sînt condiționate, în mare măsură, de specificul economic al diferitelor zone ale țării.

N. Segal (224), preocupat de traumatologia oculară, a constatat, în cazuistica secției oftalmologie din Oradea, într-un interval de 5 ani (1967—1971), o proporție de 6% plăgi perforante oculare; din acestea 26% erau cu retenții de corpi străini, 61% dintre ei magnetici. Comparativ cu etapele anterioare, a crescut numărul plăgilor oculare cu fier și a celor produse prin explozii și a scăzut al celor cu lemn. Obține un procent mai mare de recuperați, anatomic și funcțional, comparativ cu anii anteriori, în același serviciu.

Compoziția aliajelor metalice scade magnetismul corpilor străini. S-a reușit să se extragă corpii străini în 77% din cazuri. Vederea a fost recuperată la valori de peste 1/10, la jumătate din plăgile oculare perforante din cazuistica lui N. Segal. În 1986, același autor atrage atenția asupra gravității arsurilor cu pesticide și îngrășăminte organofosforice.

L. Gernard (74) a raportat cazuistica traumatică a serviciului oftalmologic din Gheorghieni, unde traumatismele care au necesitat internarea au reprezentat 20% din numărul total de internați.

Cele mai grave urmări optice le-au avut plăgile perforante; numai în 50% din cazuri s-a obținut acuitate utilizabilă.

În spitalul din Tîrgu-Jiu, Lucia Sărăcăceanu și colab. (221), în interval de 2 ani, din totalul de 3.208 internări, a stabilit 659 traumatisme oculare, din care 23% pînă la vîrsta de 16 ani. Pe acestea din urmă, le atribuie lipsei de experiență a tinerilor și insuficientei pregătiri în probleme de protecția muncii rezolvabile prin următoarele măsuri: instruirea muncitorilor la locul de muncă, educație sanitară pentru combaterea alcoolismului; necesitatea ergonomizării locului de muncă.

I.4.3.4.4. *Dezlipirea de retină posttraumatică și traumatismele nervului optic; deficite optice în traumatismele cranio-cerebrale. Dezlipirea de retină posttraumatică* ridică probleme importante: medico-legale, de terapie recuperatorie și de cercetare științifică.

J. Sedan (citat de 124) precizează existența a cinci elemente care ne permit imputarea traumatismului în apariția dezlipirii de retină: traumatism direct al globului în antecedente; aspect asemănător — cu excepția dezlipirii — a fundului de ochi la cei doi globi; apariția dezlipirii imediat ori pînă la 30 de zile de la traumatism; ruptură retiniană ori dezinserție la ora serata și rezultat operator mai favorabil. Dezlipirea de retină posttraumatică poate apare și prin tracțiuni vitreene de către cordoanele de retinopatie proliferantă după hemoragii masive în vitros postcontuzii ori după perforații cu corpi străini metalici și după extracția lor. Aceste ultime dezlipiri au șansa de a fi prevenite prin intervenții pe vitros.

Traumatismele nervului optic sînt foarte grave prin consecințele lor vizuale; de obicei ele evoluează cu pierderea definitivă a vederii, deseori cu cecitate absolută. Foarte rar, intervenția este eficace (124). Traumatismele nervului optic pot fi directe, prin arme de foc, agenți tăioși ori duri, sau indirecte prin fractură de bază iradiată la canalul optic; nervul este comprimat de fragmentele osoase ori prin hematom. Uneori, traumatismul cranian e minim (cădere). Evoluția clinică poate îmbrăca unul dintre cele trei aspecte clasice: *cecitate brutală:* pupilă dilatată fără reflexe, fund de ochi normal, foarte rar reapare vederea, de obicei cecitatea e definitivă; în cîteva săptămîni se instalează atrofia optică; *acuitatea scade la aproximativ 1/10,* iar cîmpul vizual prezintă scotom central și limitare în sector; situația rămîne definitivă; *vederea scade* în săptămînile ori lunile care urmează accidentului, papila se atrofiază, cîmpul vizual se strîmtează, se instalează cecitate definitivă.

În toate cazurile, radiografia, eventual tomografia canalului optic, este necesară și utilă.

Ca terapie, în cazurile cu manifestări precoce, se indică decomprimarea nervului optic (nu întotdeauna dă rezultat pentru că alterările circulatorii au un rol important (124).

În serviciul condus de P. Cernea (50), toate cele nouă cazuri de traumatisme ale nervului optic — multe dintre ele produse prin accidente de circulație — s-au soldat cu cecitate definitivă prin atrofie optică.

Cînd diagnosticul s-a făcut tardiv, sînt indicate vitaminele din grupul B și vasodilatatoarele.

Traumatismele craniene pot determina deficite optice grave și definitive: cecitate bilaterală mai ales în traumatismele occipitale ori în cele produse cu arme de foc în regiunea temporală, (ultimele pot determina secțiunea uni- sau bilaterală a nervilor optici); cecitate unilaterală în fracturile etajului anterior al bazei cu iradiere pe canalul optic ori prin leziunile intraorbitare ale opticului; hemianopsii de diferite tipuri (98).

Pe lîngă deficitele optice menționate, ca sechele oculare post-

traumatice se pot întîlni: paralizii oculomotorii (mai frecvent perechea a 6-a prin leziuni ale vîrfului stîncii), cu apariție de strabisme paralitice, sindrom de fantă sfenoidală (179) ori vîrf de orbită, alterări de sensibilitate, insuficiență de convergență, hipotensiune arterială retiniană persistentă.

I.4.3.4.5. *Traumatismele oculare produse prin agenți fizici și chimici (arsurile); leziuni oculare actinice, prin electricitate, cele produse de flacăra atomică, raze X și gamma. Traumatismele oculare prin agenți fizici și chimici* (arsuri) apar ca accidente de muncă în producție, în mediul casnic, în caz de război, în explozii etc. Sînt o urmare a acțiunii vulnerante a agenților fizici ori chimici (în unele împrejurări aceștia se asociază agravînd prognosticul).

Arsurile fizice, produse prin flacără, vapori, lichide fierbinți, etc., sînt rare și, de obicei, ușoare, adesea ele cuprind numai straturile anterioare ale epiteliului conjunctival și corneean; mai grave sînt cele produse de metale topite.

Arsurile chimice sînt mai frecvente și mai grave. Apar în producție, în mediul casnic ori în agresiuni intenționate. Gravitatea leziunilor provocate este în funcție de natura și de concentrația substanței agresoare, de durata agresiunii și de modul aplicării mijloacelor terapeutice. Interesează de obicei mai multe elemente: pleoapa, conjunctiva, corneea; cele mai grave sînt cele produse de substanțe puternic caustice în cantitate mare, proiectate cu presiune și neînlăturate imediat. Corneea este profund afectată în asemenea cazuri și se opacifiază din primele minute luînd aspect porțelanos. Dintre substanțele chimice active, cele acide determină o necroză de coagulare, mai puțin gravă, în timp ce bazele, lichefiind albuminele, determină necroză de colicvație, cu mult mai gravă.

Arsurile de grad mic și mijlociu (I și II) se pot vindeca fără urmări optice importante. Cele grave (de gradul III) duc adesea la cicatrici întinse conjunctivale și corneene, cu opacifierea densă a acesteia și scăderea vederii la valori foarte mici pînă la senzația de lumină; sînt posibile în asemenea cazuri și complicații severe: iridociclita toxică, suprainfecții, perforații ori glaucom secundar; toate pot evolua spre pierderea funcțională și anatomică a globului.

Arsurile chimice cele mai severe sînt cele produse cu var, sodă caustică, amoniac și anilină. O grijă deosebită trebuie avută față de unele medicamente cum ar fi nitratul de argint, utilizat în terapia oftalmologică; el este caustic în concentrații mai mari de 2%, determinînd opacifierea definitivă a corneei și scăderea marcată a acuității vizuale; apa oxigenată, chiar în concentrație de 3%, poate produce leziuni corneo-conjunctivale. Grave sînt și traumatismele produse cu creion chimic; substanța trebuie neapărat îndepărtată întrucît are toxicitate deosebită pentru globul ocular;

fragmentele se îndepărtează mecanic, iar impregnația violacee prin ștergere cu tampon îmbibat cu alcool etilic sau fluoresceină.

Leziunile oculare produse prin gaze de luptă (54). Gazele de luptă, utilizate în primul război mondial (1914—1918), au provocat leziuni oculare grave și au lăsat sechele importante. Leziunile cele mai mari le determină gazele vezicante, în principal iperita și levisita. Iperita, de obicei, are acțiune întîrziată (după cîteva ore) declanșînd fenomene iritative: lăcrimare, fotofobie, edem palpebro-conjunctival; corneea se ulcerează și se vascularizează în pusee, apoi apar varicozități ale vaselor conjunctivale persistente și patognomonice (Gonet, citat de Ch. Coutela, 54).

Levisita are acțiune mai rapidă și provoacă, prin penetrația în camera anterioară, iridociclită gravă. O expunere de peste 20 minute, conduce la pierderea totală a ochiului (H. A. Miller, citat de 54). Gravitatea leziunilor i-a determinat pe britanici să pună la punct un antidot (British anti-levisite) eficace dar numai cu condiția de a fi aplicat rapid — mai puțin de 2 minute — după contactul cu vezicantul.

Gazele lacrimogene sînt, în general, (cînd nu intră lichidul în ochi, ci numai vaporii) mai puțin nocive; determină lăcrimare intensă care se reduce în cîteva zile fără urmări.

Leziunile oculare actinice sînt produse de radiațiile ultraviolete (radiații actinice cu efect chimic) din lumina solară ori din surse artificiale (lampa de cuarț, scurt-circuit electric, sudură electrică, la cei expuși la lumina puternică a proiectoarelor din studiourile cinematografice). Razele solare produc fototraumatism cînd sînt reflectate de o suprafață lucioasă (zăpadă, gheață, apă), ori cînd atmosfera e foarte pură; de asemenea, cînd ele sînt mai bogate în radiații ultraviolete.

Fenomenele iritative constau în dureri oculare mari, lăcrimare abundentă, fotofobie, fenomene ce apar la 8—10 ore după expunere (adesea în cursul nopții); obiectiv se evidențiază congestie conjunctivală și lipsuri de substanță în epiteliul corneean.

Tratamentul constă în administrarea de anestezice locale (doar 2—3 instilații și soluții slabe dată fiind fragilitatea epiteliului), dezinfectante conjunctivale, unguente cu dionină, ochelari fumurii, repaus vizual 10—20 ore.

Preventiv, protecție corespunzătoare cu ochelari filtranți, măști, ecrane. Radiațiile ultraviolete pot leza definitiv retina (regiunea maculară), frecvent în timpul eclipselor solare privite neprotejat.

Leziunile maculare se manifestă clinic prin scotom, iar obiectiv prin edem și, ulterior, depozite pigmentare inelare; curativ se indică vasodilatatoare și antispastice, administrate retrobulbar.

Accidentele oculare datorate electricității. Electricitatea atmosferică (fulger) sau, mai frecvent, cea industrială ori casnică lezează aparatul ocular sub două forme: curent electric (electrocutare) sau flacără.

Leziunile oculare produse de electricitate pot interesa: corneea și conjunctiva, cînd se realizează oftalmia electrică; irisul și corpul ciliar (la electrocutați s-au descris iridociclite violente cu hipopion); cristalinul (este binecunoscută cataracta produsă prin electrocutare sau fulger cu debut rapid sau lent); membranele profunde, în special retina, pot fi afectate de curentul electric declanșînd edem, apoi pseudogaură maculară. P. Morax, Coutela și Bonamour au descris tromboze de venă retiniană după electrocutare; nervul optic poate fi afectat, sub aspect clinic de papilită ori atrofie optică (54).

Leziunile oculare produse de flasch-ul atomic au fost observate după bombardamentele atomice de la Hiroshima și Nagasaki, precum și prin observațiile experimentale ale exploziilor atomice din Nevada (SUA) (90).

Între 7—42 km distanță de explozie, animalele au prezentat arsuri corioretiniene în proporție de 100%; s-au constatat arsuri — în procent mai scăzut — și la animalele plasate la 80 km distanță. Byrnes (citat de C. Haye, 90) a arătat că epiteliul pigmentar și coroida sînt sediul principal al retenției energiei. Leziunile constau mai ales în coagulări și necroze.

Radiațiile cu lungime de undă scurtă, emise în aria de foc a bombei, determină hemoragii retiniene care urmează fidel evoluția bolii de iradiere.

Leziunile cristalinului depind de cantitatea de neutroni emiși de bombă, ei fiind cei mai cataractogeni. Bombele atomice de la Hiroshima și Nagasaki au diferit între ele ca unde, unul dintre motivele pentru care procentul de cataracte constatate, în cele două zone, a fost diferit.

Tinerii și copiii fac, în mai mare număr (peste dublu), cataracte atomice. Pare a fi o relație evidentă între apariția cataractei și extinderea epilației la acești răniți.

Cataractele atomice apar după o perioadă de aproximativ doi ani de latență (ca și alte cataracte de iradiere).

Sediul opacităților la început este subcapsular posterior, apoi devin totale; intervenția decurge normal și vederea se recuperează ca la o cataractă banală.

Sintetizînd leziunile oculare produse de exploziile atomice se pot grupa în: leziuni corneo-conjunctivale, produse de razele ultraviolete, necroze ale corneei, apărute la 15—20 zile; ele evoluează lent (luni); leziuni retiniene ce se datoresc unor mari cantități de lumină absorbită și transformată în energie radiantă la nivelul retinei; leziunile cristaliniene sînt cele mai bine studiate.

De regulă, fiind afectată, în cadrul traumatismului atomic, regiunea maculară, apare scotom central, edem macular, urmat de ci-

catrice cu diferite aspecte: pigmentare, gaură. În arsurile grave, vederea centrală e definitiv alterată; tratamentele dau rezultate slabe sau nule.

Radiațiile ionizante dau, în cadrul bolii de iradiere, retinopatie cu hemoragii și exudate.

Razele X (röntgen) și razele gamma dau leziuni identice, afectînd prioritar cristalinul și retina. La nivelul cristalinului apare cataractă „în cupolă", la polul posterior, mai densă la centru decît la periferie, înconjurată de opacități pulverulente. La nivelul retinei, poate apare edem al polului posterior, urmat de exudate și hemoragii. Cel mai des este vorba de supradozări sau erori de localizare terapeutică, cu mult mai rar, sînt accidente profesionale. Lucrătorii din centrele atomice pot fi expuși la raze cu lungimi de undă mică.

M. A. Dollfus a semnalat apariția cataractelor la lucrătorii de la ciclotron. În aceste cazuri, agentul vulnerant este reprezentat de neutroni *(Encycl. Med. Chir. Vol. VI 21700 C10.)*.

Autorii britanici constată retinopatii produse de radiații aplicate în scop terapeutic.

Doza de 6000 rad. poate produce hipoxie retiniană generatoare de factor vasoproliferativ; la fel cobaltul (Stallard), peste 3500 rad. poate da retinopatii.

În 1973, M. Olteanu a prezentat „Corioretinopatia de radar, o nouă entitate nozologică", pe care a constatat-o la patru radiolocatoriști. În cei 15 ani care au urmat, deși utilizarea radarului s-a extins, entitatea nu a fost confirmată. La o examinare ulterioară s-a constatat, la unul din cazuri, o corioretinită tipică tbc.

I.4.3.4.6. *Leziunile traumatice ale anexelor: pleoape, conjunctivă, aparat lacrimal, orbită, musculatură extrinsecă. Pleoapele* sînt deseori lezate în cadrul traumatismelor feței, ale craniului ori exclusiv oculare, ele reprezentînd primul element anatomic ce vine în contact cu agentul vulnerant. *Plăgile palpebrale*, cele mai importante din punct de vedere al prognosticului vizual, sînt cele mari: rupturile și smulgerile. Se produc în diferite împrejurări: muncă, agresiune, război, accidente de circulație, ori chirurgical (cel mai des exereza de tumori).

Cînd interesează orbicularul sau ridicătorul pleoapei superioare este afectată și motilitatea palpebrală cu repercusiuni asupra funcției vizuale. Mai grave sînt plăgile verticale care interesează și tarsul, cele care depășesc septul orbitar și cele situate intern, în zona căilor lacrimale.

Sechelele posttraumatice cu risc optic sînt colobomele, ectropioanele, ptoza și lagoftalmia cicatriceală.

În rezolvarea chirurgicală a traumatismelor palpebrale trebuie respectate următoarele principii: examinarea amănunțită a plăgii (pe masă); globul ocular trebuie atent explorat (hematomul palpebral poate masca eroziuni, plăgi corneene ori perforații sclerale); eliminarea corpilor străini, a impurităților și aprecierea lipsei de substanță; refacerea pleoapei prin adaptarea tehnicii indicată de situație; se asigură cele două puncte de sprijin ligamentare și refacerea marginii ciliare; combaterea infecției; terapia antitetanică este absolut obligatorie.

Toate acestea se realizează cu mult mai ușor în plăgile recente, deci se impune rezolvarea lor imediată.

În plăgile neglijate, infectate, intervențiile sînt mai dificile iar rezultatele mai slabe.

Este indicat ca plăgile palpebrale să fie rezolvate de oftalmolog.

Arsurile palpebrale. Dintre cele fizice, de luat în considerare ca gravitate sînt cele produse de metale topite. Mai frecvente și grave sînt arsurile chimice provocate de substanțe corozive: acizi, baze caustice.

În arsurile palpebrale se impune tratament de urgență: trebuie avută în vedere starea generală prioritară (dacă e stare de șoc), înlăturarea causticului, cercetarea globului, aprecierea extinderii, cel puțin imediate, și a gradului arsurii; aplicare de tratament calmant, antibiotic și epitelizant. Rar se poate face grefă precoce de tegument, în primele 3—4 ore (ulterior edemul împiedică aplicarea grefei).

În refacerea pleoapelor, după plăgi care interesează toate straturile lor, se acordă atenție deosebită refacerii planului tarso-conjunctival (134).

Protecția la locul de muncă și în afara lui evită aceste suferințe îndelungate soldate des cu infirmități funcționale și estetice.

Traumatismele conjunctivei (plăgile și corpii străini) sînt, în cele mai multe cazuri, ușoare și nu determină invaliditate. Se cercetează șanțul supramarginal la nivelul pleoapei superioare unde adesea se fixează corpii străini. Important este ca în prezența unei plăgi, chiar mici, a conjunctivei bulbare, să se cerceteze atent sclerotica subjacentă, tonusul și mediile oculare.

Arsurile fizice conjunctivale sînt grave cînd sînt produse de metale incandescente. Importante sînt arsurile chimice cu substanțe sau vapori caustici pentru că adesea afectează concomitent și corneea. Ele necesită tratament de urgență: înlăturarea causticului, injecții subconjunctivale de substanțe vasodilatatoare, dezinfectante și epitelizante. În cazuri grave, intervenție de urgență (operația Passow). Se urmărește împiedicarea formării sinblefaronului.

Traumatismele aparatului lacrimal. Glanda lacrimală e bine protejată în loja sa osoasă, totuși ea o poate părăsi (hernia ori chiar luxația glandei). Tratamentul, în asemenea cazuri, se reduce la extirparea ei.

Leziunile traumatice ale căilor lacrimale sînt frecvente și pot interesa orice porțiune a lor: punctele lacrimale (mai ales cele inferioare) pot fi afectate în arsuri palpebro-conjunctivale (în procesul

de cicatrizare, ele se pot obstrua); canaliculele lacrimale pot fi secționate în plăgile unghiului intern; permeabilitatea canalicului secționat se poate restabili numai prin intervenție de urgență (sondă, sutură) care să asigure menținerea lumenului canalicului și coaptarea celor două porțiuni ale canalicului secționat; sacul lacrimal, bine protejat în loja sa osoasă și situat în afara liniilor clasice de fractură ale masivului facial, este mai rar lezat direct (în zdrobiri ale zonei unghiului intern). Cînd este prins în cicatrice iremediabilă și supurat posttraumatic, trebuie extirpat. Cu mult mai frecvente sînt leziunile traumatice ale canalului lacrimo-nazal; fracturile maxilarului superior, cel mai des orizontale, interesează canalul care este secționat imediat ori obstruat ulterior prin înglobarea lui în calusul osos. Canalul lacrimo-nazal poate fi lezat și în cursul intervențiilor pe sinusul maxilar (tumori, cura radicală a sinuzitei, procedeu Caldwel-Luc) ori prin cateterisme ale căilor lacrimale (crearea de căi false).

Constant, lezarea canalului lacrimo-nazal suprimă drenarea lacrimilor în fosa nazală, declanșînd dacriocistită care se rezolvă chirurgical; adesea intervenția e mai dificilă datorită alterării rapoartelor anatomice și prezenței calusului osos.

Traumatismele orbitei cuprind: hematoamele (infiltrație hematică a orbitei) care pot determina exoftalmie și compresiune pe glob și elementele sale (nerv optic); în evoluții obișnuite, hematomul se resoarbe în 7—8 zile; emfizemul orbitar, datorat cel mai ades fracturii osului plan; dezinfecția nazală și eventual antibioterapia evită infecția secundară; plăgile se produc în cele mai diverse împrejurări: prin obiecte ascuțite și tăioase, explozii, accidente de muncă; uneori poarta de intrare e foarte mică, aparent neglijabilă; se pot însoți de retenție de diferiți corpi străini ori fragmente ale acestora; infecția exogenă e regulă, globul trebuie explorat atent, funcțional și morfologic; terapia antitetanică, antibioterapia și supravegherea medicală sînt obligatorii. Corpii străini orbitari accesibili trebuie extrași; cei mici, incluși în orbită, a căror extracție impune sacrificări largi de elemente anatomice și care nu periclitează funcția vizuală, pot fi lăsați avînd în vedere că unii corpi străini „proprii" (212) sînt bine tolerați în orbită; fracturile orbitare pot fi produse direct ori prin iradierea în orbită a fracturii bazei craniului; apar în accidente mari de muncă, de circulație ori de război; sînt stări grave, adesea alterează profund și definitiv vederea prin afectarea globului și a nervilor optici; în ultima eventualitate, cecitatea e definitivă, apare midriaza; fundul de ochi la început poate fi normal, dar după 2—3 săptămîni, se constată atrofia optică.

Leziunile traumatice ale musculaturii extrinseci. În traumatismele orbitare grave pot fi afectați și mușchii extrinseci oculari. Secționarea lor duce la suprimarea totală a funcției mușchiului, strabism cu dispariția mișcărilor în zona de acțiune a mușchiului lezat,

diplopie. Mușchiul rupt se retractă și, pierzîndu-se în orbită, rareori poate fi identificat și suturat; numai cînd aripioarele sale tendinoase nu s-au desprins de capsula lui Tenon, el mai poate fi găsit.

În plăgile unghiului supero-intern al orbitei, mușchiul oblic mare poate fi dezinserat din scripetele său, ori rupt.

În fractura planșeului orbitar pot apare pseudoparalizii prin lezarea dreptului inferior și fixarea lui în țesut cicatriceal. Eliberarea mușchiului și reconstituirea planșeului orbitei lezate restabilește motilitatea (coborîrea) alterată a globului.

Hematomul în corpul muscular limitează, timp de săptămîni, acțiunea acestuia.

Suprimarea totală, ireversibilă, a acțiunii unui mușchi poate apare și prin secționarea ori strivirea nervului oculomotor respectiv ca și consecință a traumatismului.

I.4.3.4.7. *Ablația globului ocular. Deficienți monoftalmi.* Sacrificarea chirurgicală a unui glob ocular, acțiune care implică o serie de consecințe nefavorabile, este adesea inevitabilă. Ea se efectuează prin două intervenții (162): *enucleația simplă,* cu sau fără implant tenonian, este eliminarea globului în totalitatea sa, și *evisceрația,* evacuarea conținutului globului cu conservarea sclerei, cel puțin a zonei posterioare, în cazurile în care este prezent riscul diseminării infecției pe calea tecilor nervului optic.

Indicațiile imediate ale ablației globului ocular: traumatisme oculare grave: plăgi foarte întinse, globi care și-au pierdut conținutul, ori plăgi cu eliminarea membranelor care nu mai pot fi reconstituite; *indicații secundare:* infecția acută supurată posttraumatică ori uveită torpidă posttraumatică (pentru profilaxia oftalmiei simpatice); în cazul în care aceasta s-a declarat, ochiul simpatizant trebuie eliminat chirurgical numai dacă este complet lipsit de vedere ori atrofic; cînd mai are vedere trebuie conservat pentru că are mai multe șanse de recuperare funcțională decît cel simpatizat (Morax, citat de Payrau (162); *indicații tardive:* atrofia globului posttraumatic și *glaucomul absolut* dureros (Offret preferă în aceste cazuri iridencleizisul); *tumori maligne oculare* (singura situație în care se sacrifică globii chiar cu funcția păstrată): tumori de coroidă (melanoame) și tumori retiniene (retinoblastoame).

Panoftalmia face necesară evisceрația.

Ca principii generale, îndepărtarea globului ocular se indică în cazurile de: glob iritat, dureros, cu funcție pierdută, cînd pune în pericol ochiul sănătos (oftalmie simpatică) sau cînd periclitează viața bolnavului (tumori maligne intraoculare) în această ultimă situație, cum s-a mai spus, *se elimină globul chiar cu funcție vizuală bună.*

Se înlătură globul și la solicitarea bolnavului, cînd ochiul este fără vedere și inestetic.

Decizia și responsabilitatea intervenției o ia medicul, aducînd

motivația în fața bolnavului și familiei sale, evitînd stressarea acestora.

Intervenția se efectuează numai prin acceptiunea pacientului.

Operatorul se preocupă de ablația globului, recurgînd la tehnici adecvate și asigurînd utilizarea corespunzătoare a protezei pentru a evita inconvenientele estetice ale anoftalmiei: ptoza parțială a pleoapei superioare, înfundarea protezei și imobilitatea ei.

După enucleare sau evisceratie se impune corecția prin aplicarea de proteze; în unele condiții se efectuează, în acest scop, intervenții în mai multe etape. În decursul timpului, s-au adoptat mai multe procedee: introducerea unui implant intratenonian după enucleare, implantarea intrasclerală a unei bile protetice confecționate din diferite materiale: sticlă, material acrilic, aur, cap de col femural de nou-născut etc.

N. Baidan și S. Buiuc (4) au făcut cunoscută experiența lor privitoare la cinematizarea protezei oculare după evisceratie cu material acrilic (superacril dentar), care și-a făcut proba unei toleranțe perfecte pe o perioadă de peste 5 ani. Practicarea a numeroase canale prin grosimea sferelor acrilice, destinate implantării intrasclerale, prezintă avantaje biologice în sensul că ele sînt invadate de fibroză intrasclerală neoformată, care se dezvoltă progresiv ocupînd toate conductele protezei, conferîndu-i acesteia o toleranță perfectă în cavitatea sclerală. Pentru diminuarea reacției postoperatorii precoce, în caz de implant orbitar, se impune asocierea antihistaminicelor de sinteză și a corticoterapiei. Cu această tehnică se rezolvă, în condiții bune, nu numai problema motilității bontului ocular dar și aspectul estetic care influențează în mare măsură recuperarea bolnavului, în sensul ca acesta să accepte relativ mai ușor handicapul vizual și estetic realizat de enucleare.

M. Olteanu și colaboratorii (150) au realizat șase variante tehnice pentru obținerea unui bont scleral mobil sub proteză.

Deficienții monoftalmi. Monoftalmia este situația optică caracterizată prin absența funcțională și/ori anatomică a unui glob ocular. Monoftalmii reprezintă o grupă mare de handicapați oculari, ca și consecința multor suferințe oftalmologice, care, în majoritate, sînt cuprinse în partea specială a lucrării.

Împrejurările în care un glob ocular se pierde sînt foarte diferite, dar întotdeauna dramatice pentru purtătorul ochiului unic. Cea mai mare parte a situațiilor medicale, în care s-a creat necesitatea înlăturării globului ocular, a fost enumerată la „Ablația globului ocular".

Prejudiciile, în primul rînd senzoriale, urmate de cele economice, estetice și psihice, sînt foarte mari.

Cînd ochiul s-a pierdut brusc, ori îndepărtarea lui chirurgicală s-a impus cu tot tratamentul aplicat precoce și intens, monoftalmii sînt foarte preocupați de situația ochiului restant.

Acești bolnavi, trebuie atent examinați periodic; funcția ochiului unic trebuie riguros urmărită. Psihoterapia este absolut necesară. La monoftalmi se consideră capacitatea vizuală redusă cu 20% (238). Acuitatea unui ochi lipsește în totalitate, cîmpul vizual se reduce cu 30—40°, ceea ce reprezintă 1/6 din cîmpul vizual total (180°).

Monoftalmii își compensează parțial deficitul de cîmp prin mișcări ale ochiului și capului; rămîn însă cu dificultate în orientare și în evitarea pericolelor de la periferia cîmpului vizual de partea absentă, cu dificultăți în vederea de aproape. Simțul luminos le este deficitar, obosesc (astenopie acomodativă și musculară) mult mai ușor (258). Pierderea vederii unui ochi determină la început o perturbare a dinamicii senzorio-corticale, o stare de dezechilibru în activitate, treptat însă se realizează o serie de mecanisme compensatorii. Restabilirea noului echilibru durează în general 6—12 luni și este mai rapidă la indivizii tineri cu ochiul restant normal și organism sănătos.

R. Pape (158 a) a întocmit pentru monoftalmi 2 tabele: primul cuprinde funcțiile ce nu mai pot fi executate de aceștia, iar cel de-al doilea profesiunile recomandate pentru recalificare. Profesiuni care, în mod categoric, nu mai pot fi executate de monoftalmi (după R. Pape) sînt: serviciu de mișcare căi ferate, miner în subteran, conductor de tramvai, conductor de autovehicol (profesionist).

Profesiuni care de regulă nu mai pot fi executate: sculptor în piatră și lemn, lăcătuș, sudor, mecanic de precizie, macaragiu. Profesiunile care se exercită cu dificultate sînt: fierar, tinichigiu, strungar, șlefuitor, electrician, instalator, dulgher și acoperitor de case, frezor, tîmplar, zidar, sticlar.

Profesiunile recomandate pentru recalificare sînt: inginer, desenator tehnic și de construcții, tehnician (constructor și constructor de mașini).

La noi, monoftalmii cu funcție normală la ochiul restant pot executa, în bune condiții, activități cu excepția: conducerii de autovehicule mari, dirijarea deplasării acestora, muncile ce se execută între obiecte în permanentă mișcare, în mediul siderurgic ori cu alt potențial de accidentare și munci care impun vedere binoculară de precizie: desenator, ceasornicar, bijutier, industria textilă, confecții, broderie, chirurgie (258).

În toate cazurile în care globul s-a pierdut în accident de muncă, monoftalmul obligatoriu este scos definitiv din acel mediu.

În evaluarea capacității de muncă și în orientarea profesională a unui monoftalm se apreciază și se ia judicios în considerare situația vizuală prezentă și de perspectivă, în timp, a ochiului cu funcție păstrată, iar atunci cînd aceasta se prevede a fi periclitată, bolnavul trebuie orientat spre activități posibile în situația de cecitate. Se încearcă compensarea sa psihică — lucru dificil de multe ori.

Se urmărește crearea unei ambianțe profesionale, familiale și sociale adecvată, necesare echilibrării sale psihice.

Preocupări pentru stabilirea capacității de muncă a monoftalmilor au avut la noi N. Zolog, V. Săbădeanu, N. Segal (258, 217, 227), care au urmărit evaluarea, pe baze științifice, a capacității vizuale restante, adaptarea acestora în procesul muncii, diversificarea și totodată lărgirea gamei de profesii pe care aceștia le pot îmbrățișa.

Printr-o instruire corespunzătoare și asigurarea desfășurării muncii în condiții de oftalmoergonomie, impuse de situația lor, această categorie de handicapați poate presta activități cu randament și eficiență egală cu cea a persoanelor cu vedere normală, binoculară (236).

Oftalmologul trebuie să vină în sprijinul handicapaților monoftalmi prin următoarele: crearea (ne referim la actul operator al ablației ori la intervenții ulterioare cu scop de asigurare a contenției) condițiilor optime pentru utilizarea protezei oculare, pentru a elimina complexele produse de inestetică; solicitudine deosebită și atenție acordată oricărui simptom apărut la ochiul restant.

Se impune și ameliorarea condițiilor de confecționare a protezelor oculare, care nu sînt totdeauna corespunzătoare.

Problemele vocațional-profesionale și sociale, pe care le ridică monoftalmii, au fost prezentate în volumul I.

I.4.4. Accidentele oculare provocate de medicamente

Terapia bogată și prelungită la bolnavi, comparativ cu studiile experimentale de scurtă durată; repetarea prescripțiilor cu același preparat, dar cu altă denumire (datorită și faptului că mulți bolnavi, inclusiv cei oculari, trec foarte des de la un medic la altul); finețea și diversitatea țesuturilor oculare, mijloacele sigure de examinare și sesizarea precoce a simptomatologiei prin specificul funcțional al ochiului, fac să se observe, în oftalmologie, suferințe „iatrogene" mai frecvent decît în alte specialități.

În literatura de specialitate, se semnalează accidente oculare provocate de diferite medicamente, dintre acestea fiind prioritare: antimalaricele de sinteză, fenotiazinele, coronarodilatatoarele, corticoizii și antihelminticele.

Antimalarice. Din această grupă sînt menționate produsele din seria *clorochinei* cu grupare *chinoleică,* medicamente utilizate în tratamentul malariei, de asemenea cure prelungite în tratamentul afecțiunilor reumatismale cronice și în bolile de colagen. Accidentele determinate de aceste medicamente sînt corneene și/sau retiniene. Depunerile corneene determină ușoară fotofobie, imagine estompată; afectarea retinei se manifestă prin degenerescența progresivă a acesteia. Alterarea retinei e mai puțin frecventă decît cea

corneeană. Bolnavul înregistrează la început tulburări de vedere caracterizate prin dificultăți la citit, care se agravează în timp. Oftalmoscopic se constată retinopatie centrală bilaterală, îngustarea arterelor retiniene, paloare papilară (232). Accidentele oculare se observă după tratamente prelungite de peste 200 g clorochin și după 1—3 ani de tratament. J. L. Bonnet (19) conclude că leziunile retiniene apar după un an de tratament și după utilizarea a 200 g clorochin. Vederea poate scădea la 1/10. Este necesar controlul periodic (trimestrial) al bolnavilor supuși la această terapie. Se estimează apariția unui caz la 1000—2000 de bolnavi tratați. Leziunile retiniene nu regresează și este important ca ele să fie descoperite în faza inițială pentru a se putea întrerupe medicația.

Chinina. La cîteva ore după ingerarea unei doze de obicei mari (cîteva grame — la copii poate apare și la doza de 0,30 g —) și în funcție de sensibilitatea individuală, apare o comă vigilă, vertij, vărsături și cecitate bilaterală. Examenul oftalmologic evidențiază: pupilele midriatice, edem retinian, arterele îngustate, macula hiperemică. Acțiunea chininei asupra globului ocular și îndeosebi asupra vaselor retiniene a fost studiată la noi de M. Carapancea (36). El a descris multiplele simptome subiective (halucinații vizuale, metamorfopsii trecătoare, senzația de „curent electric" de intensitate suportabilă cu iradiere în întregul corp) și obiective (stază papilară, edem papilar, embolie în artera centrală a retinei, hemoragii retiniene, opacități posthemoragice în vitros, scăderea tonusului ocular, hipertensiuni trecătoare în artera centrală a retinei, pulsația acesteia, nistagmus, paralizii oculo-motorii, hipoestezie corneeană, contracturi palpebrale). Intensitatea fenomenelor este în funcție de doza administrată și — foarte important — de sensibilitatea individuală.

Prognosticul acestor manifestări este rezervat, deoarece fenomenele descrise sînt doar parțial reversibile; cîmpul vizual rămîne strîmtorat concentric, cel mai des redus definitiv la 10—30° (J. L. Bonnet, 19) prin degenerarea celulelor ganglionare și a fibrelor optice. Definitive rămîn și alterările cromatice și ale electroretinogramei.

Fiind vorba de un spasm al arterei centrale a retinei, se indică administrarea de urgență a vasodilatatoarelor.

Fenotiazinele și derivații lor. Printre derivații incriminați în producerea accidentelor oculare sînt citați: Chlorpromazinum (DCI), Clordelazin (RSR), Plegomazin (RPU), Prochlorperazinum (DCI), Emetiral (RSR), Thioridazinum (DCI), Tioridazin (RSR), Fluohenazinum (DCI), Mirenil (RPP), Lyogen (Byk-Gulden), utilizate în psihiatrie. Accidentele apar după tratamente de lungă durată cu doze mari.

Complicațiile oculare observate sînt depuneri granulare pe cornee și cristalin și leziuni corioretiniene. Depunerile corneene apar în cazuri de tratament prelungit, în proporție dublă față de cele ale

cristalinului. Leziunile corioretiniene sînt însoțite de hemeralopie. Sînt citate și crize oculogire.

Coronarodilatatoarele. Cordarone: acest coronarodilatator, frecvent administrat în cazurile de angină pectorală, provoacă o cheratopatie asemănătoare cu cea produsă de antimalaricele de sinteză. Apar depozite corneene bilaterale și simetrice, cu distribuție caracteristică (263).

Pot declanșa glaucom următoarele grupe de medicamente: anticolinergice — parasimpaticolitice — reprezentant atropina —, adrenergice și corticosteroizii. Va trebui cunoscută starea oculară a bolnavilor supuși la asemenea tratamente.

Corticoizii. Accidentele provocate de aceste medicamente sînt bine cunoscute de oftalmologi. Preparatele cortizonice favorizează apariția unor micoze oculare foarte grave. Importante sînt însă alterările de transparență ale cristalinului și hipertonia oculară: cataracta și glaucomul cortizonic. După un tratament îndelungat pe cale generală, așa cum se indică în bolile reumatismale și în colagenoze, pot apare *cataracte bilaterale* în funcție de posologia, durata tratamentului și reactivitatea personală. Cataracta cortizonică a fost semnalată, în 1960, de Blach (citat de J. L. Bonnet, 19) apoi de J. François; au urmat multe alte publicații care semnalează apariția ei chiar și după colir cu cortizon, utilizat ani de zile. Sediul cataractei cortizonice este subcapsular posterior. Apare, de obicei, după luni de tratament cu doze mari. S-a constatat că Prednisonum-ul (DCI) ca și Prednisonul (RSR), administrat în *doze zilnice mai mici de 10 mg nu produce cataractă,* în schimb, această complicație se observă în proporție de 23% la subiecții tratați timp de un an cu doze zilnice de 10—16 mg și în proporție de 58% la cei cărora li s-a administrat peste 16 mg zilnic (19).

Antihelminticele: Felix mas, santonina, pot da edem retinian și atrofie optică (19).

Hipervitaminoza A poate determina alterări la nivelul nervului optic, mai ales la copii; poate apare edem papilar cu hemoragii peripapilare și stază prin hipertensiune intracraniană.

Sulfamidele determină uneori miopie tranzitorie; s-a citat și sindrom Lyell.

Dinitrofenolul, utilizat în SUA contra obezității, așa cum s-a constatat încă din 1935, poate determina cataractă bilaterală prin tulburări metabolice (19).

Alte accidente s-au mai observat la *tuberculostatice.*

Etambutol. Manifestarea a fost expusă în cadrul capitolului nevritelor toxice.

E. Delacoux și colaboratorii (citat de 213) au arătat că efectul nociv al etambutolului este cu atît mai accentuat cu cît glicemia este mai mică de 70 mg%. Fenomenele oculare la debutul afectării nervului optic manifestîndu-se prin tulburări ale simțului cromatic,

se insistă asupra controlului acestuia la cei tratați cu etambutol. La noi le-au cercetat P. Cernea, I. Oancea și S. Mihail.

Pentru a se evita pe cît posibil accidentele oculare determinate de medicamente, posologia trebuie stabilită cu atenție. Se utilizează dozele eficiente la pragul inferior, se întrerupe periodic tratamentul, iar bolnavii trebuie supuși regulat controlului oftalmologic, fapt care face posibilă decelarea în timp util a complicațiilor oculare de natură medicamentoasă, dintre ele unele grave și ireversibile.

Valenta Andras (240) menționează unele medicamente care modifică refracția oculară la conducătorii auto: la miopii glaucomatoși, pilocarpina crește gradul miopiei. Alcoolul determină tulburări de motilitate oculară și tulburări în acomodare. Diureticele pot determina miopie, iar cofeina, tulburări de motilitate oculară; streptomicina și santonina determină xantopsie. Insulina, administrată de diabetici, poate determina hipermetropie tranzitorie, de unde anterior diabeticul, prin imbibiția cristalinului, prezenta miopie. Somniferele determină și ele tulburări de refracție. Același autor constată că anticoncepționalele pot determina nevrită optică, alterări corneene și, azi se știe, tromboze venoase retiniene.

Aceste constatări obligă la concluzia și indicația de a se restrînge, pe cît posibil, medicația ambulatorie la conducătorii auto.

I.4.5. Evaluarea capacității de muncă la bolnavii cu accidente oculare

Evaluarea capacității de muncă se face după IEMRCM București (13, 14), orientîndu-se în principal după valorile AV (de obicei, după 3—6 luni de la accidentul suferit se poate evalua funcția vizuală restantă): bolnavii cu AV sub 1/25 la AO, se încadrează în gradul I de invaliditate; bolnavii cu AV între 1/10 și 1/25 la AO, se pot încadra în gradul II de invaliditate. În primul an de la accident se are în vedere, unde situația impune, adaptarea la vederea monoculară, eventualele intervenții recuperatorii, reorientarea profesională.

După trecerea unui an de la data accidentului, în care perioadă bolnavul poate fi menținut în gradul II de invaliditate, se reconsideră diagnosticul capacității de muncă în funcție de valorile AV: bolnavii care au AV între 1/3 și 1/10 la AO, se pot propune pentru încadrarea în gradul III de invaliditate, numai dacă schimbarea locului de muncă este inoperantă în primii 1—2 ani de la producerea accidentului, după care se reconsideră diagnosticul în funcție de noua situație biologică și de valorile AV la AO.

I.4.6. Recuperarea capacității de muncă la bolnavii cu accidente traumatice oculare

Acțiunile medicale recuperatorii se caracterizează, în traumatismele oculare, prin aplicarea, în timp util, a măsurilor de înlăturare a agentului vulnerant sau a consecințelor sale pentru vindecarea cu sechele minime și păstrarea funcției vizuale.

Se efectuează intervenții chirurgicale, individualizate ca prim timp sau în etapele ulterioare, pentru recuperarea la maximum a vederii.

Corpii străini din cornee: metalici, animali, vegetali sau de altă natură, trebuie îndepărtați de urgență. Cei ce aderă slab la cornee pot fi șterși cu un mic tampon de vată umedă; de cele mai multe ori, se folosește acul special sau, la nevoie, un ac de seringă. Corpurile de fier sau oțel mai profunde pot fi extrase și cu un magnet de mînă. Dacă este vorba de un corp metalic oxidat (urmare a staționării lui mai îndelungate pe cornee) se extrage cu acul de corpi străini, raclîndu-se și stratul de rugină ce s-a format în jurul lui.

Se dezinfectează sacul conjunctival, se administrează midriatice (dacă există reacție iriană) și se stimulează epitelizarea prin administrare de dionină în soluție de 2—3% sau unguent 2%; se aplică un pansament steril pînă la completa epitelizare.

După extragerea corpilor din cornee, evoluția trebuie urmărită atent de specialist. Adesea se impune concediul medical individualizat, în medie de 3—7 zile.

Plăgile corneene nepenetrante se supun tratamentului enunțat.

În cazul plăgilor corneene penetrante, conduita diferă: cele mici, cu margini regulate și neinfectate, tratate corespunzător, se vindecă repede fără sechele; nu necesită intervenție. I. Păcurariu și colaboratorii au insistat asupra gravității unui mare număr dintre plăgile corneene înțepate în special cu elemente vegetale. Magda Kovács și A. László (Tg. Mureș, 1976), studiind 29 cazuri de plăgi perforante ale globului (de regulă corneene) produse prin agenți vegetali (spini, creangă, trestie ș.a.), au constatat, în 83%, uveite fitotoxice grave, care s-au soldat cu atrofia globului într-un procent de 71%. Colectivul din Baia-Mare menționează nocivitatea spinilor de castane.

Coutela și Betman au subliniat, de asemenea, gravitatea uveitelor exogene produse de agresiunile cu elemente vegetale.

Plăgile mari corneene cu margini neregulate trebuie să fie suturate după eventuala degajare a irisului, a capsulei, respectiv a maselor cristaliniene sau a corpului ciliar, dacă acestea sînt inclavate în plagă. Intervenția trebuie secondată de injecții cu antibiotice subconjunctival sau retrobulbar. În continuare, se administrează midriatice, se continuă, după caz, antibioterapia; fiind obligatorie dezinfecția conjunctivală și pansamentul ocular steril. Pe cale generală se administrează, cînd situația impune, antibiotice, stimulente ale reactivității generale, eventual heteroproteinoterapie. Terapia antitetanică este obligatorie.

Pentru resorbția hipemei postcontuzive, Paufique recomandă ingerarea unui litru de apă într-o oră. Prin aceasta se provoacă o eliminare de umoare apoasă și evacuarea hipemei (124).

Dacă hipema persistă un timp mai îndelungat, se intervine, evacuîndu-se chirurgical. Mai ales la copii, hemoragiile din camera anterioară pot declanșa glaucom, deci evacuarea revărsatului hematic și a cheagurilor se impune cît mai precoce.

Subluxațiile de cristalin sînt mai frecvente decît luxațiile posttraumatice. Deplasarea este uneori evidentă, alteori este indicată de inegalitatea în profunzime a camerei anterioare, lipsa paralelismului — la biomicroscop — a benzilor luminoase ale corneei și cristalinului, iridodoneză și hernia vitrosului. Important este să nu omitem subluxația printr-un examen insuficient. În cazul în care ochiul este liniștit, în subluxațiile de cristalin, se indică reținere de la intervenție, urmărirea cazului în timp și evitarea eforturilor fizice.

Luxațiile posttraumatice ale cristalinului în camera anterioară pot fi imediate ori ulterioare. Se indică extracția lui cît mai rapidă pentru a evita accidentele de hipertonie care complică situația. Luxațiile posterioare sînt mai bine suportate. În cazul în care, ele determină complicații hipertonice, se impune extracția sub microscop în condiții de dotare și tehnică din cele mai perfecționate.

În înțepături ale zonei periferice a cristaloidei, se recomandă instilarea precoce de miotice puternice pentru blocarea orificiului de către iris, împiedicînd astfel progresiunea cataractei (124).

Cataractele traumatice directe, cu deschiderea capsulei și invadarea camerei anterioare de mase, impun evacuarea acestora pentru scurtarea evoluției și evitarea unor complicații inflamatorii, alergice sau hipertonice.

Cataractele contuzive, cu evoluție mai lungă, se vor extrage prin metode chirurgicale adaptate cazului respectiv atunci cînd alterarea transparenței cristalinului este cauzatoare de inferioritate vizuală.

Corpii străini intraoculari impun extracția de urgență. Se sutureză inițial plaga de penetrație, dacă e corneeană; dacă aceasta e sclerală, poate fi utilizată pentru introducerea magnetului. Corpii străini nemagnetici se extrag sub microscopul de operație, de asemenea cei din vitros, prin abordarea lor chirurgicală în condiții de tehnică corespunzătoare. Unii corpi străini, sticla în special, sînt bine tolerați în vitros. Marieta Dumitrache (66 a) a constatat complicații severe după extracție de corpi străini intraoculari și a formulat metodele de prevenire ale acestora. Oftalmologii din Baia Mare, prin specificul zonei, au fost confruntați cu problema foarte dificilă a corpilor străini metalici nemagnetici intraoculari (4 a). Cazurile sînt

numeroase, jumătate din ele la ambii ochi. Din 32 ochi cu asemenea accidente, 10 și-au pierdut complet funcția (enucleație, glob atrofic, dezlipire de retină) și 8 au rămas cu acuitatea de 3/50—4/50, deci încadrabili în gradul II de invaliditate.

Glaucomul posttraumatic (posibil pe fond glaucomatos anterior traumatismului), sub forma sa acută ori cronică, beneficiază de tratamentul cunoscut al glaucomului.

Hemoragiile în vitros impun repaus la pat și tratament rezolutiv general, injecție retrobulbară de hialuronidază. P. Cernea a raportat rezultate bune după perfuzie de Manitol. Autorii polonezi (citați de 146), au obținut rezultate „spectaculare" în hemoftalmus prin terapia cu ultrasunet.

Cînd, după hemoragii masive în vitros, se organizează bride de retinopatie proliferantă, mai ales la ochi predispuși (cu miopie), pentru prevenirea dezlipirii de retină posttraumatică, bolnavii trebuie îndrumați în serviciul corespunzător dotat pentru intervenție pe vitros.

Dezlipirea de retină posttraumatică apare cel mai des prin ruptură ori dezinserție; ea are prognostic postoperator mai bun decît cea idiopatică (115, 124 ș.a.).

Posttraumatic mai poate apare dezlipire de retină prin retinopatie proliferantă posthemoragie, prin contuzie ori prin perforație cu corpi străini metalici; aceste dezlipiri prin tracțiune apar mai tîrziu și au un prognostic mai grav. Ele pot fi prevenite prin asistență medicală corespunzătoare și promptă după producerea traumatismului, ori prin intervenția pe vitros, mai sus-menționată. Altfel, acești globi își pierd definitiv vederea.

Traumatismele nervului optic trebuie diagnosticate de oftalmolog. Tratamentul medicamentos (antispastice, vasodilatatoare retrobulbar, neurotonice, general) trebuie aplicat tot de specialist. În terapie, se solicită colaborarea și intervenția neurochirurgului. În traumatismele craniocerebrale, cu alterări vizuale, rezolvarea cazului aparține neurochirurgiei.

Tratamentul arsurilor oculare trebuie făcut de urgență, după următoarea schemă: îndepărtarea substanței agresoare, cînd aceasta este solidă, cu un instrument sau tampon de vată umedă, sterilă; spălarea largă a sacului conjunctival cu apă călduță sau mai bine cu o soluție neutralizantă a agentului agresiv (soluții slab alcaline, carbonat sau bicarbonat de Na 2%, dacă arsura s-a produs cu un acid, și soluție 2—3% de acid boric sau acid acetic 1%, dacă este produsă de o bază); în continuare, se urmărește evitarea suprainfecților, prin aplicarea de mai multe ori pe zi a unor medicamente (cu acțiune antimicrobiană); asigurarea nutriției țesuturilor afectate prin injecții cu novocaină 1% sau perifen în dermul conjunctival, în jurul și în zona necrozată; Al. B. Radian obține rezultate optice foarte bune prin autohemoterapie subconjunctival. În cazurile de arsuri

chimice grave, se face intervenție chirurgicală (Passow). Se aplică, în fundul de sac conjunctival, unguente epitelizante (dionină 2% sau similia).

După epitelizarea leziunilor corneene se instilează cortizon de 3—4 ori pe zi sau se aplică unguent cu dionină 2% o dată pe zi, pentru clarificarea opacităților. Pansarea ochiului se indică în cazul în care nu există o secreție conjunctivală abundentă.

Psihoterapia este necesară și trebuie să înceapă imediat după traumatism. Se încurajează bolnavul în cazul în care nu se întrevede o vindecare cu „restitutio ad integrum" pentru ca subiectul traumatizat să se obișnuiască cu handicapul vizual. Dacă se întrevede pierderea totală bilaterală și definitivă a vederii, bolnavul, familia și anturajul trebuie pregătiți cu multă grijă, pentru a-i obișnui cu situația creată.

Handicapatul trebuie ajutat pentru a se recalifica într-o profesie compatibilă cu deficitul său vizual. În acest scop, i se vor propune mai multe profesii cerîndu-i-se opțiunea.

Gravitatea accidentelor (arsuri, irite, nevrite optice) cu pesticide și îngrășăminte, subliniată și la noi de colectivele Oradea și Timișoara, impune condiții de ergooftalmologie în agricultură și în industria producătoare.

În cazul traumatismelor grave ale anexelor oculare, recuperarea medico-chirurgicală se adaptează specificului anatomic și funcțional al anexei lezate.

M. V. Micșa și colab. (120) au obținut rezultate, în timp (1—5 ani), deosebit de bune în plăgi largi corneo-sclerale la care s-a efectuat minuțios refacerea planurilor și care, la internare, au prezentat un bilanț lezional deosebit de grav.

Al. B. Radian a utilizat electrooculografia pentru aprecierea prognosticului vizual al globilor traumatizați grav.

I.5. NOXELE PROFESIONALE OCULARE ȘI ILUMINATUL LA LOCUL DE MUNCĂ

Datorită structurilor neurosenzoriale sensibile, funcțiile vizuale sînt interesate în mod deosebit în următoarele noxe profesionale: saturnismul, oxi- și sulfocarbonismul, tabagismul și alcoolul metilic. Manifestările clinice de suferință evoluează paralel cu gradul intoxicației. Uneori, semnele de afectare vizuală apar solitare, alteori ele constituie manifestări de debut ale intoxicației; mai des evoluează în cadrul semnelor generale de intoxicație profesională.

Saturnismul evoluează cu semnele generale cunoscute în această intoxicație. Din punct de vedere ocular, se manifestă prin tulburări de acomodație, reducerea cîmpului vizual și ambliopie. Explorările

paraclinice pot evidenția scotom central, eventual hemoragii retiniene și exudate, modificări ale TACR; excepțional se poate realiza tabloul de atrofie a nervului optic.

Oxiocarbonismul se manifestă prin: anizocorie, paralizii oculomotorii, scăderea AV (prin nevrită retrobulbară, cianoză și hemoragii retiniene, mai rar asociate cu surditate, deseori definitivă (2, 3 ș.a.). În intoxicații acute grave, uneori cu stare comatoasă, se poate constata inundarea hemoragică a vitrosului, uni- ori bilateral.

Intoxicația cu sulfură de carbon evoluează cu fenomene oculare care pot apare la oamenii muncii cu vechime ce depășește de obicei 3 ani de muncă în mediu cu sulfură de carbon, manifestîndu-se prin halucinații vizuale ori scotoame centrale, prin nevrite retrobulbare similare celor din leuconevraxită. Discromatopsia apare pentru axele albastru-galben și roșu-verde. Alterările electroretinografice indică tulburări circulatorii retiniene cu consecințe senzoriale (2, 116).

Dat fiind că simptomele oculare sînt precoce, examenul ocular trebuie folosit pentru diagnosticarea lor și pentru a se lua măsuri corespunzătoare prin scoatere din mediu (S. Michail și colab. (116)).

Tutunul, atît la fumătorii obișnuiți, dar mai ales la cei ce se ocupă cu prelucrarea sa, determină (prin absorbția nicotinei prin pulbere, ori vapori, în timpul fermentației): discromatopsii, nevrită axială, iar uneori scotom pozitiv (R. Weerkers, citat de J. L. Bonnet, 19).

Alcoolul metilic este folosit drept solvent pe scară întinsă în industrie ori ca denaturant al alcoolului etilic; poate produce intoxicații atît prin ingerare cît și prin contactul permanent în producție (2). **Simptomatologia** este cuprinsă în capitolul *Nevrite optice* [illegible].

Fenomene de interesare oculară la minerii din minele de sare. [illegible] **vîndu-se timp** îndelungat oamenii muncii ce activează în aerul [illegible] **la concentrații** de 95—150 mg pulbere de sare (ClNa)/m^3, s-a evidențiat o acțiune patogenă de tip inflamator asupra mucoaselor polului anterior al ochiului, care în timp se cronicizează realizîndu-se procese inflamatorii cronice ale conjunctivei, dezepitelizări, infiltrații corneoconjunctivale și dezvoltarea unor formațiuni membranoase la nivelul conjunctivei bulbare. Aceste modificări fac parte din ceea ce s-a numit „sindromul pulberii de sare", ce cuprinde și modificări ale mucoasei căilor respiratorii (G. Rânjea, 200).

Prin aplicarea măsurilor de oftalmoergonomie în minele de sare se evită aceste manifestări patologice ce interesează conjunctiva, corneea și mucoasele respiratorii.

Modificările oculare determinate de detergenți au fost descrise de Maria Marinescu (105) la muncitorii dintr-o mare uzină de detergenți. Ele se manifestă prin fine impregnări ale epiteliului corneean anterior, punctiforme, albicioase, cu localizare în special în

sectorul inferoextern fără tendință netă la evoluție. Măsurile de profilaxie constau în etanșeizarea completă a procesului tehnologic.

Pentru prevenirea bolilor oculare produse prin proiectarea în ochi a pulberilor ori a vaporilor iritanți se indică (54) eliminarea substanțelor nocive, periculoase și toxice, pe măsură ce ele se produc. În jurul aparatelor sau al surselor care le produc trebuie instalate ventilatoare cu aspirație corespunzătoare. Pulverizările cu materiale iritante se fac mecanic și în aparate închise; aerul de la locul de muncă trebuie purificat. Pentru protecția ochilor se indică ochelari, măști, ecrane etc.

N. Segal a studiat complicațiile oculare ale intoxicației cronice cu gaze de mină.

În condițiile iluminatului fluorescent — din ce în ce mai des folosit în epoca noastră — se pune cu acuitate problema stabilirii luminii optime în diverse condiții de muncă, precum și necesitatea cunoașterii reacțiilor fiziologice și fiziopatologice ale ochilor la stimulii luminoși respectivi (87, 88).

Profilaxia leziunilor oculare produse de radiații luminoase în exces constă în protecția generală prin plasarea unor ecrane între sursa luminoasă și operatorul uman și prin măsuri ce vizează persoana expusă, prin folosirea ochelarilor de protecție (N. Gavrilescu, 73).

Protecția cu ochelari cu sticlă specială impregnată cu săruri minerale este absolut necesară la oamenii muncii expuși la aceste radiații.

Importanța care se acordă iluminatului în industrie este atestată și de faptul, menționat și la capitolul *Ergonomie*, că în 1968, la consfătuirea pe țară, a fost dezbătută tema patologiei organului vizual în legătură cu iluminatul industrial în diferite ramuri de activitate, influența iluminatului artificial și coloritul mediului de muncă asupra vederii și a ambianței muncii în general, insistîndu-se asupra importanței intensității luminii, distribuției iluminatului și a compoziției spectrale.

Constanța Buiuc și colab. (30) au arătat că în condiții deficitare de iluminat se evidențiază — în mediul studențesc, dar aceasta are valabilitate și la alte categorii de tineri solicitați ocular — o creștere succesivă, de la an la an, a incidenței astenopiei, anizometropiei și a miopiei. Trebuie să se acorde toată atenția iluminatului locurilor de muncă în faza de proiectare și de construcție a clădirilor. În acest sens, ar fi necesară participarea unui specialist oftalmolog, care ar contribui la asigurarea condițiilor ergonomice privitoare la iluminatul cîmpului activ de lucru.

Evaluarea capacității de muncă la bolnavii cu manifestări oculare ce pot fi atribuite noxelor, se face în raport cu gradul deficiențelor funcționale realizate și a substratului anatomofuncțional,

respectîndu-se principiile generale de metodologie a expertizei medicale a capacității de muncă. Ca măsură prioritară, se impune schimbarea locului de muncă atunci cînd acesta devine nociv sferei oculare.

I.6. RECUPERAREA BOLNAVILOR CU TULBURĂRI DE REFRACȚIE (AMETROPII)

Emetropia — starea normală a refracției — este situația în care imaginea obiectului privit (plasat la distanță) se formează pe retină. Ceea ce este comun ametropiilor — viciilor de refracție — este tulburarea capacității de refracție a ochiului datorită modificărilor refringenței mediilor optice sau a axului antero-posterior al globului, care împiedică focalizarea imaginii pe retină. Ele pot să fie simetrice — adică de același fel și grad la ambii ochi — sau asimetrice, diferind ca fel ori grade la cei doi ochi (anizometropia).

În cadrul ametropiilor se cuprind: miopia, hipermetropia, astigmatismul și anizometropia.

I.6.1. Miopia

Miopia este o anomalie oculară caracterizată printr-o discordanță între dioptrul ocular — cornee, cameră anterioară, cristalin — și lungimea mai mare a axului ochiului, a cărei consecință este formarea înaintea retinei a imaginii obiectelor situate la distanța de peste 5 m. Este deci un exces de refracție, astfel încît, pentru a putea fi văzut clar, obiectul privit, trebuie să fie apropiat de globii oculari (260). Ochiul miop pare deci ca un instrument optic imperfect (M. S. Miron). Există două forme de miopie: una determinată de lungimea excesivă a axului ocular, de necorelare (260) sau miopia simplă, benignă, și alta produsă de procese mai des degenerative ce interesează cele trei membrane ale ochiului cu evoluție mult mai severă, progresivă, patologică, gravă, numită *miopia magna, miopia forte sau miopia patologică*, de obicei familială și ereditară.

Morbiditatea și invaliditatea prin miopie. După date ceva mai vechi, miopia interesează 5—10% din populație din care 2—3% sînt forme maligne. Ea reprezintă 20—25% din totalul ametropiilor. Este mai frecventă în mediul urban și la femei. Ocupă loc important în cauzele orbirii, 7,1% din cecități fiind cauzate de miopie (Rintelen, 1967, citat de N. Zolog, 260).

Factorii geografici, rasiali, ecologici și economico-social, interferează frecvența și variantele formelor de miopie.

După date mai noi (P. Stănescu, 230), incidența miopiei este mult mai mare. Astfel se citează că 24% din studenții de la Zürich sînt miopi, iar în SUA, un absolvent de liceu din cinci suferă de miopie.

La noi, N. Zolog, pe un lot de 609 eleve, a găsit miopie la 14%.

Ca forme particulare de miopie se menționează miopia tranzitorie, miopia nocturnă, miopia traumatică și miopia asociată altor afecțiuni.

În cadrul miopiilor tranzitorii se cuprind: miopia din cursul unor boli, ca diabetul zaharat, gripă, afecțiuni gastrointestinale și hepatice, afecțiuni renale, tuberculoza pulmonară; *miopia din perioada graviditații și/sau alăptării; miopia indusă de medicamente:* sulfamide, diuretice, tranchilizante, antibiotice (teramicină, penicilină sau tetraciclină), pilocarpina și alte miotice; *miopia tranzitorie după fotocoagularea excesivă.* Mecanismul patogenetic al acestei miopii nu este suficient elucidat.

Miopia nocturnă se manifestă printr-o tulburare a vederii în condiții de întuneric. Existența acestei miopii la conducătorii auto profesioniști necesită prescrierea de ochelari speciali pentru condus în timpul nopții și controlul periodic al acestora.

Miopia traumatică, cunoscută încă din secolul trecut, pune și azi grele probleme medico-legale care sînt ușurate doar de faptul că în multe cazuri este tranzitorie; face parte din triada simptomatică a sindromului ocular traumatic.

Miopia asociată altor afecțiuni oculare și/sau generale patogenetice sau întîmplătoare. Dintre asociațiile patogenetice, menționăm, în primul rînd, asocierea miopiei cu degenerescența tapetoretiniană, al căror substrat comun este atestat și de coexistența tulburărilor cohleo-vestibulare în ambele afecțiuni. Asocierea miopiei cu retinopatia pigmentară pledează în acest sens. Legături patogenetice comune ar avea și asociația (în unele cazuri) a miopiei cu glaucomul pigmentar (23% din cazuri) și cu cataracta (36,6% din cazuri) (260).

Miopia se poate asocia și cu unele malformații genetice ale segmentului anterior al globului ocular (colobomul irian, anomalii mezodermale ale unghiului), ale segmentului său posterior (degenerescență tapetoretiniană cum s-a arătat mai sus, hemeralopia congenitală), ori cu afectarea întregului glob ocular, cum se întîlnește în albinism. Se mai poate asocia cu toxoplasmoza, fibroplazia retrolenticulară, inflamații sclerocorneene și opacități corneene, keratocon, cu sindromul Marfan ș.a.

Dintre asociațiile întîmplătoare extraoculare trebuie avute în vedere unele boli metabolice și endocrine.

Interesantă ni se pare concepția (S. R. Mucinic și colab., 128), potrivit

căreia miopia este o boală generală, s-ar putea afirma chiar sistemică, atestată de interesarea generală a țesutului conjunctiv, apropiindu-se astfel de bolile de colagen. În acest sens pledează observația că miopia este asociată adesea cu hipotensiunea arterială și scăderea metabolismului bazal, evidențiată de rezultate terapeutice mai bune atunci cînd se asociază, planului de recuperare, și un tratament tonic roborant și de stimulare a reactivității organismului.

Etiopatogeneza miopiei a fost și este încă discutată. În acestă problemă concepțiile privitoare la etiopatogeneză se pot împărți în două mari grupe: unele după care factorii genetici sînt plasați pe prim plan, iar altele în care rolul factorilor de mediu extern ar fi primordial. Problema nu prezintă numai un interes teoretic, ci are o mare importanță practică, orientînd spre prevenirea miopiei prin consultul genetic. Ereditatea miopiei este dovedită de numeroase observații clinice și cercetări științifice, începînd cu Steiger (1913), Vogt (1924) citați de P. Cernea, 1973, (44).

Se acordă însă deosebită importanță și factorilor peristatici care pot determina miopii „secundare" sau „complicate" prin variate procese inflamatorii, prin deformații anatomice ale cavității orbitare, deformări ale globului ocular ca urmare a acțiunii mușchilor oculari, creșterea presiunii intraoculare, tulburări metabolice (mai ales minerale) și vitaminice, tulburări endocrine (tiroidiene, suprarenale sau hipofizare etc.). Concluzionînd, se poate spune că pe un teren particular, cu predispoziție ereditară (cu tip de transmitere dominant autosomal, sau de alt tip) se suprapun factori nefavorabili din mediul extern. Astfel, s-a observat că populațiile care au dus de secole o viață citadină (cu locuințe strîmte, străzi înguste și activități meșteșugărești-artizanale, care solicitau intens vederea de aproape) au prezentat și prezintă, mai ales în epoca noastră, mai frecvent tulburări de refracție — în special miopie — decît populațiile sau grupurile sociale care trăiesc și muncesc în spații largi (260). Mai recent se insistă asupra rolului regimului alimentar în apariția miopiei în sensul că aceasta ar apare la persoane ce se alimentează în exces cu albumine, zahăr, calciu și, în schimb, le lipsește cromul din alimentația zilnică.

Diagnosticul clinic de miopie se stabilește din anamneză și din examenul obiectiv al deficientului; se confirmă și se cuantifică deficitul prin examinări oftalmologice adecvate. În unele cazuri, sînt necesare explorări de înaltă specialitate.

Diagnosticul final trebuie să cuprindă forma clinică de miopie, eventualele asociații patogenetice sau întîmplătoare, elemente de etiopatogeneză, menționarea complicațiilor existente la cazul dat, și precizarea deficitului funcțional vizual înainte și după corecție; se menționează obligatoriu, dacă corecția este sau nu eficientă.

Pentru diagnosticul precoce, deci în timpul cel mai util terapeutic, sînt necesare examinări periodice în colectivitățile de copii.

Complicațiile miopiei. Miopia simplă prin ea însăși nu se însoțește de complicații. În rare cazuri, ea evoluează realizînd scăderi accentuate ale AV. Miopia gravă sau malignă este evolutivă. Adesea sub acțiunea unor factori inflamatori, infecțioși sau metabolici generali apar complicații care mai des interesează polul posterior al globului ocular (cea mai de temut este dezlipirea de retină) și cristalinul, care-și alterează transparența realizînd cataracta nucleară, subcapsulară posterioară sau coronară ori se deplasează din loja sa (luxații de cristalin). Mai pot apare opacități vitreene, corneene, iridociclite sau glaucom, acesta din urmă mai frecvent decît la emetropi.

Complicațiile duc la scăderea AV, a CV și a celorlalți parametri funcționali vizuali.

După P. Cernea (44), 7,6% dintre bolnavii cu miopie forte fac hemoragii corioretiniene, determinate de leziuni degenerative și prin atrofia vaselor coroidiene în a IV-a sau a V-a decadă a vieții; ele mai pot fi declanșate de factori externi toxici sau infecțioși. Prezența complicațiilor denotă un prognostic rezervat al funcției vizuale și „quo ad sanationem".

Deficiența funcțională la miopi. Ochiul miop întrebuințează mai puțin acomodația decît ochiul emetrop, cu atît mai puțin cu cît miopia este mai mare. De la 4 D în sus, ochiul miop nu mai utilizează acomodația pentru distanța de 25 cm, distanța obișnuită a lucrului de aproape (scris, citit etc.). Din acest motiv, la miopi mușchiul ciliar este mai puțin dezvoltat (201).

AV este cu atît mai scăzută cu cît miopia este mai mare (aceasta în condiții naturale, fără corecție). În această situație miopul are vederea clară numai în privirea de aproape. La vîrstă mai înaintată, AV se ameliorează datorită reducerii fiziologice a diametrului pupilei și ușoarei hipermetropii, compensînd astfel, în parte, miopia ochiului respectiv.

Miopul acuză miodezopsii — senzația vizuală de muște volante — datorată alterărilor de structură ale corpului vitros; mai prezintă reduceri ale CV și hemeralopie (mai ales în miopiile grave, progresive), insuficiență de convergență, oboseală la efortul vizual (la privirea obiectelor de departe), cefalee frontală, oculalgii vagi, lăcrimare; fenomene care cedează total sau parțial la închiderea ochilor (201).

Determinarea gradului de miopie se efectuează prin metode subiective (cu ajutorul lentilelor concave și prin determinarea punctului „R" (REMOTUM) al ochiului; obligatorii sînt metodele obiective de investigație: skiascopia, oftalmoscopia, refractometria și biometria oculară.

Evoluția și prognosticul miopiei. Miopiile se accentuează în

timp, dar gradul evolutivității lor și ca atare prognosticul, este diferențiat în funcție de forma etiopatogenetică de miopie.

Miopia congenitală este, după Curtin (55), staționară, are prin urmare un prognostic bun. După N. Zolog (260), aproximativ 50% din miopiile din acest grup sînt progresive, deci au un prognostic rezervat.

Miopia simplă este în general progresivă, are deci un prognostic rezervat, dar nu depășește 7—8 D.

Miopia malignă (miopia magna) atinge de obicei maximumul dioptric între 15 și 25 ani, putînd ajunge la valori mari, chiar 20—30 D; are deci un prognostic rezervat, uneori sumbru.

Apariția complicațiilor agravează evoluția și întunecă prognosticul. În general, miopiile evoluează diferit, avînd perioade de creștere lentă și de exacerbări. Urmărirea dinamicii deteriorării vizuale, elastotonometria, determinarea petei oarbe și a presiunii oculare, depistarea precoce a complicațiilor oculare, sînt elemente pe baza cărora se poate prevedea ritmul evolutivității și se poate formula un prognostic individualizat, cel care de fapt contează în activitatea practică.

Miopia poate fi influențată negativ de unele afecțiuni oculare: traumatisme, uveite, sau de boli generale (tulburările hidroelectrolitice și diabetul zaharat). Graviditatea poate influența negativ miopia patologică, agravînd leziunile corioretiniene prin tulburări hemodinamice care o pot însoți.

Miopia tranzitorie are prognostic bun.

Profilaxia miopiei. În lipsa cunoașterii etiopatogenezei sale, profilaxia miopiei nu se poate face prin mijloace științifice riguros controlate și cu eficiență precis verificabilă. Cunoscînd cele două căi prin care se produce (ereditatea și acțiunea unor factori nocivi din mediul peristatic), se preconizează: *sfatul genetic* prin care se încearcă evitarea căsătoriei a doi tineri cu forme certe de miopie ereditară; *măsuri de oftalmoergonomie* prin care se evită suprasolicitatea ochiului miop începînd din copilărie și, în continuare, pe toată durata de viață; *alimentația rațională*, potrivită miopilor, adică mai bogată în proteine animale, carotenoizi, vitamine din grupul B, suficientă în oligoelemente — mai ales crom — și cu reducerea consumului de glucide; *kinetoterapia* sub forme cît mai variate, inclusiv exercițiile pleopice — ortoptice, de convergență și altele; *asigurarea respectării igienei oculare (lucru de aproape: scris, citit)* la copii, în special la cei proveniți din familii cu miopi.

Prevenirea dezvoltării bolii și a complicațiilor sale, se face prin corectarea eficientă, în timp util, a defectului de refracție, respectarea măsurilor de oftalmoergonomie înainte amintite, aplicarea individualizată a tratamentului medicamentos local și general, precum și a celui fizioterapic și chirurgical. La noi, P. Vancea (citat de N. Zolog) aplică extractul total de ochi (ETO) pentru profilaxia complicațiilor miopiei, arătînd că, pe 270 cazuri tratate cu acest preparat, n-a observat nici o dezlipire de retină.

Consecințele miopiei asupra capacității vizuale. Miopia simplă — benignă — determină scăderea AV (în raport cu gradul ei), modifică pata lui Mariotte și periferia cîmpului vizual, fenomene corectabile în mare măsură prin lentile.

Miopia malignă interesează progresiv întreaga funcție vizuală: scade AV și CV, scade simțul luminos (tulburări în vederea nocturnă), în raport cu gradul miopiei și a corioretinopatiei existente; implică alterarea simțului culorilor, evoluează în 50% din cazuri cu hipoestezia corneei, cu modificări ERG și EOG, cu creșterea TACR și cu tulburări în sinergia acomodație-convergență.

Evaluarea capacității de muncă la bolnavii cu miopie și respectiv cu vicii de refracție se efectuează după IEMRCM București, în felul următor: bolnavii cu AV după corecție cu lentile sub 1/25 la AO au capacitatea de muncă și autoservire total pierdută și se încadrează în gradul I de invaliditate; bolnavii care au AV între 1/10 și 1/25 la AO, precum și cei cu miopii fortissime, miopii mari evolutive, chiar cu valori ale acuității vizuale mai bune de 1/10, se pot propune pentru încadrarea în gradul II de invaliditate considerîndu-se prognosticul sever; bolnavii care au AV între 1/3—1/10 la AO se încadrează temporar în gradul III de invaliditate sau mai corect se procedează la schimbarea locului de muncă cu evitarea solicitărilor vizuale.

În actul de evaluare a capacității de muncă se ține seama și de alterarea cîmpului vizual, deficiențele de acomodare, starea vitrosului, asociațiile patogenetice sau întîmplătoare, precum și de starea generală a organismului și de caracterul solicitărilor locului de muncă.

Recuperarea bolnavilor cu miopie. A. *Acțiuni medicale recuperatorii.* Fiind o boală oculară, dar cu implicarea în suferință a întregului organism, bolnavii cu miopie sînt supuși unui program complex de recuperare.

Măsuri cu caracter general: alimentație rațională, administrarea de vitamine (A, B, C), tonice, respectarea măsurilor de oftalmoergonomie, aplicate în mod deosebit pentru școlari și în producție, la locul de muncă, corectîndu-se modul în care cade lumina pe obiecte, distanța de obiectul fixat, poziția corpului în timpul activității profesionale.

Măsurile cu caracter simptomatic se referă la administrarea tratamentului medicamentos local, general și mixt.

În cazul miopiilor mari, P. Vancea (247) a propus injecții retrobulbare cu soluții, în concentrații progresive de la 1, 2, 3%, de dionină și administrarea de extrase tisulare (ETO).

Ultrasonoterapia este indicată în cele mai incipiente faze. S-au

mai administrat injecții subconjunctivale cu acid adenozintrifosforic și extrase de lob intermediar de hipofiză.

Tratamentul medicamentos general și mixt (local și general) cuprinde o serie de medicamente a căror eficiență nu este pe măsura scopului urmărit. M. David și colaboratorii (60) au rezultate bune în tratamentul miopiilor forte cu Dobesilat de calciu. Medicația generală are un efect psihic pozitiv asupra utilizării mai eficiente a resturilor de vedere.

Tratamentul optic constă în corectarea miopiei prin ochelari sau prin lentile de contact. Ochelarii se prescriu în raport cu situația concretă a fiecărui subiect, cît mai devreme, chiar și înaintea vîrstei de 3 ani, după o prealabilă, completă și minuțioasă explorare morfofuncțională oculară (și a întregului organism). În cazul miopiilor mari, cu leziuni degenerative evolutive și scăderea accentuată a AV se aplică dispozitive mai complexe: lupe, telelupe, telescoape, care realizează o mărire a imaginii.

Miopia de grad mic se corectează total; miopiile mari și cele forte vor fi subcorectate. În caz de exoforie, se prescrie o ușoară supracorecție; creșterea corecției pe etape nu trebuie să depășească două dioptrii.

Tratamentul optic trebuie să urmărească maximum de corecție (de dioptrii) pe care le suportă subiectul, altfel miopia nu se stabilizează (P. Stănescu (230)).

Corecția miopiei prin lentile de contact constituie un progres în recuperarea subiecților cu miopie. Sînt indicate la miopii mai mari de 3 D.

Miopiile unilaterale și anizometropiile miopice (anizomiopiile) beneficiază de corecția corespunzătoare în scopul obținerii vederii binoculare. Ele se pretează la corecția prin lentile de contact.

Tratamentul chirurgical al miopiei diferă după gradul ei.

a) În miopiile mici și mijlocii se poate face keratotomie radiară. Intervenția a fost inițiată de T. Sato (Japonia), care a incizat corneea și pe fața anterioară și pe cea posterioară. După urmărirea în timp (10—20 ani) a 80, din cei 281 bolnavi operați, în 1953, a constatat cheratite buloase la 60 dintre ei, motiv pentru care metoda a fost abandonată.

În 1978, simplificată (incizii exclusiv anterioare), metoda a fost adaptată și cuantificată de sovieticii S. N. Fyodorov și Darnev. Aceștia comunică rezultate foarte bune pe un număr mare (3000) de cazuri și relansează metoda, care cîștigă teren, pentru că mulți miopi (260 b.) obțin vedere normală fără corecție. Pe parcurs, tehnica s-a perfecționat, cu ajutorul bisturielor laser dirijate de computer, realizate de cercetătorii britanici, inciziile — ce pot fi dozate în microni — oferă o mare precizie și rapiditate în execuție.

La noi, M. Pop, a obținut, prin această metodă, scăderea miopiei în medie cu 5,5 D, la 44 bolnavi (185).

Autorii americani (citați de 203 a) au aplicat metoda și au făcut un studiu minuțios și sistematic (1981—85), concluzionînd că intervenția poate fi efectuată în miopii între 1—8 D, în situații profesionale ce necesită vedere bună și nu permit corecția (de exemplu, sport); cînd miopia este stabilă, vîrsta peste 18 ani, indemni de patologie oculară ori a anexelor, cu date precise asupra grosimii corneei (prin ecografie optică, pahimetria o consideră insuficientă) și calcul precis al numărului, lungimii și profunzimii inciziilor.

b) În miopiile mari și forte se efectuează: *extracția* cristalinului — chiar transparent (op. Fukala) —, cu mai puține complicații prin tehnicile actuale, perfecționate; *scleroplastia* posterioară (întărirea polului posterior prin mușchi, fascia lata sau scleră; prin aceasta se stopează miopia și se previn complicații grave (dezlipirea de retină).

Clinica oftalmologică din Timișoara are o experiență vastă în tratamentul miopiilor prin scleroplastii (260 a); la fel, Spitalul Militar București a obținut rezultate bune.

Epikeratoplastia Kaufman constă în suturarea pe fața anterioară a corneei dezepitelizate a unei lentile din cornee de cadavru sau din colagen placentar. Lentila trebuie să fie cu atît mai plată cu cît gradul miopiei e mai mare. Avantajele intervenției: este extraoculară și reversibilă, vindecarea este rapidă (6 săpt.) față de keratomileusis Barraquer (un an).

B. *Acțiuni recuperatorii vocațional profesionale.* Plecînd de la faptul cunoscut, că miopia începe la vîrsta copilăriei, se subliniază că o importantă latură a recuperării acestor handicapați este justa lor orientare și selecție profesională.

Se efectuează orientarea profesională (OP) către profesiuni compatibile cu situația oculară, de prezent și de perspectivă, a purtătorului miopiei, evitîndu-se agravarea miopiei existente. Observațiile longitudinale, efectuate de-a lungul a zeci de ani, au dovedit că oamenii muncii cu activități predominant psihice își păstrează o mai bună AV decît cei ce efectuează activități predominant fizice, de unde concluzia practică a evitării orientării către profesiuni care impun eforturi fizice mari. Mai trebuie să se țină seama că însuși purtatul ochelarilor îngreunează accesul către unele profesiuni prin simpla prezență a acestora (medii cu variații cald-rece, vapori etc.).

Se încearcă să se evalueze cît mai precis prognosticul vizual sub toate aspectele. Se ține seama că unii copii pot prezenta o *miopie tranzitorie*, spastică, cu AV ce poate varia în limite foarte largi 4/5 pînă la 1/5, în funcție de gradul de oboseală al acestora. Observațiile clinice în timp au evidențiat faptul că miopia

acestor copii crește, astfel încît nu este bine ca ei să fie orientați către profesiuni care solicită capacități vizuale integrale (247, 92).

Copiii și tinerii cu miopii ușoare, cu retina de aspect normal, cu corecție optică bună, trebuie orientați spre o activitate care se efectuează cu obiectul aproape de globii oculari, deoarece ei fiind avantajați de miopie pot face lucrări de mare precizie (P. Vancea, 247), de exemplu: ceasornicărie, lucrări de tip artizanal, mecanică fină etc.

Tinerii cu miopie mică, staționară, sînt potriviți pentru profesiuni ce solicită precizia mișcărilor, care se execută privind de aproape: bijutier, șlefuitor de pietre prețioase, tipograf, desenator, ceasornicar, brodeză etc. (după N. Zolog, 260).

Miopii de grad mijlociu, chiar dacă prin corecție au o vedere de aproape și la distanță bună, nu trebuie orientați către profesiuni care cer o fixație de durată a vederii, la lucrări de aproape, deoarece există pericolul de a li se agrava miopia (247).

Miopii de grad mare trebuie să fie orientați către profesiuni ce nu solicită efort vizual (deoarece acesta le-ar putea agrava deficiența) și care nu presupun traumatisme oculare (care ar putea determina complicații cristaliniene și corioretiniene). Deoarece acești copii și tineri sînt, de regulă, „mari cititori" trebuie orientați către profesiuni ce solicită activitate predominant intelectuală (P. Vancea, 247).

Următoarele profesiuni se consideră potrivite pentru miopi (N. Zolog, 260, ș.a.): *pentru bărbați:* comisioner, infirmier, agent de asigurări, casier, încasator, acordeur de piane, crescător de păsări, vînzător, împletitor de fire metalice, hotelier, lucrător în fabricile de săpun și lumînări, lucrători în fabrici de piele, portari, telefoniști, lucrători pentru montarea butoaielor, pentru fabricarea periilor, coșurilor, cofetari, reparatori de încălțăminte, tapițerie, muncitori la fabricarea țigaretelor, asistent veterinar etc.;

Pentru femei: confecționarea florilor artificiale, lăptăreasă, îngrijitoare în școli speciale și cantine, telefoniste, lucrătoare în fabricarea săpunului și a lumînărilor, sortat-ambalat, lucrătoare pentru fabricarea somierelor, polisaj, fabricarea cutiilor, plicurilor, periilor, magazioneră, papetăreasă, vînzătoare, tapiseră etc.

C. *Acțiunile sociale recuperatorii* cuprind totalitatea măsurilor ce urmăresc încadrarea deficientului într-un loc în muncă potrivit și menținerea acelui loc de muncă în condițiile unei productivități corespunzătoare. Aici se cuprind acțiuni asupra locului de muncă în sensul îndeplinirii măsurilor de oftalmoergonomie și în rezolvarea altor probleme socioprofesionale și economice ale handicapatului care vin să completeze procesul de desăvîrșire a recuperării. Astfel, un efect favorabil asupra procesului de recuperare îl are locuința handicapatului, raporturile dintre membrii familiei, încadrarea sau nu în activitate a acestora, drumul de la domiciliu

— loc de muncă, mijloacele de transport. Cînd este necesar și posibil, este bine ca deficientul să fie ajutat să-și rezolve eventualele probleme în sensul dorit de el: schimbarea locuinței, schimbarea — la nevoie — a locului de muncă.

Următoarele măsuri de igienă școlară și generală sînt necesare pentru prevenirea instalării sau a progresării miopiei în cazul cînd aceasta s-a instalat (A. Rosin, 206): cărțile, caietele, obiectele cu care lucrează elevii să fie ținute ușor oblic, pentru a se obține o poziție corespunzătoare a corpului în timpul activității; literele cărților trebuie să fie destul de mari și bine imprimate, iar distanțele dintre litere de cel puțin o jumătate de mm; lumina să se reflecte pe cîmpul de lucru, să nu cadă direct pe ochii operatorului; să se acorde întreruperi mai dese ale muncii de aproape; să nu se lucreze la distanțe mai mici de 25—30 cm de caiet, carte etc. corecția trebuie să fie permanentă, iar controlul eficienței corecției să se facă periodic; să se evite eforturile fizice mari (elevii cu miopii mari sînt scutiți de gimnastică).

Pentru a evita dezvoltarea miopiei, un grup de oftalmologi americani recomandă (265) ca textul să fie întrerupt din loc în loc de vignete și ilustrații colorate, cel puțin una pe fiecare pagină.

I.6.2. Hipermetropia

Este definită ca tulburarea refracției oculare în care focarul razelor paralele ce vin de la infinit se formează îndărătul retinei, astfel încît, pentru a putea fi văzut clar, obiectul privit trebuie să fie îndepărtat de ochi. Ea se datorește faptului că axul antero-posterior al globilor oculari e mai scurt (fiecare mm de scurtare creează circa trei dioptrii de hipermetropie) sau unei diminuări a puterii de refracție a dioptrului ocular.

Hipermetropia (H) poate fi: *axială* datorată existenței axului antero-posterior ocular mai scurt; *de curbură* datorată aplatizării suprafețelor refringente a dioptrului ocular (mai ales la cornee — mărirea cu 1 mm a razei ei de curbură provoacă o hipermetropie de șase dioptrii —); *facultativă,* corectabilă printr-un efort de acomodație; *latentă* care este mascată de acomodație; *manifestă* care nu poate fi corectată prin acomodație; *totală,* hipermetropia manifestă și cea latentă considerate împreună.

În funcție de gradul lor, H sînt *mici* — cele mai multe (65%), de 1—2 dioptrii, *mijlocii* (20%), de 3—4 dioptrii și *mari* (15%) de 5—6 dioptrii (201).

Deficitul vizual în H. AV rămîne în limite fiziologice la cei cu H mici, fie prin acomodație (la tineri), fie prin lentile convexe (la

cei care nu mai acomodează). Pe măsură ce H este mai mare, AV e mai scăzută, chiar și după corecție.

În caz de anisometropie, ochiul cel mai hipermetrop are AV mai scăzută; adesea el este ambliop; mulți dintre acești copii devin strabici.

La adulți, H este staționară, în schimb, amplitudinea de acomodație scade cu vîrsta, ceea ce impune creșterea progresivă a corecției.

Prognostic. Spre deosebire de miopii, hipermetropiile nu ating grade mari și nu progresează cu vîrsta, dar ele creează purtătorilor lor, începînd din fragedă copilărie, o serie de mari probleme, pe care încercăm să le subliniem în cele ce urmează.

După cum am mai menționat, scopul lucrării de față este de a depista cît mai precoce inferiorițățile vizuale, de a aplica toate mijloacele recuperatorii de care dispunem (optice, medicale, chirurgicale, kinetice etc.), pentru a obține o vedere cît mai bună și confort vizual, condiție esențială a eficienței muncii în epoca contemporană predominant intelectuală și marcat vizuală. Trebuie să tindem spre armonizarea optimă a raportului $\frac{\text{cap. vizuală}}{\text{solicitare optică}}$ pentru că numai astfel munca devine eficientă, atractivă și oferă satisfacții specific umane.

Prezentarea în fața CEMRCM se face în final și inevitabil, numai în cazul persoanelor cu handicap vizual mare, nerecuperabil, pe o durată lungă de timp sau definitiv, și în cazurile în care brusc suferința oculară a întrerupt posibilitatea de a-și continua profesiunea.

În cadrul recuperării eficiente cu menținerea în activitate, un loc aparte îl ocupă hipermetropiile și unele astigmatisme.

Hipermetropii și astigmații (mici), printr-un efort de acomodare ciliară reușesc să obțină, la examenul făcut de noi, o AV bună, adesea peste normal. Deficitul de refracție și-l compensează o perioadă de timp printr-un efort acomodativ (pentru departe și aproape), ceea ce, în final, conduce la oboseala mușchiului ciliar, astenopie acomodativă și randament scăzut.

Trebuie reținut faptul că majoritatea copiilor se nasc hipermetropi, paralel cu creșterea, H. lor scade, ochiul devenind emetrop; ritmul dispariției ei diferă după individ și mulți rămîn cu H. mici (de 1—2 D.) pe care, necorectate, le suportă toată viața, fiind siliți la un efort acomodativ permanent.

Dintre lucrările apărute la noi, privind recuperarea la hipermetropi, cea mai largă și clar expusă este cea a M. Carapancea, intitulată „Handicap visuo-neuro-psychique des hipermétropes décompensés, exerçant des professions visuelles et leur récupération", apărută în Revue Roumaine de Physiologie, Tome 10, 1973, Nr. 2, p. 119—129, pe care o recomandăm celor interesați.

M. Carapancea, bazat pe observații clinice, grupează simptomatologia H. necorectate și decompensate în 3 categorii de simptome:

1. Vegetative, pe primul loc digestive: indigestie acută postprandială, grețuri, vărsături; pe de altă parte bolnavii digestivi cu gastrite, ulcere, colite și hipermetropi își ameliorează simptomatologia digestivă după corectarea H. Mai pot apare tulburări respiratorii și de ritm cardiac.

2. Simptome vizuale: imagini estompate, oboseală vizuală mai ales la obiecte în mișcare (TV, cinematograf, clasă, amfiteatre, străzi aglomerate), tulburări în aprecierea dimensiunilor și localizarea în spațiu, lăcrimare, conjunctivite, blefarospasm, iar la vîrste mai înaintate, cataracte.

3. Tulburări neuropsihice: cefalee, amețeli, migrene după efort vizual, astenie, neîncredere, anxietate, claustrofobie, agorafobie vizuală. Toate aceste simptome, autorul le grupează în sindromul de *Nevroză hipermetropică* generatoare de handicap visuo-neuro-psihic. Acestora le descrie un facies tipic: sprîncene coborîte, pliu tegumentar vertical intersprîncenos, față crispată, privire concentrată, mioză, care dă aspect „sever" privirii, uneori blefarospasm.

Interesantă este constatarea pe care o face împreună cu Dr. Grigore Gavrilescu la un lot de 1477 „lucrători vizuali", cuprinzînd compozitori, tipografi, desenatori, croitori, țesători și funcționari, unde găsesc H., cu sau fără presbiopie, la 96,57% din care 31,14% prezentau H cu „aspect dramatic", fiind obligați la întreruperea frecventă a activității. La 207 eleve (între 9 și 18 ani) au constatat H în procent de 71%.

Urmărind în timp purtătorii hipermetropiei, ne/ori insuficient corectată, M. Carapancea precizează în 1977, aspectele psihofiziologice ale prevenirii accidentelor de muncă determinate de dereglările acomodative hipermetropice, pentru care, în 1978, i s-a decernat „Placheta de Aur pentru Devotament Social" a Statului Belgian, unde s-a obținut mărirea randamentului muncii și reducerea oboselii vizuale la muncitorii cărora li s-au aplicat măsurile preconizate de el.

La vîrstă mai avansată, H. favorizează apariția cataractei metabolice (M. Carapancea).

Pentru evitarea fenomenelor de suprasolicitare și creșterea randamentului vizual la hipermetropi se indică următoarele:

1. Depistarea precoce a semnelor de oboseală oculară. În recuperarea indivizilor cu H. sînt implicați toți cei care răspund de buna dezvoltare psihosomatică a copiilor de la vîrsta preșcolară pînă la obținerea unei profesiuni calificate.

Ori de cîte ori cei din anturajul copiilor-elevi de la domiciliu, din școli, internate, cămine, observă, la aceștia, oboseală după ore de citit, mai ales la sfîrșitul zilei de lucru, cefalee, amețeli, astenie, se solicită un consult oftalmologic. Fișa medicală a fiecărui elev trebuie să conțină date despre starea sa fizică, psihică și oculară.

2. Sarcinile oftalmologului (oftalmopediatrului) sînt: determinarea obiectivă a refracției oculare după cicloplegie, cu atropină, minimum 5—6 zile (se poate efectua la grupe de elevi în perioadele de

vacanță); ținerea evidenței ametropilor; corecția optică și tratament general la nevoie; urmărirea în timp a situației oculare.

3. Celorlalte cadre din echipa de recuperare le revine sarcina de a efectua orientarea profesională corespunzătoare capacității vizuale și de perspectivă;

Medicii întreprinderilor cu profil vizual (enumerăm doar cîteva: țesătorii, tricotaje, bijuterii, ceasornicării, școli, universități, institute de proiectare, ateliere mecanice de precizie, de gravură etc.), trebuie să cunoască starea vizuală a asistaților și să se preocupe de ergonomizarea locului de muncă.

Hipermetropii trebuie să solicite consult oftalmologic în caz că prezintă simptome de oboseală vizuală, să utilizeze corecția prescrisă și să respecte indicațiile medicului oftalmolog; să se prezinte periodic la control ocular, să-și asigure starea corespunzătoare de sănătate prin respectarea igienei, alimentației, muncii și odihnei raționale.

Presbiopia se instalează mai precoce la H și devine supărătoare, de aceea se impune corecția ei mai timpuriu decît la emetrop (la 45 ani). Corecția optimă a presbiopiei e cu VARILUX (lentile cu focar progresiv continuu), care permit explorarea spațiului fără dificultate din orice unghi vizual.

Un element de prognostic particular îl constituie hipermetropia din afakia operatorie, care este mare, depășind 10 D și, în plus, ochiul fiind complet lipsit de acomodare, se impune corecție dublă pentru departe și pentru aproape, cînd subiectul prestează activitate ce necesită acomodare.

Aplicarea lentilelor de contact a ameliorat mult prognosticul vizual și de muncă la acești deficienți (L. Bruens, 29), dar mai ales implantul de cristalin; (a se vedea subcapitolul *Afachia*).

Evaluarea capacității de muncă se face după principiile enunțate, cu mențiunea specială că profesiunea trebuie să corespundă capacității vizuale a subiectului.

Mijloacele medicale recuperatorii. Tratamentul general constă în respectarea regulilor de viață rațională și a principiilor de oftalmoergonomie.

Tratamentul simptomatic constă în aplicarea de lentile convexe pentru corectarea astenopiei acomodative, a presbiopiei și ameliorarea vederii la distanță. Gradul de hipermetropie se evaluează la tineri pînă la 20 ani, după prealabila paralizie a acomodației prin atropină (cicloplegie).

Acomodarea de aproape este un fenomen muscular reflex. Punctul de plecare îl reprezintă cercurile de difuziune retiniene (imaginea obiectului situat aproape se formează înapoia retinei); calea aferentă e cea optică pînă în centrul nucleului perechii a treia, de aici prin oculomotorul comun, care reprezintă calea eferentă, trecînd prin ganglionul și nervii ciliari, impulsul ajunge la mușchiul ciliar. Viteza acomodării se poate măsura; este necesară

o jumătate de secundă pentru a se trece de la vederea la distanță la o vedere clară de aproape (212).

Valoarea (amplitudinea) acomodației se măsoară în dioptrii; acomodația e mai puțin sau deloc solicitată la miopi, fiziologic solicitată la emetropi și foarte solicitată la hipermetropi (pentru distanță și mai intens pentru aproape). La aceștia, după muncă prelungită de aproape, pot apare simptome de oboseală a acomodației, sistematizate de M. Carapancea și expuse anterior, la acestea adăugăm deviația strabică (de obicei convergentă) de diferite grade. Corectarea cu lentile convexe adaptate cazului dat, suprimă acuzele.

Corecția astenopiei acomodative se face anual, deoarece H descrește la copii și necesită scăderea dioptriilor. La adulți însă devine progresiv manifestă, se decompensează cu vîrsta, ceea ce impune creșterea dioptriilor lentilelor corectoare pentru munca de aproape (scris, citit ș.a.).

Hipermetropia mică și mijlocie se corectează cît mai aproape de valoarea totală. Subiecții tineri cu hipermetropie forte se subcorectează.

Corecția presbiopiei se face în funcție de fiecare situație în mod concret.

Acțiuni vocațional-profesionale recuperatorii. Hipermetropii au, în general, o vedere de aproape mai puțin bună ca la distanță, de aceea ei sînt nevoiți să-și suprasolicite în mod compensator capacitatea de acomodație. Din acest motiv aceștia nu trebuie orientați către profesiuni și locuri de muncă ce suprasolicită vederea (în special acomodarea pentru aproape). Fenomenul de astenopie acomodativă se accentuează paralel cu înaintarea în vîrstă a subiectului cu hipermetropie. În general, după vîrsta de 40 de ani, H manifestă, fiind egală cu hipermetropia totală, se prescriu două perechi de ochelari, una pentru distanță și alta pentru aproape, subiectul respectiv reușind, în acest fel, să-și păstreze statutul profesional cîștigat.

Problemele socioprofesionale ale acestor deficienți sînt în general mai ușor de rezolvat, decît ale celor cu miopie.

I.6.3. Astigmatismul

Astigmatismul (A) este definit ca un viciu de refracție, în care razele paralele care vin de la infinit nu se reunesc într-un singur punct, ci într-o serie de puncte, fiecare meridian al mediilor optice avînd punctul sau focarul său propriu.

În funcție de gradul refracției diferitelor medii optice, se descrie A. simplu, compus, mixt, hipermetropic, miopic, conform sau contrar regulei, corneean, cristalinian, dinamic, fiziologic, regulat ori neregulat.

Frecvența. În școli, aproximativ 10—20% dintre elevi sînt astigmați. Cele mai frecvente sînt astigmatismele mici, de la 0,25 la 1 D; A. mari se întîlnesc mai rar.

Determinarea felului și gradului A necesită o serie de tehnici de specialitate; în acest scop se folosește astigmometrul lui Javal și refractometrul; skiaskopia determină astigmatismul total, dar nu surprinde totdeauna pe cel de grade mici. Oftalmometria, mai precis cheratometria (Javal) măsoară curbura feței anterioare a corneei. Datele obținute, cînd astigmatismul are valoare de 1 pînă la 4 D, sînt valabile; cînd însă ametropia (miopia ori hipermetropia) atinge valori mari, ele trebuie corectate utilizînd tabla lui Neumüller.

Etiopatogeneza A nu este suficient elucidată. Nu se cunoaște exact cauza cea mai frecventă care determină accentuarea inegală a curburii corneei. A poate apare și după intervențiile pentru cataractă, fără să se poată face o corelație între felul inciziei și suturii plăgii operatorii și frecvența ori gradul astigmatismului postoperator (Rodica Pop și colab. (188) și autorii francezi, citați de M. Olteanu (145). Cînd A. depășește 2 D și nu e corectat, el determină oboseală vizuală și cefalee, de aceea îngreunează efectuarea de activități care solicită vedere precisă și efort vizual prelungit de aproape. De aceste date trebuie să se țină seama în O.P. a tinerilor astigmați.

Deficiența funcțională în A se referă la AV, dar mai ales la tulburarea capacității de acomodare. Ochiul astigmat, avînd focare principale lineare și anormal plasate, face efort de acomodare în scopul de a-și aduce focarul pe retină, ceea ce determină oboseală oculară. În plus, într-un număr de cazuri, acomodarea este asimetrică la cei doi ochi (201).

Acțiuni medicale recuperatorii. Primul loc îl ocupă *corecția astigmatismului* cu lentile cilindrice orientate cu axa perpendiculară pe meridianul astigmat. Pentru corecția ametropiei asociate se adaugă și o lentilă sferică.

În astigmatism, tratamentul medicamentos este ineficient. În cel de grad mare, s-a recurs și la intervenții chirurgicale: keratotomie radiară, keratoplastie refractivă, epikeratoplastie.

Eficientă e corecția optică, care trebuie să fie totală, precoce și permanentă. La marii astigmați depistați la vîrstă adultă, adesea apare necesitatea prescrierii lentilei cilindrice cu valoare subtotală. Prescripția unei corecții cilindrice, mai ales în A. oblice, impune insistența medicului și colaborarea cu bolnavul, metoda subiectivă avînd o mare pondere în definitivarea corecției.

Adesea corecția este mai bună prin aplicarea lentilelor de contact (în astigmatisme mari).

Orientarea profesională a astigmaților. Din cauza tulburărilor de acomodare, se contraindică orientarea profesională a tinerilor astigmați către profesii care reclamă precizie și eforturi oculare prelungite, mai ales de aproape. Nici purtarea lentilelor cilindrice nu re-

dresează în toate cazurile situația, deoarece cea mai mică schimbare a poziției sale (determinată și de schimbarea poziției capului) modifică AV prin deformarea imaginilor retiniene. În cazurile în care astigmatismul depășește 2—3 dioptrii, se contraindică activitatea în locuri de muncă în care este necesară privirea alternativă la diferite distanțe sau urmărirea unor piese în mișcare (158). În aceste cazuri, cînd sînt semne persistente de oboseală, se indică schimbarea locului de muncă.

Măsurile sociale recuperatorii sînt similare cu ale hipermetropilor.

1.6.4. Anizometropia

Anizometropia este definită ca situația creată prin existența unei diferențe de refracție între cei doi ochi, din care unul poate fi emetrop și celălalt ametrop (cu tulburări de refracție) sau ambii sînt ametropi de grade sau sensuri diferite (ceea ce duce la corecții ineficiente și deci la deficit vizual de diferite grade).

Cauza anizometropiei este dezvoltarea unilaterală sau bilaterală a unui viciu de refracție, ca urmare a transmiterii ereditare a unor componente optice diferite la cei doi ochi.

Deficiența vizuală, creată de anizometropie, poate fi mică sau de grade mari.

Capacitatea vizuală a acestor deficienți este în funcție de posibilitățile de corecție și de toleranța acestei corecții.

Problemele care le ridică evaluarea și recuperarea capacității de muncă a acestor handicapați sînt în funcție de deficiența oculară existentă și de posibilitățile de reducere a acesteia. Ele se rezolvă după modul expus la celelalte tulburări de refracție.

Ametropiile trebuie depistate la copii, începînd de la vîrsta preșcolară, pentru că ele sînt elementul de prim ordin care perturbă consolidarea vederii binoculare și contribuie la apariția ambliopiilor și a strabismelor.

Numărul copiilor ce necesită corecție optică crește cu vîrsta: la 6 ani 9% din elevi poartă ochelari; la 11 ani 16%, la 16 ani 23%, iar la 18 ani 26%. Constatarea este făcută în 1980 de Caspar M. Verniolet (33). Supravegherea sistematică a stării vizuale a copiilor și a adolescenților este o necesitate.

Corecția oricărui defect de refracție trebuie să respecte următoarele reguli: lentila să amelioreze acuitatea vizuală (excepție situația de penalizare în ambliopii strabice); să se stabilească corecția subiectivă care trebuie să corespundă ametropiei constatate la examenul obiectiv, altfel ea obligă ochiul la efort, disconfort și chiar intoleranță; să ia în considerare: vîrsta, situația vederii binoculare,

corecțiile anterioare, profesia și psihologia bolnavului; să se facă controlul execuției optice și verificarea de către medicul de specialitate a eficienței sale.

M. Carapancea (34) insistă, pe bună dreptate, pentru utilizarea ochelarilor în funcție de starea ochiului și a organismului în ansamblul său și ca aceștia să fie schimbați în funcție de schimbările ce se produc în organism. Ochelari potriviți sînt numai aceia care sînt prescriși în stare de sănătate perfectă a ochiului și a organismului și sînt valabili numai în starea de sănătate în care au fost prescriși. Ei trebuie schimbați odată cu schimbarea stării de sănătate a purtătorilor lor. Necesitatea schimbării frecvente a ochelarilor indică o stare patologică, care trebuie să fie depistată și tratată în consecință.

Cînd prin corecția clasică nu se obține o acuitate suficient ameliorată, în unele cazuri, se poate recurge la sisteme optice de mărire a imaginii retiniene. Puterea de mărire a acestora (poate fi calculată după o formulă matematică) se exprimă în x (nr. de ori); se poate considera egală cu 1/4 din valoarea lor dioptrică. O lupă de 8 dioptrii mărește imaginea retiniană de două ori; lupele au dezavantajul că limitează cîmpul vizual și obligă apropierea ochiului de obiectul fixat.

Principalele sisteme măritoare sînt: lupele, utilizabile la acuități peste 1/5 și mai ales în alterarea transparenței mediilor; sistemele telescopice (asociație lupă + lunetă) pot fi utilizate și la acuități sub 1/5, sînt utile în leziuni retiniene; nu obligă la apropierea de obiecte, sînt însă mai grele și mai scumpe decît lupele.

Lentilele de contact se aplică „în contact direct cu corneea" (212). Ele se indică în ametropiile cu valori de peste 3 dioptrii. Sînt meniscuri sub două variante: corneene, care au circa 8 mm diametru, pentru a nu irita limbul; zona lor optică, centrală, e de 6 mm, acestea sînt mai bine tolerate; a doua variantă e reprezentată de lentilele de contact sclerale care au diametrul mai mare, astfel încît lentila să depășească limbul.

Lentila corneeană are fața anterioară cu putere optică, deci de diferite valori, în funcție de ametropia ce trebuie corectată; fața posterioară a lentilei care vine în contact cu corneea, de care o separă doar un film lacrimal fin, se adaptează curburii corneei care, se știe, scade spre periferie. Lentila se confecționează după keratometrie prealabilă.

Lentilele sclerale au trei porțiuni: una centrală corneeană; a doua intermediară, corespunzătoare limbului, prevăzută cu orificii pentru circulația lichidului lacrimal; a treia sclerală (zona haptică).

Lentilele sclerale sînt mai costisitoare și se adaptează mai dificil, dar sînt de preferat celor corneene în anumite împrejurări: keratocon, sport nautic.

Lentilele de contact, comparativ cu cele ale ochelarilor, creează condiții optice mai bune fiind în contact cu corneea. Lentilele din ochelari sînt situate la distanță (aproximativ 1 cm de ochi); interpunîndu-se în acest spațiu atmosfera, condițiile optice nu sînt perfecte; lentila de contact se deplasează odată cu globul; nu se reduce decît foarte puțin (7° după autorii italieni) cîmpul vizual și nu apar efecte prismatice și aberațiile de sfericitate de la lentilele din ochelari; de regulă, ele nu perturbă vederea binoculară pentru că anizeiconia nu depășește 7—8%.

Între valoarea dioptrică a ochelarilor și cea a lentilelor de contact apar diferențe: în cazul miopiei, lentila de contact este mai slabă decît ochelarul, iar în cazul hipermetropiei, mai puternică decît acesta.

Trebuiesc menționate însă și unele dezavantaje pe care le au lentilele de contact: perturbă în primul rînd respirația corneei, provocînd „asfixia corneeană" motiv pentru care se impune creșterea lent progresivă a duratei de utilizare — aproximativ două ore pe săptămînă — pentru adaptare; adesea se impune scoaterea lor în timpul nopții.

J. M. Dexon (în 1963), a descris foarte amănunțit neovascularizația corneei datorită lentilelor de contact. Experimental, la iepuri și cîini, el a demonstrat că vascularizația apare dacă lentilele au fost aplicate permanent timp de trei săptămîni și ca atare indică utilizarea intermitentă a lentilelor. Edemul corneean precede neovascularizația, deci este un semn obiectiv precoce care indică suferința corneeană.

Alte complicații sînt ulcerele corneene, intoleranțele alergice și suprainfectările.

Indicațiile lentilelor de contact sînt: optice, profesionale și estetice.

Indicații optice: miopia forte, peste 10 D, în care lentila de contact creează o imagine mai mare decît cea obținută prin ochelari; afachia mai ales unilaterală, cheratoconul și anizometropiile mari.

Indicațiile profesionale cuprind sportivii (în special înotători la care lentila preferată este cea sclerală, cea corneeană putîndu-se pierde); de asemenea la actori în timpul activității profesionale sînt indicate lentilele de contact.

Indicații estetice au tinerii.

Purtătorul lentilelor de contact trebuie instruit în manevrarea, utilizarea și păstrarea lor. De copii și bătrîni sînt greu de manevrat. Se procură încă greu, se pot infecta în care caz, cele moi, devin inutilizabile.

În ultimul deceniu, pentru corectarea ametropiilor de grad mare (miopii, hipermetropii, astigmatisme), s-a recurs la intervenții chirurgicale pe cornee.

Keratoplastia refractivă reprezintă un capitol recent în chirurgia plastică a corneei. Se intervine pe cornee transparentă cu scopul de a-i modifica refracția; este indicată în marile ametropii (miopii, hipermetropii, afachii, astigmatisme) în diferite variante: *keratomileusis* — modelarea corneei prin eliminarea unei rondele din stroma sa, centrală, în miopie, periferică, în hipermetropie; *keratofakia* (practicată în afachii) constă în introducerea în stroma corneeană a unui fragment lenticular de cornee sau de material plastic; *epikeratoplastia,* implantarea în cornee a unei lentile procurată din cornee de cadavru sau din colagen uman; *termokeratoplastia* (R. Witmer) constă în aplicarea unor cauterizări la periferia corneei pentru a-i micșora curbura (în miopie), același rezultat l-a obținut S. N. Fedorov prin incizii radiare (keratotomie radiară) la periferia corneei (v. miopia); aceasta din urmă, la ora actuală, e larg răspîndită.

Toate au ca scop corectarea anomaliei dioptrului ocular pentru a-l apropia de condiția ochiului emetrop.

I.7. RECUPERAREA BOLNAVILOR CU GLAUCOM (G)

Sub denumirea de glaucom sînt cuprinse afecțiunile caracterizate prin următoarea asociere: hipertonie oculară, degradarea cîmpului vizual și alterări papilare. Glaucoamele pot fi primitive ori secundare; în ultima formă apar ca o complicație a unei afecțiuni oculare primitive (R. Etienne (67).

În formularea IEMRCM București, se vorbește de glaucom (G) cînd valoarea tensiunii intraoculare (TIO) depășește 22 mg Hg (Schiötz) sau cînd la curba tonometrică diurnă, diferența de TIO la același ochi sau între cei doi ochi, depășește valoarea de 5 mm Hg (D. Mavrodin (107).

În interiorul globului există o presiune (TIO) care influențează metabolismul lui.

Presiunea din glob este condiționată de trei factori:

Presiunea fluidelor: masa sanguină, gelul vitrean și umoarea apoasă, care are rol esențial în reglarea tonusului ocular; la rîndul ei cantitatea de umoare apoasă depinde de: debitul ciliar (normal 2,2 mm^3/min); de rezistența la scurgere a umoarei apoase prin unghiul camerian și trabecul, și de presiunea din venele episclerale în care ea se drenează în final;

Elasticitatea pereților globului, invers spus, rigiditatea lor;

Presiuni extrinseci (în special cea exercitată de mușchii oculari).

Perturbarea ori dezechilibrul dintre acești factori duc la hiper- ori hipotonie oculară.

Limitele fiziologice ale TIO se consideră a fi 16—22 mmHg (aparatul Schiötz). Sub valoare de 14 mmHg avem de-a face cu hipotonie oculară; TIO peste 22 mmHg indică glaucom.

Se folosește și o altă modalitate de exprimare prin care se arată numărul diviziunilor de pe aparatul Schiötz, raportate la greutatea utilizată: 5,5; 7,5; 10 ori 15 g.

Valori normale: 5 diviziuni — 5,5 grame.

Valori scăzute — numărul diviziunilor (numărătorul fracției) este peste 6 în cazul greutății de 5,5 g.

Valori crescute se consideră cînd numărătorul (diviziunile) este sub 4, în cazul greutății de 5,5 g.

Important este că deficitele de vedere pe care le realizează glaucomul sînt foarte des ireversibile. De aici necesitatea precizării diagnosticului și a instituirii tratamentului în timp util, precoce.

Boala glaucomatoasă în țara noastră reprezintă cea de a doua cauză de orbire, succedînd accidentelor oculare (107).

Morbiditatea prin glaucom. G. survine la cel puțin 2% din persoanele ce depășesc vîrsta de 40 ani (P. Cernea (47)). H. Saraux (212) îl găsește cu mult mai frecvent (4%).

G. congenital, între afecțiunile oculare, reprezintă 0,01—0,04% (Fontaine, 1969). Este de două ori mai frecvent la băieți decît la fete.

Studiul efectuat de I. Păcurariu și C. Marin (169) asupra dinamicii bolilor oculare ale copilăriei din deceniile III, IV și VII, în trei centre universitare (Cluj, Iași, Timișoara) și 11 orașe mai importante, arată că glaucomul infantil înregistrează, alături de alte afecțiuni grave ale copilăriei, o creștere semnificativă în deceniul VII față de deceniul III. Media pe țară a glaucomului infantil este de 0,26%. Centrul Cluj depășește această medie.

M. David și colab. (58) au constatat, de asemenea, creșterea numărului de glaucome congenitale în cazuistica Clinicii oftalmologice Colțea (1974).

G. cu unghi camerular închis reprezintă 10% din cazurile de glaucom. Apare mai des în a doua jumătate a vieții. Interesează mai mult sexul feminin și este bilateral. Ca factori favorizanți se menționează: ochiul hipermetrop, modificări de formă a corneei, reducerea camerei anterioare, cristalinul mărit, mușchi ciliari măriți etc. (67).

G. cu unghi camerular deschis, forma de glaucom cea mai des întîlnită, survine la ambele sexe cu aceeași frecvență (în jur de 2—4%). Apare mai timpuriu (în jur de 47 ani) la negri față de albi, la care apare în jurul vîrstei de 57 de ani. Ca factori favorizanți se consideră bolile vasculare, endocrine și metabolice.

Invaliditatea determinată de G. Invaliditatea, și în particular cecitatea și suferințele pe care le implică, antrenează pentru individ

și societate pierderi importante, deoarece aceasta survine la vîrsta deplinei activități. În Anglia (262), G. este cauza a 11% din totalitatea numărului de nevăzători și a 14% din numărul celor slabi văzători.

În țara noastră, dat fiind că asistența medicală este în întregime etatizată și există o evidență statistică precisă (mai ales privitor la invaliditatea prin G.), se pot calcula pierderile economice determinate de această redutabilă boală aplicînd formula OMS prezentată în volumul I.

Gravitatea și frecvența bolii au dus la încadrarea ei în dispozițiile decretului 246/1958, din țara noastră conform căruia asistența medicală, inclusiv eliberarea medicamentelor pentru tratament la domiciliu — acesta durează de foarte multe ori toată viața — este gratuită.

Pierderile economice determinate de G. Datorită faptului că G. interesează persoane în a doua jumătate a vieții, în plină capacitate profesională, pierderile cauzate de incapacitatea temporară de muncă sau de invaliditate sînt foarte mari.

Răsunetul economic, direct și indirect al acestei boli, frecvența sa mare, explorările multiple și tratamentele costisitoare pe care le impun, fac din G. o veritabilă *problemă de asistență medico-socială.*

Pierderile economice cauzate de G. sînt estimate astfel în Franța — raportate în milioane de franci pentru anul 1978 (257) —: costul direct al tratamentului se evaluează la 177,5 milioane franci (M.F.), costul invalidității se ridică la 180,6 M.F.; pierderile pentru fisc și organizațiile sociale se ridică la 62,3 M.F. Pierderile totale din salarii sînt de 111,6 M.F. Costul total al bolii s-a evaluat la 532 M.F.

Formele clinice și clinico-evolutive ale glaucomului. Criteriile pentru clasificarea formelor clinico-evolutive de G. sînt diferite. Vom folosi clasificarea utilizată de P. Cernea și Florica Constantin în monografia „Glaucomul" (47).

A. *Glaucoame congenitale:*
   a) G. congenital precoce;
   b) G. congenital tardiv.
B. *Glaucom cu unghi camerular închis cu două stadii:*
   a) stadiul reversibil;
   b) stadiul ireversibil.
C. *Glaucom cu unghi camerular deschis.*
D. *Glaucom secundar.*

A. *Glaucoamele congenitale.* Glaucomul congenital îmbracă două forme clinice: una precoce, numită și buftalmie sau hidroftalmie, și cealaltă tardivă sau glaucomul juvenil.

Glaucomul congenital precoce apare în primele șase luni sau în primii ani ai vieții. A fost descris de Ambroise Paré sub numele de buftalmie, dar era cunoscut încă din antichitate. Simptomele clinice alarmante nu apar decît atunci cînd TIO este mare sau cînd aceasta

se instalează brusc manifestîndu-se prin congestie pericheratică, opalescența corneei, lăcrimare și fotofobie, cefalee, stare generală alterată; globul ocular — inclusiv corneea — sînt de dimensiuni mai mari.

Buftalmia este hipertonia oculară secundară unor anomalii embrionare de dezvoltare a unghiului irido-cornean. Afecțiunea este genetică cu transmisie recesivă; apare cu predominanță (65%) la băieți. În 3/4 din cazuri este bilaterală. Tensiunea normală la copil e de 10—12 mm, deci la acesta o TIO de 20 mmHg indică glaucom. Tonometrizarea corectă este posibilă numai sub anestezia generală; aceasta permite și examenul oftalmoscopic. Se admite că anestezia generală determină o scădere a TIO cu 2—5 mmHg (212).

Papila optică, foarte fragilă la copiii mici, se excavează precoce. Gonioscopia constată următoarele malformații: membrană pelucidă anterioară în unghi, inserție înaltă a irisului ori țesut opac în unghi. Glaucomul congenital trebuie diagnosticat precoce; tratamentul eficient este numai chirurgical. Dacă nu se intervine la timp, globul, care ajunge de dimensiuni deseori enorme, se dezorganizează prin deplasări ale cristalinului, hemoragii intraoculare, opacifierea corneei, rupturi spontane. Glaucomul congenital e cu atît mai grav cu cît e mai precoce. Mărirea diametrului corneean nu este obligatorie de la debut; la glaucomul congenital apărut după un an, simptomul poate lipsi, ceea ce face ca anturajul copilului să nu observe boala decît în faza avansată (la 10—14 ani), cînd mijloacele terapeutice sînt, de obicei, depășite.

Fig. 17. Glaucom infantil în stadiu ultim

Glaucomul congenital se poate asocia (47) cu alte afecțiuni oculare tot genetice care-l agravează. Citățm o parte din ele: anomalia Peters (opacitate centrală bilaterală a corneei cu aderența circulară a irisului la fața posterioară a acestei zone), sindromul Axenfeld (existența unui inel translucid retrocorneean concentric cu limbul în contact cu irisul printr-o serie de pilieri ce traversează camera anterioară), sindromul Rieger (disgenezia mezodermică a irisului și corneei), sindromul Sturge-Weber-Krabbe (caracterizat prin an-

giom facial, tulburări neurologice și glaucom congenital) și neurofibromatoza Recklinghausen. În toate aceste afecțiuni se urmărește prin tonometrizări, examen funcțional și obiectiv, eventualitatea unui glaucom congenital. În cazul confirmării glaucomului, prognosticul vizual al acestor copii și tineri devine și mai grav.

Glaucomul juvenil sau glaucomul congenital tardiv apare în a doua ori a treia decadă a vieții; numai la o parte dintre ei, gonioscopia evidențiază alterări asemănătoare cu cele din glaucomul congenital precoce.

I. Păcurariu și G. Schmidt (172) au studiat 17 cazuri de glaucom juvenil. Majoritatea sînt încadrate clinic în glaucoame primare cu debut precoce; corneea e de dimensiuni normale, ceea ce face diagnosticul mai dificil și mai tardiv; alterările cîmpului vizual sînt asemănătoare celor din glaucomul cu unghi deschis.

B. *Glaucomul cu unghi camerular închis* este un glaucom primar condiționat de o anumită conformație anatomică a unghiului. Hipertonia oculară survine prin succesiunea unui dublu mecanism: blocaj pupilar secondat de blocajul trabecular creat de rădăcina irisului.

Evoluează în două stadii: *unul reversibil,* în care fenomenele de hipertensiune intraoculară apar intermitent cînd blocajul trabecular este o simplă apropiere între iris și trabecul și *stadiul definitiv,* caracterizat prin creșterea permanentă a tensiunii intraoculare proporțională cu gradul de închidere a unghiului camerular.

Semnul clinic de bază este *cefaleea supraorbitară,* de regulă unilaterală, ce survine cu deosebire după expunere la eforturi vizuale, emoții, întuneric, administrarea de midriatice ori medicamente ce conțin beladona. Cînd la durere se asociază perceperea unor cercuri colorate concentrice în jurul sursei de lumină (cercul exterior e roșu, bolnavii atenți pot confirma aceasta), simptomul devine patognomonic pentru glaucomul cu unghi camerular închis.

Fotofobia și lăcrimarea sînt fenomene locale subiective reflexe (47).

Examenul obiectiv ocular evidențiază: edem corneean moderat, tensiune intraoculară mare (30—40 mmHg). Biomicroscopia și gonioscopia clarifică forma clinică a bolii (metoda este cuprinsă în capitolul „explorări" din volumul I), examenul fundului de ochi, al cîmpului vizual; prezența tulburărilor cromatice și cele ale simțului luminos întregesc diagnosticul de glaucom.

Semiologia glaucomului cu unghi camerular închis a fost recent descrisă pe baza explorărilor actuale (studiul profunzimii camerei anterioare, măsurarea unghiului irido-corneean, studii genetice, probe de provocare, studii mecanice, angiografia fluoresceinică a irisului) de către M. Glison (77), G. Pietruschka (182) ș.a.

Ca forme clinice ale glaucomului cu unghiul închis menționăm *glaucomul acut,* ce evoluează cu fenomene clinice dramatice și valori

mari ale tensiunii intraoculare putînd depăși 80 mmHg, blocaj pupilar funcțional, midriază, scăderea vederii pînă la senzația de lumină, edem corneean, congestie pericheratică și uveală, eventual și deplasarea vitrosului.

Glaucomul acut este criza violentă a glaucomului cu unghi închis. Tabloul clinic este grav, starea generală alterată, apar grețuri, vărsături, cefalee puternică; unele forme pot simula o afecțiune acută digestivă ori hipertensiune intracraniană, motiv pentru care acești bolnavi se adresează adesea internistului sau neurologului. În aceste cazuri se impune terapie energică, condusă obligatoriu de specialist în condiții de spitalizare; dacă atacul nu cedează în primele patru zile se intervine „sub urgență". Glaucomul malign e posibil. Criza acută depășită, rar se recuperează integral acuitatea vizuală.

R. Etienne (67) a distins în cadrul glaucomului cu închiderea unghiului următoarele forme clinice:

A. Primitiv: forma clasică frecventă; formă fără blocaj pupilar cu iris plat.

B. Secundar: blocaj pupilar prin cristalin intumescent, subluxație de cristalin, glaucomul malign, glaucom prin sinechii iriene posterioare; fără blocaj pupilar: atalamia din fistule corneene, tumori ori chiste, rubeoză iriană secundară, atrofia iriană esențială.

C. *Glaucomul cu unghi deschis* (glaucom cronic simplu) e forma clinică cea mai frecventă dar și cea mai săracă în simptome la debut. Evoluează în următoarele faze: de debut (tonometrică), de stare (în care apare deficit senzorial și alterarea papilei) și faza tardivă (finală). Afecțiunea e bilaterală, dar frecvent în stadii de evoluție diferite.

Faza de debut are acuze subiective vagi: „începușări" intermitente ale vederii, oboseală vizuală după efort de aproape, hemicranii ușoare, singurul simptom obiectiv este tensiunea oculară crescută peste 22 mmHg. Ascensiunea tonometrică poate dura intermitent, uneori și 10 ani (R. Etienne, 67) pînă la apariția deficitelor vizuale caracteristice pentru faza a doua. Adesea ascensiunile tensionale fiind intermitente (193) nu sînt surprinse, motiv pentru care se impune determinarea curbei tonometrice nictemerale sau efectuarea probelor de provocare ale hipertoniei oculare (mai utilizate testul cortizonic, vasodilatatoare subconjunctival, ingestia de lichid). Depistat în această fază, glaucomul poate fi echilibrat de multe ori doar prin tratament medicamentos.

P. Cernea și colab. (51) utilizează și pneumotonometria pentru depistarea în stadii precoce a hipertoniei oculare.

În perioada de stare, hipertoniei i se adaugă alterări de cîmp, la început în zona centrală, explorabilă campimetric, manifestate prin lărgirea angioscotoamelor, apoi prin prezența scotomului Bjer-

rum și treapta inferonazală a lui Rönne; în final, cîmpul vizual se strîmtează concentric și progresiv, persistînd doar o zonă de cîmp vizual central. Paralel, se instalează escavația papilei, la început inferotemporală, apoi cuprinde toată zona temporală și, în final, ocupă întreaga papilă; papila se atrofiază progresiv, pachetul vascular este împins nazal, lama ciuruită devine vizibilă.

În stadiul terminal, după ani de evoluție, dispare și insula centrală de cîmp, vederea se pierde, instalîndu-se cecitate definitivă; poate rămîne un timp o vagă percepție de lumină în partea temporală. În stadiul final — de glaucom absolut — pot apare complicații: cheratite degenerative, hemoragii intraoculare, dureri violente care

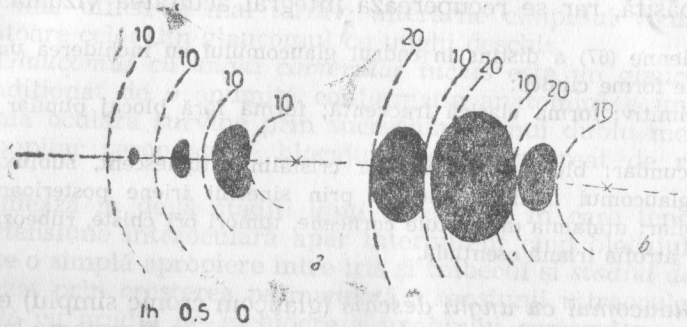

Fig. 18. Dimensiunile petei oarbe după pilocarpină și creșterea ei prin ventuză

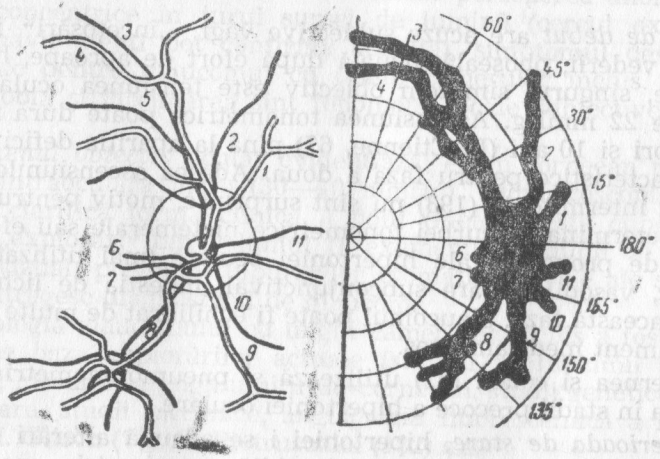

Fig. 19. Emergența vaselor papilare și angioscotoamele care pleacă de la pata oarbă

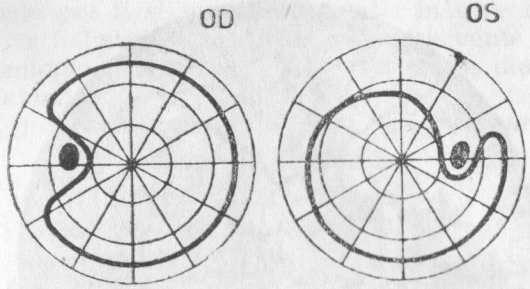

Fig. 20. Cîmp vizual reprezentînd excluderea petei oarbe în glaucom



Fig. 21. Evoluția cîmpului vizual în glaucom

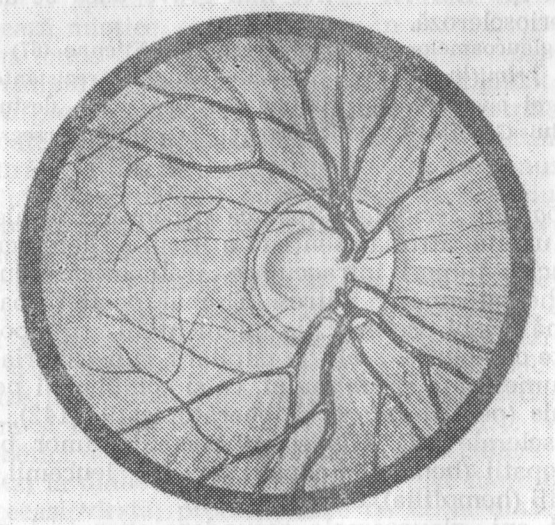

Fig. 22. Escavație fiziologică a papilei

impun terapie simptomatică pînă la enucleație (256). Din punct de vedere etiopatogenetic în glaucomul cronic simplu intervine scleroza trabeculului care împiedică drenarea umoarei apoase din glob; hipertonia creată perturbă irigația papilei nervului optic și produce

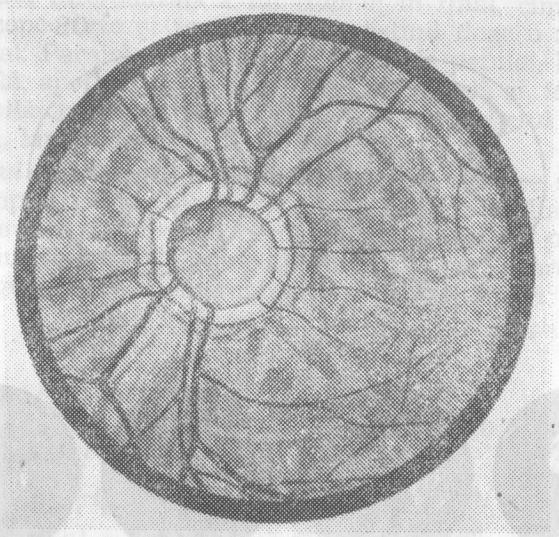

Fig. 23. Escavație glaucomatoasă a papilei nervului optic

alterări în nutriția fibrelor optice mai grave dacă se asociază unui proces de arterioscleroză.

În cadrul glaucoamelor cu unghi deschis R. Etienne (67) distinge:

Glaucomul primitiv, zis cronic simplu, datorat rezistenței ridicate la scurgerea umoarei apoase; glaucomul cu tensiune joasă, destul de frecvent întîlnit (boala lui Graeffe, pseudoglaucomul) și prin hipersecreție — formă mai rară.

D. *Glaucoamele secundare* apar ca și complicații ale unor afecțiuni oculare: uveite, atrofia esențială a irisului, heterocromia iriană complicată Fuchs, tumori intraoculare, traumatisme cu deplasarea cristalinului, hematoame în vitros. El mai poate apare în dezlipiri de retină vechi, retinopatia pigmentară, tromboză de venă centrală, uveite cu ocluzie, secluzie pupilară, rubeoză iriană (frecvent diabetică), intumescența cristalinului, ca și complicații postoperatorii pe glob deschis (pentru cataractă, cheratoplastie (142), după arsuri grave corneo-sclerale (11). Glaucomul secundar unor boli generale apare în hemopatii (hemoglobinopatii, anemii, leucemii, reticulopatii), coagulopatii (hemofilia), disproteinemii.

În ultimii ani, glaucoamele secundare apar mai rar, datorită tratamentului corect, și în timp util, al bolilor de bază în cadrul cărora survin. În cazul apariției unui glaucom secundar, prognosticul afecțiunii care l-a generat se agravează mult, procesul de recuperare complicîndu-se iar rezultatele sînt foarte puțin satisfăcătoare. Doina Pop D. Popa a descris glaucom după traumatisme craniene (183).

Glaucoamele pot fi și intricate (situație în care boala se agravează, oricare ar fi forma de glaucom). Mai frecvente sînt următoarele asocieri: miopia, tromboze de vene retiniene, diabetul zaharat, cataracta și afakia.

La miopi, glaucomul cronic simplu e mai frecvent decît la emetropi (259).

Rigiditatea sclerală mai redusă face ca valorile tensiunii oculare constatate cu tonometrul Schiötz la miopi să apară sub cele reale. De asemenea, particularitățile oftalmoscopice: escavația (mai plată nu „în tunel" ca în glaucomul ochiului emetrop) și leziunile corio-retiniene miopice peripapilare, care maschează adesea escavația, au contribuit la menținerea concepției vechi după care glaucomul ar fi mai rar întîlnit la miopi. Explorările funcționale, azi mult mai precise, au condus la concluzia contrarie. P. Vancea (citat de P. Cernea și Florica Constantin (47) arată că G. evoluează cu TIO mai mare la ochiul la care miopia este mai mică sau cu refracție normală, în timp ce la ochiul cu miopie forte, TIO se poate menține mult timp la valorile fiziologice.

Prognosticul acestei asocieri — glaucom-miopie — este mai sever din cauza diagnosticului de obicei tardiv și a sumării leziunilor de fund de ochi cauzate de cele două boli.

Tratamentul aplicat este cel al glaucomului cu unghi deschis, se administrează miotice, epinefrină, iar în cazul în care nu se poate asigura un tonus ocular normal de durată, și apar alterări progresive ale cîmpului vizual, se recurge la tratament chirurgical.

Asocierea glaucomului cu tromboza venei centrale este des întîlnită. În toate cazurile de tromboză de venă retiniană (centrală sau de ramură), se impune urmărirea atentă a tonusului ocular, atît a ochiului cu accidentul vascular, cît și a ochiului congener. Numeroase publicații susțin ideea că tromboza de venă apare pe fond de glaucom cronic ignorat.

Asocierea G. cu diabetul zaharat este relativ frecventă, variind după diferiți autori între 2% și 10,5%. Profesorul Ganem (265) apreciază că vederea la aproximativ 700.000 francezi este afectată de glaucom și de diabet. La noi, recent, Doina Zapolschi din Piatra Neamț, a adus date interesante privind această asociere („Corelația între glaucom și diabet" — teză de doctorat, 1987). Pe un lot mare (411) de diabetici, a constat: tensiunea intraoculară medie (cu tometru Schiötz) la diabetici e cu 2 mm Hg mai mare decît la nediabetici, de aceeași vîrstă; procent mare de G. la diabetici — 14,6% — (10% primitive și 4% secundare); prognosticul G. la diabetici e agravat de tulburări circulatorii retino-optice; eșecurile și complicațiile intra- și postoperatorii sînt mai frecvente și mai grave (hemoragii, tromboze, cataracte, inflamații, infecții).

Glaucomul și cataracta este o asociere nedorită care creează o situație gravă, impune orientare în timp util și competență profe-

sională, pentru a putea fi eficienți în acțiunea de recuperare a vederii. Se mai întîlnesc confuzii, regretabile pentru bolnav, cînd personalul sanitar (nespecialist) temporizează glaucoamele, considerîndu-le cataracte în evoluție spre maturitate. Asocierea glaucom-cataractă poate apare în diferite situații:

a) Glaucomul congenital și cataracta congenitală în sindromul embriopatiei rubeolice; are prognostic vizual foarte grav.

b) Glaucomul primitiv și cataracta. Glaucomul poate fi cu unghi închis ori deschis. Extracția cristalinului se face totdeauna asociată cu intervenția antiglaucomatoasă. Problemele pregătirii preoperatorii, ale intervenției și a urmăririi postoperatorii, pentru obținerea unor rezultate optice mediocre, de obicei, sînt cu mult mai numeroase și dificile.

c) Glaucomul facogen poate apare în: sindromul Marfan, sferofachie, luxațiile cristalinului, intumescența sa, în rupturile traumatice ori chirurgicale ale capsulei cu blocarea unghiului de masele cristaliniene, glaucomul facolitic și facotoxic.

În toate cazurile de glaucom facogen, terapia constă în eliminarea cristalinului, luînd o serie de măsuri: hipotonizarea globului, traumatizarea minimă a sa prin actul operator, suturi corespunzătoare.

Glaucomul după cataractă (pe ochi afac) apare în 4% din cazuri (H. Saraux, 212). Etiologiile lui sînt multiple: cel mai frecvent glaucomul e cauzat de goniosinechiile consecutive aplatizării camerei anterioare prin fistulă postoperatorie. Glaucoamele prin goniosinechii reacționează de obicei la terapia cu miotice ori cu adrenalină; dintre intervenții sînt indicate: ciclodializa și angiodiatermia; glaucom prin blocaj pupilar este datorat aderenței irisului de hialoidă ori herniei vitrosului în aria pupilară. Testul cu fluoresceină precizează existența blocajului.

Mai poate apărea glaucom pe ochi afac, prin invazia epitelială a camerei anterioare, uveite torpide ori, tranzitor, după utilizarea alfa chimotripsinei (212).

M. Olteanu nu găsește nici un glaucom după utilizarea în timpul actului operator a acestui preparat și ajunge la concluzia că „alfa-chimotripsina nu are efect glaucomatogen" (141).

Glaucomul apărut pe ochiul afac și neidentificat ori netratat duce la degradarea certă a vederii recuperate prin intervenția de cataractă și pune probleme dificile de rezolvare terapeutică.

M. David și colaboratorii, studiind amplu problema relației glaucom-afachie, constată că 1/3 dintre bolnavii cu afachie și glaucom, urmăriți în timp, au prezentat glaucom și la ochiul congener, deci acești afachi aveau teren de glaucom primitiv.

Ca forme particulare de glaucom — ele sînt numeroase — amintim următoarele: *glaucomul unilateral, glaucomul asimetric, glaucomul prin hipersecreție, glaucom cu tensiune statistic normală diurnă și crescută numai nocturn* (de aici necesitatea determinării curbei nictemerale timp de 3—4 zile pentru excluderea unui glaucom).

Pseudoglaucomul (Boala lui Gaeffe) este forma cu tensiune intraoculară normală dar cu celelalte semne clasice de glaucom (alterările de cîmp și escavația papilară). În toate cazurile, se evidențiază modificări de scleroză în teritoriul carotidei interne cu calcifieri ale sifonului carotidian ori hipertensiune arterială cu arterioscleroză. În pseudoglaucom, deficitul de irigație a nervului optic este cert. (97, 164).

Debitul circulator care asigură irigația nervului optic este element esențial în instalarea alterărilor fasciculelor optice și a papilei în cazul pseudoglaucoamelor. Indicele Reese semnifică echilibrul care trebuie să existe între tensiunea diastolică în artera centrală a retinei și TIO. TACR minimă trebuie să depășească cu cel puțin 5 mm TIO pentru ca irigația retinei, papilei și nervului optic să nu sufere consecința tensiunii intraoculare. În cazul pseudoglaucomului acest echilibru nu este păstrat, astfel încît o TIO, chiar normală, este nocivă pentru aceste elemente.

Glaucomul alergic (sindromul Posner-Schlossmann) se caracterizează prin crize de hipertensiune oculară intermitentă cu globul ocular alb, cu unghiul camerular deschis și cu fine precipitate pe descemet. Între crize TIO este normală și nu apar tulburări funcționale. Etiologia acestui G. este încă incertă, dar originea alergică este admisă de marea majoritate a autorilor, plecîndu-se de la asocierea crizelor oculalgice și de creșterea TIO cu fenomene alergice: urticarie, migrene, edeme Quincke, prurit, astm bronșic, și de eficiența tratamentului local cu cortizon.

Glaucomul exogen este hipertonia oculară datorată creșterii presiunii venoase episclerale, care împiedică drenarea umoarei apoase în circulația venoasă, deci are o cauză extraoculară.

Apare în anevrismul arteriovenos al sinusului cavernos și în compresiuni jugulare create de diverse procese patologice (există și test de compresiune a jugularei). El confirmă rolul venelor episclerale în drenajul umoarei apoase, iar valorile TIO sînt paralele cu hipertensiunea venoasă regională dînd indicații privitoare la evoluția bolii care l-a declanșat.

Glaucomul malign (mai frecvent la femei, 6/1) este o complicație postoperatorie a glaucomului cu unghi îngust și hiperton, manifestată prin nerefacerea camerei anterioare, hipertonie persistentă a globului care e congestiv dureros și totdeauna cu vedere foarte scăzută, adesea dispărută. Cristalinul deplasat blochează, se pare, fistula creată chirurgical, din acest motiv se impune extracția lui în condiții intraoperatorii de cele mai multe ori dificile; șansele de recuperare a funcției vizuale sînt foarte mici. Reiese din aceasta indicația ca în glaucomul cu unghiul închis, intervenția să se efectueze cît mai precoce, între crize.

Glaucomul iatrogen. O serie de medicamente au ca acțiune secundară creșterea TIO. Dintre acestea se menționează, în primul rînd, parasimpaticoliticele (beladona și derivatele ei), psihotropele,

psihoanalepticele, nitritul de amil, citostaticele. Preparatele de cortizon determină glaucomul cronic seroid, bine individualizat de J. François în 1961. În literatura noastră de specialitate au publicat cazuri de glaucom iatrogen, în ultimul timp, G. Schmidt și I. Păcurariu (222), apoi M. Călugăru (39).

Glaucomul de origine toxică. La începutul acestui secol, s-a descris HIO ca urmare a unor intoxicații cu alcaloizi proveniți din ulei de semințe de Argemone Mexicana L. plantă ce crește sălbatică. Se manifestă prin fenomene generale: diaree, febră, anemie, edeme, teleangiectazii, și locale, oculare, de hipertensiune intraoculară. S-au descris HIO și după alimentație prelungită cu portocale și citronadă.

Această succintă trecere în revistă a principalelor forme clinice și asociații ce pot apare în glaucom are drept scop să contureze polimorfismul clinic posibil și necesitatea ca fiecare caz să fie bine cunoscut; oftalmologul trebuie să contureze, în mod individualizat, prognosticul optic.

Stadializarea evoluției G. Evoluția G. a fost astfel stadializată:

Stadiul latent sau de preglaucom fără fenomene clinice deosebite și fără creșterea spontană a TIO (diagnosticul se pune prin teste de provocare);

Stadiul incipient în care TIO este crescută și apare o ușoară lăcrimare, oculalgii discrete, vertij, CV arată o lărgire a petei oarbe, eventual apariția de mici scotoame;

Stadiul evoluat se manifestă prin triada clasică: TIO crescută, alterarea CV și excavație papilară. Treptat scade AV;

Stadiul avansat constă în accentuarea semnelor descrise în stadiul evoluat, la care se adaugă atrofie optică și semne de afectare a polului anterior al globului ocular;

Stadiul de G. absolut este stadiul cu cecitate definitivă.

Din punct de vedere al prognosticului și tratamentului, sînt descrise: G. compensat, cînd TIO este pînă la 21 mmHg; G. subcompensat cînd TIO, între 21—26 mmHg; G. subcompensat cînd TIO este egală sau mai mare de 35 mmHg.

În evaluarea stadializării G. trebuie să se țină seama — în afară de valoarea TIO — și de modificarea acesteia după administrarea de pilocarpină (107).

Se consideră *G. compensat* cînd TIO este pînă la 35 mmHg, fără administrarea de pilocarpină, și scade la 20 mmHg după administrarea acesteia. Se ia în considerare și frecvența instilărilor de miotice.

G. subcompensat se consideră cînd TIO este în jur de 35

mmHg fără administrare de pilocarpină, dar scade la circa 26 mmHg, după administrarea ei.

G. subcompensat cînd valoarea TIO este de 35 mmHg ori mai mare și nu răspunde la terapia cu pilocarpină, fiind necesare și alte medicamente hipotonizante sau intervenții chirurgicale.

Deficitul vizual funcțional în G. Apare tardiv după instalarea hipertoniei oculare persistente — nefiind o relație lineară între deficitul vizual și valoarea TIO —, în unele cazuri după 10 ani de la debutul acesteia (67). Se manifestă în principal prin modificarea cîmpului vizual (CV) și scăderea AV.

Modificări CV (66) constau, la început, în lărgirea petei oarbe și a angioscotoamelor, precum și în apariția de mici scotoame Seidel în aria Bjerrum. Apar, de asemenea, dizarmonii fotometrice în jurul petei oarbe pentru ca ulterior cîmpul să se strîmtoreze concentric pînă la dispariție (fig. 18 — fig. 21). Între aspectul papilei și deficitul de CV există totdeauna o corelație. O papilă cu escavație glaucomatoasă, care ocupă întreg sectorul ei temporal, corespunde unui CV mult strîmtorat, care creează mari dificultăți în orientare.

Deficitul vizual în glaucomul cronic simplu este preponderent perimetric. El se datorește deficitului de irigație a grupurilor de fibre nervoase de la nivelul papilei și retinei (fig. 23).

Explorarea atentă a cîmpului vizual e foarte importantă pentru stabilirea diagnosticului de glaucom în stadiile inițiale de evoluție, cînd tratamentul este cel mai eficient, în forme atipice de glaucom (glaucom cu tensiune joasă ori intermitentă) și pentru a distinge glaucomul de aspecte papilare asemănătoare ori cînd alte afecțiuni — în special cataractele — îl maschează.

Geneza alterărilor perimetrice în glaucom. De la început trebuie precizat că nu există leziuni campimetrice caracteristice exclusive pentru glaucom, ci doar „alterări campimetrice mai frecvente întîlnite în glaucom" (67).

Afecțiuni cu manifestări asemănătoare sînt nevrita retrobulbară, verucile hialine papilare, meningiom al găurii optice ori ale dorsului selar, foseta colobomatoasă optică. Leziunile nervoase prin hipertonia oculară nu explică modificările perimetrice din glaucomul fără tensiune. Azi se admite originea vasculară a deficitelor de irigație ale grupurilor de fibre nervoase; suferința se află la nivelul capilarelor papilei.

Se pare că prezența vaselor centrale a retinei protejează fibrele nazale și deci cîmpul vizual temporal. Deficitele CV din glaucom sînt mai pe larg analizate în capitolul următor.

Scăderea AV apare încă din stadiul al doilea al G. (fără a fi o regulă absolută). Odată instalată, scăderea AV este lent progresivă, astfel încît în stadiul final, după ani de evoluție a glaucomului cronic netratat, se ajunge la cecitate. Ultima percepție luminoasă care dispare este cea din partea temporală.

În G. cu unghi camerular închis predomină afectarea AV. Apar senzații vizuale de cercuri colorate în jurul unei surse luminoase în condițiile în care TIO depășește 40 mmHg; dacă TIO este foarte mare, se poate pierde temporar vederea prin compresiunea arterei centrale retiniene (ACR), ceea ce constituie un prognostic nefavorabil.

Tulburările cromatice sînt direct proporționale cu durata hipertoniei oculare.

Tulburările simțului luminos sînt proporționale, de asemenea, cu valoarea hipertoniei oculare și cu durata sa.

Accentuăm asupra faptului că în G., parametrii funcționali odată deteriorați, ca urmare a cronicizării hipertoniei oculare, nu se mai recuperează, fapt important pentru stabilirea prognosticului și pentru evaluarea capacității de muncă. Glaucomul este o boală care durează toată viața; corectitudinea tratamentului și supravegherea de către specialist asigură menținerea îndelungată a funcției vizuale.

Cuantificarea deficitului funcțional vizual în G. (107, 238). *Deficiență funcțională vizuală ușoară* se consideră cînd TIO este ușor crescută și revine la valori fiziologice, după administrarea de pilocarpină, cînd nu sînt modificări de FO și cînd valorile CV sînt în limite fiziologice sau scăzute cu cel mult 10 grade.

Deficiența funcțională medie este realizată de creșteri ale TIO bilateral, care însă revin la valori fiziologice după administrarea de pilocarpină, nu se evidențiază modificări ale AV, iar CV este strîmtat cu cel mult 20 grade.

Deficiența funcțională vizuală accentuată se consideră cînd valorile TIO sînt crescute peste 34 mmHg și nu mai pot fi reduse la valori fiziologice după administrarea de pilocarpină. AV este mult scăzută (în jur de 0,1), iar CV este strîmtat cu mai mult de 20 grade.

Deficiența funcțională vizuală gravă este realizată de valori mari ale TIO, de prezența unor modificări avansate ale FO, de scăderea accentuată a AV (sub 0,08), de prezența complicațiilor.

Cele mai severe complicații din faza de glaucom absolut sînt: hipemă, fenomene inflamatorii, rupturi spontane de glob ocular cu hemoragii expulsive, cheratită buloasă.

Lipsa tratamentului sau tratamentul necontrolat ori insuficient duce la pierderea vederii.

Prognosticul. Vorbind în general despre glaucom, trebuie precizat că el niciodată nu poate fi considerat complet vindecat. Pericolul său constă în pierderea vederii (scăderea AV și a CV), precum și în complicațiile pe care le determină.

În glaucomul congenital, prognosticul este și mai sever, din următoarele motive: copilul este prezentat, de obicei, în fază avansată de boală, cînd intervenția e doar parțial eficientă; bilateralitatea afecțiunii (în aproximativ 75% din cazuri); majoritatea copiilor rămîn cu mare handicap vizual, încadrîndu-se între slab văzători și nevăzători. În această situație, ei vor fi școlarizați și orientați profesional corespunzător; copilul nu poate efectua eforturi fizice mari, date fiind complicațiile posibile pentru glob ori cicatricea operatorie; necesită supraveghere și control tot timpul vieții. În anumite situații se poate recurge și la sfatul genetic. Se indică întreruperea sarcinii în cazul în care mama are glaucom juvenil ori are un copil cu buftalmie.

În glaucomul cu unghi închis, prognosticul depinde de precocitatea și intensitatea tratamentului medico-chirurgical aplicat pentru restabilirea condițiilor funcționale ale unghiului iridocorneean. Prognosticul este ceva mai bun decît în glaucomul cu unghi deschis, tîrziu diagnosticat.

În glaucomul cu unghi deschis, cînd este bine și precoce tratat, se poate ajunge la normalizarea oftalmotonusului și se pot preveni complicațiile sale (192). Lărgirea petei oarbe și scotoamele în aria Bjerrum pot fi reversibile în condițiile unui tratament început în timp util, și bine condus. Se recunoaște însă că un număr mare din cazurile de G. cu unghi deschis, cu tot tratamentul corect aplicat, evoluează spre cecitate; se pare că factorul vascular e responsabil de această evoluție.

G. malign (această formă apare postoperator) are prognostic foarte grav.

În glaucoamele alergice (Sindromul Posner-Schlossmann), prognosticul este relativ benign. El este în funcție de frecvența crizelor și de efectul terapiei aplicate.

În general, formele de glaucom, care evoluează cu fenomene clinice manifeste, au un prognostic mai bun, fiindcă bolnavii se tratează, în timp ce la cei la care evoluția este asimptomatică, prognosticul este mai sever, deoarece bolnavii nu se adresează medicului oftalmolog și ca atare nu beneficiază de tratament în timp util.

Glaucomul în care domină fenomenele extraoculare se manifestă cu simptome clinice oculare discrete și cu dominarea celor extraoculare: cefalee, fenomene digestive (dispepsie, grețuri, vărsături), artralgii, stare de neliniște, vagi dureri oculare.

Diagnosticul acestor forme de G. se stabilește numai la o analiză atentă a fenomenelor clinice.

În concluzie, gravitatea glaucomului primitiv la adult e determinată de frecvența mare (majoritatea statisticilor raportează frecvența de 2—4% a glaucomului la populația de peste 45 ani); afecțiunea e întotdeauna bilaterală; evoluția e lentă și mascată, prin persistența insulei de CV central; adesea el se intrică cu alte suferințe oculare ca presbiopia, condensări cristaliniene, degenerări

vasculare, miopia forte, care pretează la confuzii de diagnostic, iar cecitatea bilaterală și definitivă obligă pe mulți suferinzi să-și suporte invaliditatea. Toate acestea impun o acțiune profilactică pentru depistarea glaucomului în fazele sale incipiente, cînd medicația simplă, eventual completată cu intervenție chirurgicală, de asemenea simplă, asigură păstrarea funcției vizuale. Inițierea prin educație sanitară a populației în simptomatologia de debut, tonometrizarea activă în cabinetele de consultații la membrii familiilor cu glaucom, cu luare în evidență și clarificarea celor suspecți, precum și controlul periodic prin dispensarizarea glaucoamelor certe, sînt acțiuni care, realizate, reduc invaliditatea cauzată de această boală.

În URSS și SUA dispensarizarea glaucomului este organizată din 1950, la noi, ea a fost efectuată progresiv: 1957 Oradea, 1960 Tg. Mureș și centrele oftalmologice din Moldova, 1964 București (Spitalul Colțea), 1965 Craiova. Azi majoritatea serviciilor oftalmologice au evidența clară și cunosc starea glaucomatoșilor din teritoriul arondat; prin aceasta se asigură stabilizarea afecțiunii (119). După cum referează din literatura engleză (1986) I. Păcurariu, în Marea Britanie cea mai mare parte a orbirilor prin G. sînt datorate prezentării tardive la medic, nerespectării tratamentului medicamentos și refuzului intervenției (operațiile asupra unghiului camerian sînt preferabile cu raze laser).

Evaluarea capacității de muncă la bolnavii cu G. Ca în toate bolile oculare, evaluarea CM se poate face precis numai după observația amănunțită a bolnavului în condiții de spitalizare, timp în care se determină de mai multe ori; *TIO,* efectuîndu-se ceea ce se numește *curba tonometrică* (cu evaluarea TIO din 3 în 3 ore); *valorile CV și a AV; examenul FO* și *examinarea altor parametri oculari* în funcție de cazul concret dat.

În relație de toți acești parametri, se cuantifică deficitul funcțional vizual.

Persoanele cu deficiențe funcționale vizuale ușoare nu se încadrează în invaliditate, eventual li se schimbă locul de muncă; se dispensarizează.

La cei cu deficiențe vizuale medii se schimbă, după caz, locul de muncă, evitîndu-se variațiile mari de temperatură, curenții de aer, eforturile fizice mari și stress-urile de orice fel; ei sînt în supravegherea specialistului în mod permanent.

La cei cu deficiențe funcționale vizuale accentuate se reduce programul de activitate cu sau fără schimbarea locului de muncă. Este deci adeseori necesară încadrarea în invaliditate gradul III sau, în unele cazuri, chiar în gradul II; evoluția și tratamentul sînt supravegheate prin dispensarizare.

Cei cu deficiențe vizuale grave necesită încadrarea în gradul II

de invaliditate. Adesea, cînd este pierdută și autoservirea, e necesară încadrarea în gradul I de invaliditate. Se pot practica activități specifice nevăzătorilor.

Considerînd pe prim plan valorile AV și ale cîmpului vizual, IEMRGM București dă următoarele indicații privitoare la încadrarea în invaliditate a bolnavilor cu glaucom: bolnavii care au AV sub 1/25 la AO, se încadrează în gradul I de invaliditate; cei cu strîmtorarea concentrică bilaterală tubulară, în jurul punctului de fixație (5°—10°) se încadrează, de asemenea, în gradul I de invaliditate; bolnavii care au AV 1/10—1/25 la AO, se încadrează în gradul II de invaliditate, ca și cei care au cîmpul vizual strîmtat peste 40° bilateral; bolnavii cu subcompensări sau decompensări bilaterale, de lungă durată a tensiunii IO se pot propune pentru încadrarea în gradul II de invaliditate; bolnavii care au AV între 1/3 și 1/10 AO, se încadrează în gradul III de invaliditate dacă schimbarea locului de muncă nu este operantă.

Practica recuperării bolnavilor cu glaucom. Succesul recuperării bolnavilor cu G. depinde de tratamentul precoce și intensiv al acestuia, ceea ce presupune diagnosticul său în timp util.

În condițiile asistenței sanitare din țara noastră este posibil diagnosticul de G. în fază incipientă deoarece în cabinetele de oftalmologie, unde se prezintă pentru diferite acuze oculare aproape toate persoanele care depășesc vîrsta de 40 ani, examenul ocular trebuie completat cu determinarea TIO. Cazurile suspecte se clarifică prin spitalizare și trebuie avertizate asupra simptomelor de debut ale bolii.

A. *Acțiuni medicale recuperatorii.* Acțiunile *cu caracter general:* menționăm repausul profesional și regimul igieno-dietetic sărac în Na, suprimarea medicației care ar pute agrava afecțiunea (glaucomul iatrogen), ameliorarea stării generale a bolnavului.

Tratamentul cu medicamente s-a îmbogățit în ultimii ani prin introducerea a o serie de medicamente cu acțiune etiopatogenetică hipotonizantă: miotice, nemiotice, inhibitori ai anhidrazei carbonice, hipotonizante osmotice; mai recent, se administrează betablocante. Aceste noi medicamente au limitat indicația intervențiilor chirurgicale la glaucoamele incipiente, cu unghi deschis și bolnavi disciplinați.

Urmărirea în timp, îndelungat, a rezultatelor tratamentelor glaucomului cu unghi deschis (cu modificări ale AV, CV și ale FO, caracteristice), a arătat că rezultatele sînt cu atît mai bune cu cît TIO revine și se menține la valori fiziologice. Se evidențiază variabilitatea nictemerală a TIO și necesitatea ca aceasta să fie urmărită de mai multe ori pe zi (A. H. Quigley). Elena Trușcă și colaboratorii (1980) (237), apoi și alți specialiști, au obținut bune rezultate în tratamentul glaucomului cu unghi deschis prin instilații locale cu maleat de timolol (timoptic) 0,25%—0,5%, ară-

tînd că se obține normalizarea TIO la 70% dintre bolnavii cu hipertonii moderate, și 40% dintre cei cu hipertonii mai mari de 25 mmHg — inclusiv la cei cu modificări ale CV și FO. Avantajul este scăderea de durată a TIO prin instilații aplicate mai puțin frecvent decît în cazul mioticelor clasice. Publicații recente semnalează însă și complicații respiratorii, cardiopulmonare și psihice apărute după instilații oculare de timolol.

Tratamentul medicamentos trebuie respectat strict de bolnavi, iar eficiența lui urmărită atent de specialist prin dispensarizare. Multe cabinete de consultație au programată o zi pe săptămînă „pentru controlul glaucomatoșilor". Cînd TIO nu poate fi menținută în limite normale sau parametrii funcției vizuale (în special cîmpul vizual) se deteriorează, bolnavii trebuie spitalizați pentru supraveghere și eventual intervenție chirurgicală.

În glaucomul cu unghi îngust, este indicată intervenția și la ochiul congener, aparent compensat.

Autorii americani indică operația și în G. cu TIO foarte puțin ridicată, dacă se deteriorează cîmpul vizual.

Tratamentul chirurgical normalizează TIO în 80—90% din cazuri, în funcție de momentul operator, de tehnica folosită și de forma clinico-etiologică și evolutivă a G. Tratamentul chirurgical dă rezultate mai slabe în cazurile în care CV central este redus la 10—15° (decompresiunea intraoperatorie trebuie făcută lent). El cuprinde două tipuri de intervenții: crearea unei fistule prin care umoarea apoasă (UA) să se dreneze în spațiile subconjunctivale și reducerea secreției de UA. Specialiștii oftalmologi au criterii prin care decid — în funcție de caz — tehnica operatorie optimă.

Actualitățile în terapia glaucomului infantil au fost dezbătute în 1979, la a II-a Conferință Națională a Societății de Oftalmologie din țara noastră. Tratament exclusiv medical în glaucomul congenital nu există.

Intervențiile fistulizante (Elliot, Iridenclisis) în G. infantil nu au dat rezultate, pentru că sclera, bogată în fibroblaste la copii, obstruează fistula prin cicatrizare. Azi conduita chirurgicală în glaucomul congenital este condiționată de transparența corneei: dacă ea e păstrată și unghiul vizibil, se efectuează goniotomie (Barkan), care în esență constă în secționarea țesutului mezodermic de la nivelul unghiului, iar în cazurile în care corneea e opacă, se recurge la ciclodiatermie neperformantă prin care TIO se reduce și, după restabilirea transparenței corneei, se efectuează goniotomia.

M. Olteanu (1979) a operat bilateral (trabeculectomie), într-un timp, un glaucom congenital la un nou-născut de 14 zile (149). Se impune informare asupra stării lui optice actuale. După cum afirmă D. Godde-Jolly (265) în 1988: „Progresele în microchirurgia oftalmologică pediatrică sînt foarte mari mai ales în cataractele con-

genitale; cele din G. infantil sînt mai precise și mai puțin traumatizante ca în trecut, chiar dacă sînt iterative".

La orientarea profesională a glaucomatosului congenital se reține prognosticul optic rezervat, în timp. Copiii operați de glaucom infantil trebuie permanent supravegheați.

Intervenția sub microscop a mărit șansele de reușită postoperatorie (212), iar utilizarea laserilor reci au deschis mari perspective în chirurgia glaucomului (preferabilă în intervenția pe unghi camerian).

Electroforeza cu pilocarpină în G. este susținută argumentat de L.E. Cerikcin (43), care o utilizează în toate formele bolii.

Acțiuni vocațional-profesionale recuperatorii. Orientarea profesională (OP) a tinerilor cu G. este necesară în cazul glaucomului congenital precoce sau tardiv, ce apare în decada a doua a vieții, cînd tînărul nu este calificat.

Reorientarea profesională este necesară cînd tinerii au fost orientați eronat către profesiuni care solicită eforturi vizuale susținute.

În cazul asocierii la G. a altor afecțiuni oculare, acestea vor fi luate în considerare în OP a tinerilor cu G., restrîngînd și mai mult aria profesiunilor indicate, reducîndu-le practic la sfera profesiunilor compatibile cu situația de nevăzător sau ambliop de grad mare.

Locurile de muncă contraindicate pentru OP a bolnavilor cu G. sînt cele care împiedică o bună circulație sanguină, adică cele ce implică o temperatură înaltă, iradiere calorică intensă, presiune atmosferică crescută, eforturi energetice mari, poziții incomode (ca cea aplecată înainte sau cea înghemuită), locurile de muncă ce solicită eforturi mari sau stress-uri de orice fel, activitățile care se efectuează în spații insuficient iluminate (din cauză că adaptarea la întuneric determină dilatarea pupilei și îngustarea unghiului irido-corneean, ceea ce creează dificultăți în drenarea umoarei apoase).

B. *Acțiunile sociale recuperatorii în G* sînt cele descrise în volumul I al lucrării. Glaucomul fiind o boală foarte gravă (spectrul orbirii amenințînd pe orice bolnav cu creșteri ale TIO), se impun și măsuri cu caracter social care să vizeze atît bolnavii cu G, în particular, cît și depistarea lor activă, în mase, după vîrsta de 40 ani.

Pentru a veni în sprijinul persoanelor cu G., în Anglia a luat naștere, în 1973, „Asociația internațională de prevenire a G", în care pot fi cooptați ca membri cadre medico-sanitare, dar și persoane cu G. sau indemne de orice afecțiune. Scopul acesteia este prevenirea, diagnosticul precoce, tratamentul corect și susținut al G. Societatea mai are ca obiectiv creșterea conștiinței publice în

ceea ce privește pericolul glaucomului și a complicațiilor pe care acesta le implică în condițiile unui tratament incorect (262).

În 1978, a luat ființă la Amsterdam Societatea europeană împotriva glaucomului, la care țara noastră este reprezentată printr-un membru în comitetul general și 30 membri activi.

Hipotonia oculară (situație tonometrică inversă celei din G) poate fi de cauză oculară sau generală. Hipotoniile apar în următoarele situații aparținînd oftalmologiei: uveite, perforații ale globului, dezlipire de retină, dezlipirea de coroidă și după intervenții antiglaucomatoase. Dintre cauzele generale, enumerăm: coma diabetică, deshidratarea, colapsul, boala Parkinson, obstrucția carotidei, administrare de medicamente inhibitoare ale anhidrazei carbonice, alcaloizi de digitală, soluții hipertonice.

În toate cazurile în care hipotonia oculară persistă, este periclitată, în mare măsură, funcția vizuală de prezent și perspectivă.

În încheierea acestui capitol, care cuprinde majoritatea afecțiunilor ce pot genera handicapați vizuali, se conturează următoarea situație: progresele tehnice de investigație, chirurgia microscopică și terapia modernă, prin cheltuieli mari (toată lumea este de acord că asistența medicală e din ce în ce mai scumpă), fac să se recupereze o bună parte dintre ei. În paralel însă, numărul lor crește cu mult mai mult prin decalajul economic ce se conturează în populație: în zonele sărace, datorită carențelor alimentare, de igienă și asistență medicală, iar în cele foarte avansate economic, datorită suferințelor vasculo-sistemice, metabolice și de stress; în plus, creșterea gravității lor. Este motivul pentru care OMS recomandă „ca prioritară combaterea cecității, de care ar beneficia toate popoarele și care s-ar putea dubla la sfîrșitul actualului secol" (266).

BIBLIOGRAFIE SELECTIVĂ

1. Aggett, P. J., Harries, J. T., *Current status of zinc in health and disease stade*, Arch. Dis. Childh., 1979, 54, 909—917.
2. Andreescu, C., *Manifestări otooftalmologice în semiologia unor intoxicații profesionale*, Rev. Oft., București, 2, 1965, 97.
3. Arseni, C., David, M., Chiliman, M., Glăvan, I. I., Maretsis, M., *Neurooftalmologie*, Editura didactică și pedagogică, București, 1981.
4. Baidan, N., Buiuc, S., *Cinematizarea globului ocular după evisceratie*, Oftalmologia, 2, 1980, 149.

4a. Bălăguț, Elvira, Buciuman, Olga, Haranguș, Z. Doina, Fetie, Ofelia, *Experiența S. Oft. Baia Mare în tratamentul corpilor străini intraoculari nemagnetici*, Rev. Oft., 3, 1984, 219.

5. Bănacu, I., Olteanu, M., Iordache, Elena, Dumitru, Doina Crăița, *Nonagenară cu cardiopatie gravă compensată prin pace-maker permanent, operată de cataractă bilaterală fără incidente*, Rev. Oftalmologia, 2, 1979, 155.

5a. Bărăscu, Doina, *Traumatismele oculare în sport*, Rev. Oftalmologia, 2, 1984, 153—157.

6. Barasch Kenneth, R. and Stanley, Polar, *Glass intraocular lens*, American Journal of Ophtalmology, 3, 11, 1979, 556.

6a. Bec, P., Ravault, M., Arne, J. L., Trepsat, Christiane, *La périferie du fond d'oeil*, Ed. Masson, Paris, 1980, 352—382.

7. Bedford, A. M., *Treatment of Retinoblastoma*, Advances in Ophtalmology, S. Karger Basel, 31, 1975, 3.
8. Bedilo, V. J., Bedilo, A. V., *Rezultatele protezării intracapsulare a cristalinului*, Rev. Oftalmologia, București, 2, 1981, 139.
9. Bedilo, V. J., *Rezultatele protezării penetrante a corneei*, Rev. Oftalmologia, București, 3, 1981, 217.
10. Bechac, G., *L'oeil et le sport*, Rev. Méd. Toulouse, 1979, 287—292.
11. Begu, D. C., Vasile, Liliana, *Glaucom secundar după arsuri corneoscleral grave*, Oftalmologia, 4, 1977, 277.
12. Begu, D., Avrămoiu, S., Sandu, Maria, Begu, Rodica, Avrămoiu, I. S., *Accidentele oculare la sportivi*, Rev. Oftalmologia, București, 2, 1980, 129.
13. Berlogea, O., Mavrodin, D., David, M., Popescu, M., *Criteriile de diagnostic, diagnostic funcțional și de evaluare a capacității de muncă în bolile oculare*, 1972, IEMRCM, București.
14. Berlogea, O., Mavrodin, D., David, M., Popescu, M., *Criteriile de expertiză medicală a capacității de muncă în afecțiuni oculare*, ediția 1976 și 1978, IEMRCM, București.
15. Berson, E. L., Rosen, J. B., *Electroretinograma mijloc de detectare a purtătorilor de cromozom X care transmite retinopatia pigmentară*, Amer. Journ. of Ophtalmology, 84, 3, 1979, 460—468.
16. Bîrsan, Șt., *Frecvența cecității prin dezlipire de retină*, Rev. Oftalmologia, București, 4, 1975, 275.
17. Bonamour, G., *Le tractus uvéal, Ophtalmologie clinique*, vol. II, Ed. Doin, Paris, 1970.
18. Bonamour, G., *La rétine*, Ophtal. clinique, vol. I, Paris, Ed. Doin, 1970.
19. Bonnet, J. L., *Intoxications, Manifestations et complications des thérapeutiques générales médicamenteuses, Ophtal. clinique*, vol. II, Ed. Doin, Paris, 1970.
20. Bonnet, Mireille, *La cornée, Ophtalmologie clinique*, vol. I, Ed. Doin, Paris, 1970.
21. Bonnet, Mireille, *Le syndrome de Coats*, J. Fr. Ophtalmol., 1980, 3, 1, 57.
22. Bonnet, Mireille, B. Le Nail, *Prophylaxie des complications maculaires post-opératoires du décollement de la rétine opéré par la microchirurgie*, J. Fr. Ophtalmol, 1980, 3, 2, 83—88.
23. Bonnet, P., *Ophtalmologie clinique*, Ed. Doin, Paris, 1952.
24. Boudet, Ch., *Affections de l'appareil lacrymal*, Encyclopedie médico-chirurgicale, vol. II, 1967, Paris, 21170 A. 10.
25. Boudet, Ch., *Les pare-brises aveuglants*, J. Fr. Ophtalmol., 1979, II, 8—9, 437—438 și 513—516.
26. Boudet, Ch., *Plaies et contusions du segment antérieur de l'oeil*, Ed. Masson, Paris, 1979.
27. Brégeat, P., Juge, P., *Maladies des paupiéres; Affections génétiques et anomalies de position, Encyclopédie médico-chirurgicale*, vol. II, 1967, 21110, A. 10.
28. Brucăr, I., Macarie, I., Cristea, C., Petrescu, V., *Dezlipirea de retină postoperatorie*, Rev. Oft., 3, 1975, 213.
29. Bruens, E., *Die optimale Rehabilitation des linsenlosen*, Auges Klin. Monatsbl. f. Augenheilk., 1967, 150, 538—539.
30. Buiuc, Constanța, Brânișteanu, Gabriela, Gavat, V., *Considerații asupra unor aspecte de morbiditate oculară în mediul studențesc în legătură cu condițiile de iluminat*, Oftalmologia, 1, 1969, 27.

31. Buiuc, S., Jalobcestâi, L., Beşchea, Gabriela, Călinescu, V., *Cîteva consideraţii asupra etiologiei dentare a uveitelor*, Rev. Oftalmologia, 3, 1976.
32. Buiuc, S., Jalobceastâi, L., *Oftalmologie practică*, vol. I, Ed. Junimea, Iaşi, 1979.
33. Caspar-Verniolet, M., *Troubles de l'acuité visule et de l'acuité auditive chez l'enfant scolarisé*, Rev. Hygiene medicine scolaire, 4, 1980, 291.
34. Carapancea, M., Popescu, M. P., *Fenomenul de oboseală vizuală şi generală consecutivă, determinat de supralicitarea acomodativă oculară*, Fiziologia normală şi patologică, XII, 1966, 179—188.
35. Carapancea, M., *L'hiperphtalmotonie éxperimentale et clinique des hautes altitudes*, Arch. Ophtal., 1977, 37, 775.
36. Carapancea, M., *Physiopathologie oculaire de l'intoxication quininique*, Ann. I Oculist (Paris), 1977, 210, 11, 947—959.
37. Carlson, E. A., Letson, R. D., Ramsay, N. K. C., and Desnick R. J., *Genetic counseling for retinoblastoma*, American Journal of Ophtalmology, 4, 1979, 449.
38. Călin, Ada, Brătianu, Alice, Vancea, P. P., Bidaşcu, Mariana, *Valoarea testului ferestrelor cutanate în cercetarea reacţiei celulare la bolnavii de uveită*, Rev. Oftalmol., 1, 1979, 29.
39. Călugăru, M., *Patogenia hipertensiunii intraoculare din glaucomul steroid*, Rev. Oftalm. Bucureşti, 4, 1975, 313.
40. Călugăru, M., *Eficienţa diferitelor tipuri de tratamente în pterigionul intern operat*, Rev. Oftalm., Bucureşti, 3, 1981, 227.
41. Călugăru, M., Grigorescu, Rodica, Marin, C., *Dezlipirea de retină traumatică*, Rev. Oftalm., Bucureşti, 1, 1985, 63.
42. Călugăru, M., Grigorescu, Rodica, *Rezultate comparative precoce în operaţia de cataractă în funcţie de incizia şi de sutura plăgii operatorii*, Oftalm., 3, 1980, 219.
43. Cerikcin, E. L., *Fizioterapia v Oftalmologhii*, Ed. Zdarovia, Kiev, 1979.
44. Cernea, P., *La pathogenie des hemoragies chorodiennes dans myopie forte*, Rev. Medico-chirurgicală, Iaşi, 1, 1973, 99—105.
45. Cernea, P., Constantin, Florica, Lungu, D., *Retinopatie pigmentară simetrică în sector*, Oftalm., 1973, 3, 267.
46. Cernea, P., Constantin, Florica, *Patogenia atrofiei optice în sindromul Purtscher*, Rev. Oftalm., 4, 1977, 269.
47. Cernea, P., Constantin, Florica, *Glaucomul*, Ed. Medicală, Bucureşti, 1979.
48. Cernea, P., Constantin, Florica, Mitroaica, Eugenia, *Aspecte clinice şi epidemiologice în keratita herpetică*, Oftalm., 2, 1980, 101.
49. Cernea, P., Buzan Elena, *Retinopatia prematurilor*, Oftalmologia, XXIV, 3, 1980, 169.
50. Cernea, P., Tudorache, Carmen, *Opticopatii traumatice*, Comunicare USSM, Oftalmologia, Fil. Craiova, 1980.
51. Cernea, P., Constantin Florica, Ştefănescu, A., Filipescu, I., *Determinarea tensiunii oculare cu pneumotonometru*, Oftalm., nr. 1, 1980, 37.
52. Cleary, P., Leaver, P., *Macular morphology in the re-attached retina*, Med. Probl. Ophtal. (Karger, Basel), 1977, 18, 400—407.
53. * * * Conferinţa Naţională (a III-a) de Oftalmologie, Bucureşti, 1985 (volumul de rezumate).
54. Coutela, Ch., Dhermy, P., *Arsuri şi accidente prin pulberi, vapori şi gaze*, Encycl. Méd. Chir., Vol. VI, 21700 D. 10.
55. Curtin, B. J., Arch. Ophtal, 69, 166, 1973.

56. David, M., *Conjunctiva*, în vol. *Oftalmologia*, Ed. Medicală, Bucureşti, 1958, p. 313.
57. David, M., *Corpul vitros*, în vol. *Oftalmologia*, Ed. Medicală, Bucureşti, 1958, p. 603.
58. David, M., Glăvan, I. I., Poienaru, Maria, *Aspecte actuale ale patologiei infantile în Clinica Oftalmologică Colţea*, Rev. Oto-Rino-Laringologia şi Oftalmologia, 2, 1974.
59. David, M., Themo, N., Tacorian, D., *Diagnosticul diferitelor forme de dezlipire de retină la copii şi tineri*, Rev. Oftalmologia, Bucureşti, 3, 1975, 161.
60. David, M., Pop D. Popa, Doina, Nuţa, Marcela, *Tratamentul miopiei degenerative cu dobesilat de calciu*, Rev. Oftalmologia, Bucureşti, 1, 1978, 27.
61. Dejean, Ch., *Dacriocystites croniques*, Encycl. Méd. Chir., Vol. III, 21170, B. 20.
62. Dollfus, M. A., Hermann, J., Baclesse, F., Rousseau, J., *Un caz de nevocarcinom palpebral vindecat peste 5 ani prin radioterapie*, Bull. Soc. Opht. Franç., 1952, 3, 222—225.
63. Dollfus, M. A. Auvert, *Le gliome de la rétine*, Rapport Soc. Franç. d'ophtalmologie, 1953, Ed. Masson, Paris.
64. Dressler, Svetlana, *Acuitatea vizuală kinetică — mijloc de explorare funcţională în oftalmologie*, Rev. Oftalmologia, 3, 1979, 201.
65. Duane, T. D., *Rétinopathie hémorragique de Valsalva*, Amer J. Ophthalm., 1973, 75, 637.
66. Dubois-Poulsen, A., *Le champ visuel; topographie normale et pathologique de ses sensibilités*, Ed. Masson, Paris, 1952.
66a. Dumitrache, Marieta, Popescu, Dana Alexandra, Dumitrache, Margareta, Pop, Monica, Mureşan, Dana, *Complicaţii precoce şi tardive ale corpilor străini intraoculari extraşi*. Rev. Oft., 4, 1987, 241.
67. Etienne, R., *Pression oculaire — Les glaucomes*, Ophtalmologie clinique, Vol. II, Ed. Doin, Paris, 1970.
68. Fodor, F., Tihanyi, L., Cherestes, I., *Aspecte actuale ale etiopatologiei şi diagnosticul uveitelor*, Rev. Oft. Bucureşti, 3, 1976, 161.
69. Fodor, F., Dinulescu, Artey, *Morfopatologia ochiului*, Ed. Medicală, Bucureşti, 1980.
70. François, J., *L'hérédité en Ophtalmologie*, Ed. Masson, Paris, 1958.
71. Galin Miles, A., and Turkish, Lance, *Intraocular lens sterilization*, American Journal of Ophtalmology, 3, p. 11, 1979, 560.
72. Gasteiger, H., *Zur gutachtlichen Beurteilung der mit Kontaktschalen Korrigierten einseitigen Aphakie*, Klin. Monatbl. f. Augenheilk., 1965, 146, 737—740.
73. Gavrilescu, N., Preda, N., în vol. *Bolile profesionale*, Ed. Medicală, Bucureşti, 1966.
74. Gernard, L., *Experienţa traumatologică în timp de zece ani a serviciului de oftalmologie din Gheorgheni*, Rev. Oftalm., 1, 1966, Bucureşti, 17.
75. Glăvan, I. I., *Crioterapia în hemoragii intravitreene*, Oftalmologia, 3, 1979, 217.
76. Glăvan, I. I., Videa, V., *Rezultate în intervenţiile pentru dezlipire de retină după corp străin intraocular*, Ref. Oftalm, 3, 1975.
77. Glison, M. (Liège), *Le glaucom à angle fermé*, Séméiologie, J. Fr. Ophtalmol, 1980, 3, 2, 139—147.
78. Glăvan, I. I., *Criterii şi metode actuale de diagnostic şi tratament în tbc oculară*, Oftalmologia, 2, Bucureşti, 1979, 85.
79. Glăvan, I. I., Tacorian, Doina, *Elemente de sistematizare a tehnicilor de investigaţie pentru asigurarea diagnosticului corect şi pentru urmărirea tratamentului în dezlipirea de retină*, Rev. Oft., 2, 1981, 111.

80. Hambresin, L., Dubois-Poulsen, H., *Afections du nerv optique, Encyclopedie médico-chirurgicale*, Vol. V., 21480, A. 10.
81. Grigorescu, Rodica, Abrudan, O., *Examenul imunologic al umorii apoase, criteriu de diagnostic în uveitele endogene*, Rev. Oftalmol., 1, 1979, 23.
82. Grünfeld, H., *Pupila*, în *Oftalmologia*, Ed. Medicală, București, 1958, 511.
83. Grünfeld, H., Mărgescu, Felicia, Codoreanu, Valeria, *Pseudopapilita vasculară în legătură cu două cazuri clinice*, Comunicare USSM, subfiliala Cluj, Secția Oftalmologie, 1961.
84. Grünfeld, H., Oancea, I., *Extracția corpilor străini din regiunea unghiului camerular*, Simpozionul Profilaxia cecității, București, 1963.
85. Guérin, P. H., *Accidents oculaires dus à des médicaments*, La Rev. Pharm., 1, 1972, 42 (din Farmacovigilența, Vol. II, 1973, 27—29).
86. Hamza, M., Ben Maiz, H., Ben Ayed, H., *Maladie de Behçet avec manifestation rénale*, Sem., Hôp., Paris, 1980, 22—24, 1081.
87. Harnagea, E., *Considerații asupra unor aspecte de patologie oculară în cadrul iluminatului artificial*, Teză de doctorat, I.M.F., Cluj, 1959, și Oftalmologia, XV, 1, 1971, 1.
88. Harangea, E., *Actualități în ergooftalmologie*, Rev. Oftalmologia, 1, 1978, 7.
89. Haut, J., Van Effenterre, G., Ullern, M., Chemet, M., *Traitement chirurgical de décolement de rétine avec trou maculaire par la technique de la vitrectomie associdèe à l'injection de silicone liquide*, J. Fr. Ophtalmol., 2, 1980, 115—118.
90. Haye, C., *Leziuni oculare produse de explozii atomice, Encyclopedie médico-chirurgicale*, Vol. 6, 21700, C. 10.
91. Henter, C., *Sclera*, în *Oftalmologia*, Ed. Medicală, București, 1958, 372.
92. Hellier-Larousse, H., *La vision en orientation et sélection proffessionelles, Encyclopédie*, VI, 21850, F. 10.
93. Ivanof, A., Ciupe, M. Sașcă, C., Vancea, Doina, *Microbiologie*, Ed. Did. și Ped., București, 1982, 206—208.
94. Jaffe Norman, S., *Intraocular implant surgery*, American Journal of Ophtalmology, 5, 1979, 819.
95. Lascu, Florentina, *Pseudopapilita*, Oftalmologia, 4, 1959, 319.
96. Lascu, Florentina, *Pseudonevrita optică posterioară de origine vasculară*, Oftalmologia, 1, 1960, 73.
97. Lascu, Florentina, Niculescu, I., *Pseudoglaucomul*, Bul. Oftalmologie, 1, 1954, 40—42.
98. Lascu, Florentina, *Căile optice intracraniene*, în *Oftalmologia*, Ed. Medicală, București, 1958, 730.
99. Lebuisson, D. A., Aron, J. J., *Les médications en ophtalmologie*, Vie Méd., 28, 1979, 2521—2524.
100. Literat, Afrodita, Bornuz, M., Oancea, I., Pop, Rodica, *Considerații asupra serologiei toxoplasmozei în afecțiuni oculare*. Rev. Oft., București, 3, 1985, 191.
101. Manolescu, D., *Retina, Nervul optic*, în *Oftalmologia*, Ed. Medicală, București, 1958.
102. Manolescu, D., *Etiologia uveitelor*, Oftalmol., 2, 1963, 105.
103. Marin, Fl., *Importanța cunoașterii modificărilor fundului de ochi pentru medicul practician*, Medicina Internă, București, 6, 1962.
104. Marin, Fl., Fekete, T., *Recuperarea în diabetul zaharat*, Ed. Medicală, București, 1979.
105. Marinescu, Maria, *Acțiunea prafului detergent asupra globului ocular*, Oftalmologia, 1, 1966, 13.
106. Marmor Michael, F., *Scăderea acuității vizuale în retinita pigmentară*, American Jour. Ophtalmology, 89, 1980, 692—699.
107. Mavrodin, D., *Scrisoare metodologică*, IEMRCM, București, 1972.
108. Mărgescu, Felicia, Stanca, Viorica, Marinescu, Irina, *Mai multe cazuri de gliom retinian în aceeași familie*, Oftalmologia, 2, 1962, 61.

109. Mărgescu, Felicia, Coracu, Maria, *Manifestări oculare într-un caz de granulom eozinofil*, Oftalmologia, 1, 1966, 61.
110. Mărgescu, Felicia, Coracu, Maria, *Două cazuri de flebită retiniană*, Rev. Oftalmologia, 1, 1968.
111. Michail, D., *Tratat de oftalmologie*, Cluj, 1928.
112. Michail, D., *Retinita exudativă externă*, Clujul Medical, 8, 1938.
113. Mihail, S., Oprea, Maria, Nicolae, St., *Manifestări alergice datorită coloranților în sfera oculară*, Rev. Oftalmologia, București, 3, 1981, 175.
114. Mihail, S., *Tratamentul găurii maculare*, Rev. Oft. București, 3, 1984, 271.
115. Mihail, S., Craiu, Afrodita, *Dezlipirea de retină posttraumatică la copii*, Simpozionul *Dezlipire de retină*, Constanța, 1974, apărută în Rev. Oftalmologia, 1, 1975, 5.
116. Mihail, S., Manu, P., Tacorian, Doina, Craiu, Afrodita, *Tulburări oculare produse de Pb și sulfura de carbon*, Rev. Oftalmologia, București, 4, 1975, 267.
117. Mihail, S., Popescu, M.P., Dumitrache, Marieta, *Studiul dezlipirii de retină idiopatice, criterii generale de recuperare și orientare a deficienților vizuali, încadrare prognostică, morbiditate recuperatvă*, Rev. Oftalmologia, 2, 1979, 89.
118. Mhail, S., *Date asupra oncocercozei oculare*, Rev. Oft. București, 4, 1983, 309.
119. Mihăilă, A., *Câteva date privind rezultatele dispensarizării în glaucom la un serviciu oftalmologic orășenesc*, Rev. Oftalmologia, București, 4, 1974, 361.
120. Micșa, M. V., Zapolschi, Doina, Popoviciu, S., Pastor, I., *Prognosticul îndepărtat al globilor oculari operați după plăgi întinse corneo-sclerale*, A 2-a Conf. Nat. de Oftalmol., București, 1979.
121. Micșa, M. V. și colab., *Unele aspecte în tratamentul cu imunosupresori în oftalmologie*, Rev. Oftalmol., 3, 1981, 233.
122. Miron, M. S., *Orbita*, în *Oftalmologia*, Editura Medicală, București, 1958, 745.
123. Miron, M. S., Climescu, Eliza, Eșanu, J., Stănescu, Bianca, *Tumorile maligne ale ochiului*, Editura Medicală, București, 1967.
124. Moreau, P. G., *Traumatismes oculaires*, Ophtalmologie clinique, Vol. II, Ed. Doin, Paris, 1970.
125. Moreau, P. G., *Le cristalin*, Ophtalmologie clinique, Vol. I, Ed. Doin, Paris, 1970.
126. Moreau, P. G., *Le corp vitré*, Ophtalmologie clinique, Vol. II, Ed. Doin, Paris, 1970.
127. Morax, S., Dureuil, J., Coscas, G. et Haut, J., *Les décollements séreux de l'épithelium pigmentaire de la rétine*, Ann. d'Oculist, 11, 1977, 809.
128. Mucinic, S. R., Skorodinskaia, V. N., Solovieva, P. V., Satnaia, E. N., *Starea unor sisteme funcționale ale organismului în miopia forte*, Oftalm. J., 1, 1962, 325.
129. Müller—Jensen, K., Allmara, W., *The prognosis of ocular injuries in traffic accidents*, Amer. J. Ophtal, 1971, 69, 334.
130. Nataf, Roger, Coscas, Gabriel, *Affections de la conjunctive*, Encycl. Méd. Chir., Vol. II, Alo — 1965 — 21130.
131. Nicolau, Profira, Ann. oculistique, Paris, 1933, 170—172.
132. Nordan, L. T., Pettit, Th., *Hazards of bilateral intraocular lens implantation*, Amer. J. Ophtal., 1979, 87, 322—329.
133. Nover, A., *Künstliche Linsen*, Fortschritte der Medizin, 47—48, 1986, 32.
134. Oancea, I., Pop, Rodica, *Rezolvarea plastică a tumorilor palpebrale prin autogrefă liberă cutano-tarso-conjunctivală*, A 2-a Conferință Națională de Oftalmologie, București, 1979.
135. Oancea, I., Mărgescu, Felicia, Coracu, Maria, *Considerații privind 11 cazuri de pseudopapilită vasculară*, Rev. Oftalmologia, 2, 1976, 133—138.

136. Oancea, I., Păcurariu, I., *Rezultatele obținute în reeducarea ambliopiilor organice prin leziuni maculare*, Oftalm., 2, 1973, 121.
137. Oancea, I., Vasinca, M., Pop, Rodica, *Incizia sclerocorneeană în treaptă și sutura plăgii cu fir de nailon monofil în operația de cataractă*, Oftalmologia, XXIV, 3, 1980, 199.
138. Offret, G., Haye, C., *Tumeurs des yeux et des annexes oculaires*, Ed. Masson, Paris, 1971.
139. Offret, G., Haye, C., *Tumeurs des paupieres*, Encycl. Méd. Chir., Vol. II.
140. Olson Randall, J., Kolonder, Hary, and Kaufman, Herbet E., *Optical quality of intraocular lenses*, American Journal of Ophtalmology, 3, part. II, 1979, 548.
141. Olteanu, M., Cernușca, M., Vișan, I., *Glaucomul și cataracta*, Rev. Oftalmologia, București, 4, 1974.
142. Olteanu, M., Boieraș, F., Petre, Marieta, Cernușca, M., *Glaucomul după cheratoplastie*, Oto-Rino-Laringologia și Oftalmologia, 2, 1974.
143. Olteanu, M., Popescu, P., Cernușca, M., *Principii chirurgicale în tratamentul dezlipirii de retină*, Rev. Oftalmologia, 3, 1975, 171.
144. Olteanu, M., Bănacu, I., Cârstocea, B., Stanciu, Daniela, Filip, M., Burcea, M., *Zece ani de experiență în implantul de cristalin artificial*, Rev. Oft., București, 4, 1987, 269—275.
145. Olteanu, M., Cârstocea, B., Pop, M., Vlad, D., Gheorghițoiu, Vasilica, Pește anu, Diana, Dumitrache, L., *Actualități în Oftalmologie*, (1975—1976). Comunicare prezentă la Consfătuirea de Oftalmologie de la Piatra Neamț, 1974, publicată în Rev. Oftal. 4, 1976.
145 a. Olteanu, M. și colab., *Actualități în Oftalmologie*, Vol. I (1981—1982), Vol. II, (1982—1983), Vol. III (1984), Vol. V (1986—1987).
146. Olteanu, M., Cârstocea, B., Mitrea, Constanța, Cernușca, M., Albu, Gh., *Caleidoscop de actualități în oftalmologie* (1978—1979), Rev. Oftalmologia, 4, 1979 313.
147. Olteanu M., Pop, M., Horge, I., Cârstocea, B., Stanciu, Daniela, *Keratofacoprotezarea optică*, Rev. Oftalmologia, 1, 1982, 41.
148. Olteanu, M., Horje, I., Pop, M., Morariu, M., Cârstocea, B., *Experiența clinicii de oftalmologie — transplantul de cornee — din S.M.C., pe o perioadă de 15 ani în keratoplastii"*, A 2-a Conferință Națională de Oftalmologie, București, 1979.
149. Olteanu, M., Pop, M., Iordache Elena, Mitrea, Constanța, Mitoșelu, Tania, Dumitru, Doina, *Glaucom congenital bilateral depistat precoce la un nounăscut de 9 zile și rezolvat prin trabeculectomie largă, bilaterală într-un timp*, Rev. Oftalmologia, 2, 1979, 133.
150. Olteanu, M., Horge, I., Pop, M., Cârstocea, B., Ispășoiu, C., Mitrea, Constanța, Dumitru Doina, Petrescu, Lăcrămioara, *Bont scleral mobil în șase variante tehnice*, Rev. Oftalmologia, 1, 1980, 29.
151. Olteanu, M., Horge, I., Pop, M., *Actualități în keratoplastie*, Oftalmologia, 2, 1980, 133.
152. Olteanu, M., Pop, M., Horge, I., Mitrea Constanța, Dumitru, Doina, *Indicații și rezultate diferențiate ale operației de implant de cristalin artificial*, Oftalmologia, XXIV, 3, 1980, 211.
153. Olteanu, M., Mitrea, Constanța, Dumitru, Doina, Iordache, Elena, Pop, M., Cârstocea, B., Pelinescu, Lăcrămioara, *Exenterație orbitară: autoplastie cutanată ciuruită prin alunecare. Protezare orbitară*, Conf. Nat. Oft. București, 1979.
154. Olteanu, M., Bănacu, I., Ciocmăreanu, Mariana, Pelinescu, Onciul, Lăcrimioara, Albulescu, Gabriela, *Corpi străini metalici nemagnetici intraocular sau intraorbitar, extrași sub ecran Tv., prin vizualizarea directă și amplificarea imaginii radiologice*, Rev. Oftalmologia, 2, 1981.
155. Otto, J., *Asupra reeducării deficiențelor vizuale mari de natură organică prin exerciții simple*, Oftalmologia, 4, 1972, 125.

156. Ourgaud, A. G., Etienne, *L'exploration fonctionelle de l'oeil glaucomateux*, Ed. Masson, Paris, 1961.
157. Palade, R., Popescu, M. P., *Refacerea cavității orbitare prin lambou cutanat liber*, Oftalmologia, 2, 1980, 145.
158. Pape, R., *Rehabilitation von sehgeschëdigen Patienten*, în *Rehabilitation* Band III, Georg Thieme Verlag, Stuttgart, 1975, 306—322.
158a. Pape, R., *Rehabilitation Einäugiger*, Klin. Monatsbl. f. Augenheilk., 1965, 146, 789—800.
159. Pau, H., *Augen Erkrankungen*, în *Heil Verfahren*, Hans Marseille Verlag GmbH, München, 1981, 113.
160. Paul, N., Cherry, H., *Ruptura traumatică indirectă a globului*, Arch. Ophtal., 3, 1978, 252.
161. Payrau, P., Hamard, H., *Affections inflamatoires, malformations congenitales de l'orbite*, Encycl. Méd. Chir., vol. VI, 21620 A.10.
162. Payrau, O., Fontain, P., *Chirurgia mutilantă a globului*, Ecycl. méd. Chir., Vol. III, 21195, A.10.
163. Păcurariu, I., *Infecția de focar în oftalmologie*, Ardealul medical, VIII, 1948, 22—24.
164. Păcurariu, I., Zamfirescu-Mărgescu, Felicia, *Pseudoglaucomul*, Conferința științifică asupra glaucomului, 1957, Volumul lucrărilor, 59—64.
165. Păcurariu, I., *Bolile și anomaliile congenitale ale ochiului și anexelor sale*, p. 243—268, în *Oftalmologia*, Ed. Medicală, București, 1958.
166. Păcurariu, I., Rusu-Păcurariu, Lavinia, *Cristalinul*, în *Oftalmologia*, Editura Medicală, București, 1958.
167. Păcurariu, I., Rusu-Păcurariu, Lavinia, *Uveea*, în *Oftalmologia*, Ed. Medicală, București, 1958, 445—510.
168. Păcurariu, I., Marin, Florea, *Manifestările oculare în disproteinemii*, Oftalmologia, 2, 1963.
169. Păcurariu, I., Marin, C., *Dinamica unor boli oculare ale copilăriei și vîrstei înaintate*, Rev. Oftalmologia, 4, 1973.
170. Păcurariu, I., Păcurariu, Lavinia, Oancea, I., *Corpii străini intraoculari ignorați*, Oftalmologia, 1, 1966, 55.
171. Păcurariu, I., Marin, C., *Rezultate postoperatorii în dezlipirea de retină*, Rev. Oftalmologia, 3, 1975.
172. Păcurariu, I, Schmidt, G., *Contribuții la studiul glaucomului juvenil*, Rev. Oftalmologia, București, 4, 1962, 307.
173. Păcurariu, I., Gorcea, Angela, *Tumorile maligne ale uveei, considerații clinice și statistice*, Rev. Oftalmologia, București, 4, 1977.
174. Păcurariu, I., Vasinca, M., *Leziuni oculare prin accidente de circulație*, Rev. Oftalmologia, 4, 1978, 293.
175. Păcurariu, I., *Diagnosticul melanomului malign coroidian (m.m.c.)*, Rev. Oftal. 2, 1983, 81; *Prognosticul și tratamentul m.m.c.*, 3, 1983, 161.
176. Păcurariu, I., *Retinopatia diabetică*, Medicina Internă, 8, 1968, 643.
177. Păcurariu, I., Vasinca, M., Grigorescu, Rodica, *Tratamentul uveitelor*, Rev. Oftalmologia, București, 3, 1976, 167.
178. Păcurariu, I., Păcurariu, Lavinia, Sandovici, Eva, Pîslaru, Viorica, Pop, Rodica, *Afecțiunile venoase ale retinei*, Simpozionul de Oftalmologie, Sibiu, 1965.
178a. Păcurariu, I., Oancea, I., Pop, Rodica, *Probleme de conduită terapeutică în cataracta unilaterală*, Rev. Oft., I, 1985, 1.
179. Petrea, Irina, *Sindrom de fantă sfenoidală posttraumatică, Considerații privind două cazuri clinice*, Rev. Oftal., 4, 1980, 305.
180. Petrescu, A. D., *Biometale în oftalmologie*, Oftal., 1, 1980, 3.
181. Petrescu, A. D., *Sorbitoul în oftalmologie*, Oftalmologia, XXIV, 3, 1980, 161.
182. Pietruschka, G., *Klinische Untersuchungen zur Frage der Ätiologie des primären Glaucoms*, Veb Carl Marhold Verlag Halle (Saale), 1959.

183. Pop, D. Popa, Doina, Georgescu, Gabriela, Stănescu, Th., *Traumatismul cranian, factor declanșator sau favorizant al glaucomului*, Oftalmologia, 2, București, 1980, 99.
184. Pop, M., Olteanu, M., Luca, N., *Cheratita sau cherato-uveita herpetică*, Rev. Oftalmologia, 3, 1976.
185. Pop, M., Iacoblev, D., *Experiența autorilor în ceea ce privește keratotomia radială*, Rev. Oft., București, 2, 1987, 137.
186. Pop, Rodica, Lazarov, Eleonora, Kaucsar, Emese, Preotu, Magdalena, *Prognosticul funcțional al nevritelor optice acute în raport cu tratamentul general aplicat*, Oftalmologia, 2, București, 1979, 121.
187. Pop, Rodica, *Complicații orbitare ale proceselor inflamatorii sinusale*, Oftalmologia, 2, București, 1980, 81.
188. Pop, Rodica, Lazarov, Eleonora, *Valoarea comparativă a astigmatismului postoperator precoce în funcție de incizia și sutura plăgii operatorii în cataractă*, Oftalmologia, XXIV, 3, 1980, 215.
189. Pop, Rodica, *Rezultate funcționale postoperatorii în cataractele congenitale*, Oftalmologia, 3, 1973, 211.
189a. Pop, Rodica, Oancea, I., Lazarov, Eleonora, Vlăduțiu, Cristina, *Posibilități de recuperare funcțională în cataractele traumatice unilaterale*, Rev. Oft., București, 4, 1985, 249—254.
190. Popescu, P. M., Pop D. Popa, Doina, Andronescu, Gabriela, *Date comparative asupra rezultatelor operatorii în dezlipirea de retină, obținute prin diferite tehnici chirurgicale*, Oftalmologia, XXIV, 3, 1980, 203.
191. Popovici, M., Popovici, Mariana, *Considerații asupra unor aspecte etice și medico-legale privind dezlipirea de retină*, Rev. Oft. București, 3, 1975, 231.
192. Quigley, A. H., Maumenee, A. D., *Long term follow up treated open angle glaucoma*, Amer. J. Ophtal., 1979, 87, 519.
193. Radian, Al. B., Corșatea, Laura, Grigoraș, V., *Vitrectomia anterioară cu ajutorul aspirației prin iridectomie anterioară*, Piatra Neamț, 1989.
194. Radian, Al. B., Radian, Ana Lucia, *Staza papilară cu evoluție neobișnuită în timpul gravidității*, Oftalmologia, 4, 1977, 273.
195. Radian, Al. B., Radian, Ana Lucia, *Tatuajul corneean optic*, Oftalmologia, 2, 1977, 129.
196. Radian, Al. B., Radian, Ana Lucia, Alupei, L., *Transplantarea glandei lacrimale, o nouă operație în xeroza oculară*, Rev. Oftalmologia, București, 3, 1979, 203.
197. Radian, Al. B., Corșatea, Laura, Cojocaru, C., *Vederea binoculară la cataractele unilaterale rezolvate prin implantare de pseudofac*, Rev. Oft., București, 2, 1986, 155.
198. Radian, Al. B., *Tehnică chirurgicală combinată pentru corecția ptozei palpebrale de grad mare*, Rev. Oftalmologia, 1, 1980.
199. Ravault, M., *Affections du nerf optique et de la papille, Ophtalmologie clinique*, Vol. II, Ed. Doin, Paris, 1970.
200. Rânjea, G., *Acțiunea patogenă a prafului de clorură de sodiu asupra ochiului*, Igiena, 2, 1980, 151.
201. Răsvan, N., Serémy, Margareta, *Optica oculară*, în *Oftalmologia*, Ed. Medicală, București, 1958, 203—242.
202. Ragnar, Törnquist, *Diabetes und Blindness in Sweden*, Review of the European Blind, 3, 1980, 20.
203. Régnier, P., Bec, G., Cuq et Rolland, M., *Les atrophies optiques de causes toxiques et nutritionnelles en Pediatrie*, Rev. Méd., Toulouse, 1980, XVI, 453—457.
203a. Riss, I., Le Rebeller, M—J., *Chirurgie refractive*, Bordeaux Médical, 9, 1986, 275.
204. Rivals-Mazères-Alain, *Deux examens neuro-ophtalmologiques: le fond d'oeil et le champ visuel, au cours des tumeurs cérébrales*, La Vie Médicale, 10, 1979, 801.
205. Robert, J. M., *Génétique et ophtalmologie, Ophtalmologie clinique*, Vol. II, Ed. Doin, Paris, 1970.
206. Rosin, A., Carangiu, Elena, *Perspectivele profesionale și medicale ale tinerilor cu sindrom Marfan*, Rev. Oftalm., 1, 1976.
207. Rougier, J., *L'orbite, Ophtalmologie clinique*, Vol. I, Ed. Doin, Paris, 1970.
208. Rougier, J., *Neuro-ophtalmologie, la pupille, Ophtalmologie clinique*, Ed. Doin, Paris, 1970.
209. Royer, J., *Paupières et appareil lacrymal, Ophtalmologie clinique*, Vol. I, Ed. Doïn, Paris, 1970.
210. Royer, J., *Oeil et affections générales, Ophtalmologie clinique*, Vol. II, Ed. Doin, Paris, 1970.
211. Saraux, H., *Les uveites*, Tables rondes de l'hôtel Dieu de Paris, Revue Chibret, 52, 1968.
212. Saraux, H., *Précis d'Ophtalmologie*, Paris, Ed. Masson, 1969.
213. Saraux, H., Béchetoille, A., *Les névrites optiques rétrobulbaires*, Conférences lyonnaises d'ophtalmologie, Ed. Lab. H. Faure, 124, 1975.
214. Săbădeanu, V., *Avulsia globului ocular și a nervului optic prin lovitură de corn de bou*, Clujul Medical, 2, 1931, 115.
215. Săbădeanu, V., *Corneea*, în *Oftalmologia*, Ed. Medicală, București, 1958, 379.
216. Săbădeanu, V., *Traumatismele organului vizual*, în *Oftalmologia*, ed. a II-a, Ed. did. și științifică, București, 1971.
217. Săbădeanu, V., Kovács, Magda, Chiriță, Ella, *Explorarea vederii spațiale a monoftalmilor și ambliopilor prin aparatul cu trei tije*, Rev. Oftalmologia, 3, 1978, 171.
218. Sachsenweger, Rudolf, *Neuroophthalmologie*, Veb Georg Thieme, Leipzig, 1975.
219. Sasu, Nicoară, *Tratamentul keratitei herpetice recidivante cu Levamisole*, Oftalmologia, XXIV, 3, 1980, 229.
220. Sărăcăceanu, Lucia, *Particularități ale chirurgiei oculare la bătrîni*, Rev. Oft., București, 1, 1986, 61.
221. Sărăcăceanu, Lucia, Niculescu, Veronica, Filip, Olimpia, Adam, Tatiana, Barbu, F., *Considerații asupra traumatismelor oculare în ultimii 2 ani*, Lucrare comunicată la ședința secției de oftalmologie, U.S.S.M. Craiova în 1980, (Ref. Oftalmologia, 2, 1981).
222. Schmidt, G., Păcurariu, I., *Glaucomul medicamentos*, Oftalmologia, 1, 1966, 5.
223. Segal, N., *Considerații asupra unor probleme ridicate de tratamentul cataractelor congenitale*, Rev. Oft. București, 3, 1983, 211.
224. Segal, N., *Rolul fierului în perioada actuală în plăgile oculare perforante cu sau fără retenție de corpi străini intraoculari*, Rev. Oftalmologia, 4, 1973, 317.
225. Segal, N., *Accidentele oculare la copii*, Rev. Oftalmologia, București, 1973, 4, 377.
226. Segal, N., Cosma, A., *Paralizia acomodării — semn important în diagnosticarea botulismului*, Oftalmologia, 1, 1979, 37.
227. Segal, N., Fori, I., Roșca, Elisabeta, *Problema adaptării și readaptării în muncă a muncitorilor cu vedere monoculară*, Reuniunea anuală de oftalmologie din Moldova (Piatra-Neamț), 1974.
228. Segal, N., Roșca, Elisabeta, Novac, Marta, *Morbiditatea și factorii de risc în cataracte presenile. Cataracta devine mai puțin senilă?*, Rev. Oftalmologia, 2, București, 1980, 115.
229. Shahinian, Lee, Malachowski, Natalie, *Fibroplazia retrolentală*, Arch. Ophtal., 1978, V, 1, 70.
230. Stănescu, Petre, *Ce este nou în oftalmologie?*, Magazin, XXIV, 1182, 1980.

231. Stark Walter, J. și colab., *Correction of aphakia*, American Journal of Ophtalmology, 3, II, 1979, 535.
232. Sturtevant, F. M., *Zinc deficiency, acrodermatitis enteropathica, optic atrophy, subacute myelo optic neuropathy and 5, 7 Dihalo — 8 — quinoleinols*, Pediatrics, 1980, 65, 610—613.
233. Tacorian, Doina, Anghel, Maria, *Aspecte clinice și funcționale în dezlipirea de retină la copii și adolescenți*, Rev. Oftalmologia, București, 4, 1975.
234. Tihanyi, L., Cherestes, L., *Aspecte clinice în uveitele din climacterium*, Rev. Oftalmologia, 3, 1976, 205.
235. Torrence, A., Makley, Alex. Azov, *Oftalmia simpatică*, Arch. Ophtal., 2, 1978, 257.
236. Trușca, Elena, Marin, Marinela, *Grade de supleare a vederii reliefului la monoftalmi*, A 2-a Conferință Națională de Oftalmologie, București, 1979.
237. Trușcă, Elena, Filipescu, I. Niculescu, Elvira, *Timololul în tratamentul glaucomului*, Oftalmologia, 3, 1980, 225.
238. Tumarchina, A. M., *Expertiza medicală a capacității de muncă*, Ed. de Stat pentru literatură și știință, București, (traducere), 1953, 810—812.
239. Vlad, P., Dediulescu, L., *Practica noastră în incizia și sutura pentru operația de cataractă, pe o perioadă de 10 ani (1970—1979)*, Rev. Oftalmologia, București, 4, 1980, 293.
240. Valenta, Andraș, *Importanța schimbării refracției sub acțiunea unor medicamente în conducerea auto*, Szemészet, 1, 1976, 31.
241. Vallat, M., Beylot, J. et Pesme, D., *Névrite optique après hémorragie digestive. A propos de trois observations*, Bordeaux médical, 10, 1977, 644.
242. Vancea, Petre, *Introducere la neurologia oculară*, Tipografia, „Transilvania", Cluj, 1934.
243. Vancea, P., *Omagiu profesorului D. Michail*, Cluj, 1936.
244. Vancea, P., *Tumorile ochiului și anexelor sale*, în *Oftalmologia*, Ed. Medicală, București, 1958, 951.
245. Vancea, P., Vaighel, V., *Considerations sur les échecs dans l'operation de dacryocystostomie plastique*, Ann. d'oculistique, 1959, 192, 2, 71—75.
246. Vancea, P., *Ereditatea și retinoblastomul*, Oftalmologia, 4, 1957, 336.
247. Vancea, P., *Rolul oculistului în orientarea profesională a elevilor*, Muncitorul Sanitar, XIV, 37 (641), 1960.
248. Vancea, P. Petre, Schwartzenberg, Tikwa, *Pupila normală și patologică*, Raport ținut la cea de a XIV-a Reuniune a oftalmologilor din Moldova, 1978.
249. Vancea, P. Petre, Brătianu, Alice, Călin, Ada, Colev, Gh., *Dificultățile diagnosticului etiologic în uveite*, Rev. Oftalmologia, 3, 1976.
250. Vancea, P. P. (Iași), Radian, Al. B. (Bacău), *Cristalin și iris. Probleme actuale de chirurgie*, Conf. Națională de Oftalmologie București, 1979.
251. Vasinca, M., *Prognosticul funcțional al uveitelor*, Rev. Oftalmologia, 3, 1976.
252. Vasinca, M., Horje, I., Vasinca, D. I., Băcilă, Mărioara, *Particularitățile DR la copil*, Rev. Oft. Buc., 4, 1985, 255; *Particularitățile DR la ochiul senil*, Rev. Oft. Buc., 1, 1986, 35.
253. Vasinca, Mircea, *Uveitele*, Ed. Dacia, Cluj-Napoca, 1979.
254. Vasinca, Mircea, Cofaru, D., *Rezultate postterapeutice în retinopatia diabetică*, Oftalmologia, XXIV, 3, 1980, 233.
255. Vrînceanu, Elena Mariana, *Contribuții la studiul manifestărilor oculare ale polului anterior la diabetici*, Teză de doctorat IMF, București, 1971.
256. Willenz, Al., Brucar, I., *Glaucomul*, în *Oftalmologia*, Ed. Medicală, București, 1958, 566—599.
257. Wolmark, Y., Forette, B., Berthaux, P., *Le cout économique du Glaucome*, Bordeaux Méd., 13, 1980, 461—464.

258. Zolog, N., *Selecțiunea și orientarea profesională în raport cu funcțiile vizuale*, Timișoara, 1969.
259. Zolog, N., Chercotă, Gh., *Glaucom și miopie*, Oftalmologia, București, 4, 1974.
260. Zolog, N., *Miopia*, Editura Facla, Timișoara, 1980.
260a. Zolog, N., *Rolul miopiei în geneza dezlipirii de retină*, Rev. Oftalmologia, 1, 1981, 3—7.
260b. Zolog, N., *Keratotomia radială*, Oftalmologia, București, 3, 1983, 169.
260c. Zolog, N., *Degenerescențele maculare ale vîrstnicilor*, Oft., 2, 1986, 81.
261. * * * U.S. National Eye Institute, *Civilians with vizual impairment of legally blind*, 1972.
262. * * * Com. Asociației Internaționale de luptă împotriva glaucomului din Anglia, Spitalul King's College, London, 1980.
263. * * * Agenda Medicală, Editura Medicală, București, 1980, 1981.
264. Ziarele: a) Magazin nr. 48 (1572) din 26 nov. 1987, *Un nou medicament românesc EPUROX*, Dr. Aurel Rosin, Policl. univ. Titan; b) Muncitorul Sanitar 26 (1816) din 30 iunie 1987, *Cercetarea medicală are un singur scop: mai buna îngrijire a bolnavilor*; c) „România Liberă" 12726, 1985, 5, Interviu cu prof. dr. Mircea Olteanu — Rădulescu Pia.
265. Revista Réadaptation Paris, 292, 1982; 334, 1986; 346, 1988, Rev. Nauca i jizni, 1, 1988.
266. * * * La cécité dans le monde — date OMS, Nouv. Press. Méd., 43, 1979, 3523.

II. RECUPERAREA DEFICIENȚILOR CU ALTERĂRI ALE CÎMPULUI VIZUAL (CV)

Noțiunea de CV o întîlnim încă la grecii antici, dar nu a fost bine conturată — nu a fost nici în Evul mediu — din cauza necunoașterii precise a anatomiei și fiziologiei oculare, și în plus, a fost deviată de concepții mistice. Treptat, s-a precizat, precizare la care au contribuit multe generații de cercetători.

Cîmpul vizual monocular este definit ca „totalitatea punctelor din spațiu pe care le poate cuprinde un ochi imobil (cu privirea fixă)" (7). Acesta este CV *static*.

Totalitatea punctelor pe care ochiul le poate cuprinde prin diferitele sale mișcări constituie CV *dinamic*.

El depinde foarte mult de CV static și este întotdeauna mai întins; la acesta apelează deficienții vizuali cu handicap preponderent al cîmpului, pentru a-l lărgi; mai mult, în scop de orientare, adesea ei recurg și la mișcări ale capului.

Cîmpul vizual static e cel care este luat în considerare în aprecierea gradului de invaliditate oculară. Acest cîmp se suprapune celui ce poate fi cuprins de un aparat optic (lentilă, microscop, aparat foto și altele); interesant este că cele mai bune dintre aceste aparate în poziție fixă au un cîmp de maxim 70°—80°, în timp ce cîmpul vizual monocular static uman cuprinde, pe meridianul orizontal, 150°.

Cîmpul vizual binocular rezultă din suprapunerea în partea nazală a celor două cîmpuri monoculare; avînd importanță în VB va fi reluat la capitolul strabism.

În activitatea practică, determinarea cîmpului vizual oferă cele mai valoroase date asupra sensibilității diferențiale și nu pentru explorarea simțului formelor, fapt justificat prin reprezentarea inegală pe suprafața retinei a celulelor cu conuri și a fibrelor optice.

Sensibilitatea diferențială permite deosebirea a două puncte luminoase cu strălucири diferite, ea este în funcție de mărimea indicelui și de luminozitate (un indice cu o suprafață mare și luminozitate mică, echivalează cu unul de dimensiuni mai mici dar intens luminat). Relația dintre aceste mărimi constituie „legea însumării spațiale", care este constantă în cazuri normale și alterată în cele patologice, în mod deosebit în edemul retinian. Pe lîngă dimensiunea, luminozitatea testului, luminozitatea fondului, reglabile la perimetrele

și campimetrele moderne, oferă condiții diferite de examinare: fotopică, mezopică ori scotopică.

Metodele de examinare, prin multe aspecte și detalii, pot fi însușite din diferite tratate de explorări funcționale în oftalmologie (2, 17), la noi ale lui P. Cernea și Fl. Constantin (5).

Pentru urmărirea în timp a evoluției afecțiunilor cu deficit de cîmp, important este ca mărimea indicelui, intensitatea luminoasă utilizată (test și fond) și condițiile de examinare să fie aceleași.

În mod curent se determină:

CV monocular la sferoperimetru cu cupolă Goldmann cu teste albe sau colorate de dimensiuni și luminozități reglabile;

CV central (campimetria) pentru detaliile centrului și a zonei circulare de 30° din jurul punctului de fixație.

Angioscotometria Ewans, metodă de investigație foarte fină a interiorului cîmpului vizual, studiază, pe mici ecrane cadrilate, plasate la 20 cm de ochi, umbrele vasculare pe care le proiectează pe retină vasele, plecate de la papilă.

Limitele fiziologice ale CV pentru alb sînt: temporal și inferotemporal 90, nazal 60, inferior 70 și superior 50.

Reprezentarea grafică a limitelor cîmpului vizual pentru alb este prezentată în volumul I.

Valoarea CV pentru culori este diferit apreciată de autori, din mai multe motive: discromatopsiile de diferite grade sînt destul de frecvente putînd atinge, la sexul masculin, 8%; compoziția spectrală a culorilor trebuie să fie foarte riguroasă; culorile dau mai repede senzația de oboseală; în sfîrșit, la ochiul adaptat la lumină, cîmpul pentru culori este mai larg.

În aprecierea capacității de muncă, valoarea CV pentru culori nu o atinge pe cea pentru alb. Cîmpul pentru culori este în general mai restrîns concentric cu cîte 10° față de alb în ordinea următoare: albastru, roșu, verde. Deficitele de cîmp pentru culori fiind mai precoce și mai mari decît pentru alb, au importanță în clinică pentru diagnosticul și urmărirea evoluției bolii.

Cînd unui deficit de cîmp pentru culori i se suprapune și deficit pentru alb, leziunea este gravă și adesea definitivă.

După modul de prezentare al testului, se disting două variante de examinare: a. testul este deplasat pe meridiane succesive de la periferie spre centru pînă este perceput, moment care indică faptul că puterea de stimulare a testului a egalat sensibilitatea retinei de la acel nivel, este *metoda cinetică* (3), se continuă examinarea pe toate meridianele; curba care unește punctele cu sensibilitate retiniană egală se numește izopter. Perimetria cinetică este varianta curentă de examinare a cîmpului vizual; b. se prezintă un test fix a cărui intensitate luminoasă crește pînă ce se atinge pragul de percepție, *metoda statică* (16).

Viteza de deplasare a testului în metoda cinetică trebuie să fie constantă, în jur de 5 grade perimetrice pe secundă.

CV depinde, pe lîngă condițiile de examinare, de o serie de factori fiziologici ca: *diametrul pupilei* (mioza și midriaza modifică CV); este mai corect să se determine pe pupilă cu diametru mijlociu; *viciile de refracție*, teoretic și ideal, un cîmp se determină avînd acuitatea vizuală maximă, deci în cazul ametropiilor cu defectul perfect corectat, lentilele însă, amputează CV periferic, în plus cele convergente strîmtează cîmpul, cele divergente îl lărgesc prin efectul lor prismatic (7), ideal ar fi — practic extrem de rar posibil — corecția să se facă cu lentile de contact; în explorarea CV, ametropiile mari trebuie corectate; *orice alterare a transparenței mediilor* oculare modifică aspectul CV; *factorii psihologici* au mare importanță; examinarea impune atenție din partea examinatului (în multe procese intracraniene bolnavul nu se poate concentra). Valorile CV trebuie luate în considerare numai în condițiile în care examinatul are o capacitate intelectuală și comportament normal, de asemenea în situațiile în care el se justifică din punct de vedere clinic; adeseori se impune repetarea examinării în scop de confruntare, de urmărire a evoluției și de stabilire a prognosticului.

Un CV oferă date despre: limitele periferiei sale și despre sensibilitatea diferențială din interiorul său, precizînd topografia și caracteristicile deficitelor (scotoame).

În aprecierea gradului de invaliditate se iau în considerare limitele CV și deficitele din interiorul său pentru alb, determinate cu pupilă nedilatată.

Pata oarbă sau pata lui Mariotte este deficitul fiziologic din interiorul cîmpului, corespunzător papilei nervului optic; ea e situată pe meridianul orizontal la 12—15° temporal de punctul de fixație. Are diametrul vertical de 7—8°, iar cel orizontal de 5—6° și e sesizabilă doar la explorarea instrumentală (perimetrie și, mai exact, la campimetrie).

În practică se pot întîlni două categorii mari de alterări ale CV: strîmtorările și scotoamele.

Strîmtorările pot fi: concentrice; în sector (de diferite forme, dimensiuni și localizări) și de deficit hemianoptic (lipsa unui hemicîmp la fiecare ochi, mai des vertical, mai rar orizontal).

Scotoamele sînt absențe în interiorul CV. Ele pot fi: *pozitive* cînd bolnavul are cunoștință de ele, orientează spre o leziune la una dintre extremitățile căilor optice (retină sau cortex) (7), și *negative*, cînd bolnavul nu are cunoștință despre ele. În scotoamele absolute, indicatorul dispare total, deci e o anestezie retiniană; cînd indicatorul se estompează, scotomul este relativ și indică hiposensibilitatea zonei respective. După sediu, scotoamele pot fi centrale, paracentrale ori periferice.

Deficitele de cîmp vizual trebuie interpretate și luate în considerare plecînd de la următoarele criterii (după Traquair, 18): poziția, forma, întinderea, intensitatea (absolute ori relative), calitatea (grave pentru alb, mai puțin grave pentru culori), contur și comportare evolutivă.

II.1. ALTERĂRILE CV ÎN AFECȚIUNILE COROIDEI

1. *Afecțiunile inflamatorii (coroiditele)* se însoțesc de scotoame (cînd sînt centrale se cercetează macula și nervul optic) prin tulburări de sumație spațială determinate de edem. Apar scotoame vag conturate la început. Reapariția sumațiilor normale, delimitarea scotoamelor prin margini mai nete, reducerea lor în întindere sînt semne perimetrice de dispariție a edemului și de evoluție spre vindecare (7). Controlul impune însă condiții fizice și psihice similare de examinare. Scotoamele corespund focarelor inflamatorii corioretiniene; sediul periferic e cel mai benign din punct de vedere optic și prognostic (19). Cînd leziunea corioretinitică este maculară, scotomul central adesea este definitiv și antrenează scăderea importantă de vedere, care impune încadrarea corespunzătoare restantului funcțional de la sfîrșitul evoluției afecțiunii. La copii, corioretinitele extinse maculare — des intră în discuția etiologică toxoplasmoza — duc la ambliopii organice, iar cînd afectează ambii ochi, la ambliopie bilaterală, cu nistagmus și inferioritate vizuală definitivă, cu deficit de grad mare (9). În uveitele hipertensive se poate întîlni, paralel cu ascensiunile tensionale, scotomul Bjerrum ori de tipul treptei lui Rönne (nu se exclud uveitele pe fond de glaucom). În general, deficitele campimetrice din uveitele hipertensive sînt mai frecvente și mai tipice pentru uveită decît pentru glaucom (M. Kalt, 9).

În uveopapilite, alterările de cîmp sînt polimorfe și variabile în funcție de evoluția bolii; ele însumează alterările de cîmp ale uveitei și papilitei.

2. *Dezlipirea de coroidă* a permis efectuarea unui număr restrîns de cîmpuri și acestea executate în condiții neideale, pentru că este vorba de bolnavi recent operați. Scotoamele apar în zona corespunzătoare dezlipirii; la teste cu luminozitate mare însă, cîmpul nu apare afectat. Evoluția obișnuită este spre recuperare și dispariție a scotoamelor.

3. *Rupturile coroidei* dau scotoame numai cînd este interesată și retina (Baz, citat de 7), atunci scotomul e mai mare decît ruptura coroidiană. Dacă ruptura e localizată în mașulă determină scotom central. În edemul traumatic (Berlin) apare sindrom campimetric caracteristic pentru edem: albastrul e rău perceput; foarte rar, dacă

situația e gravă, se constată scotom și pentru alb, care rămîne definitiv.

4. *Tumorile coroidei* dau deficite de cîmp legate nu de structura tumorii, ci direct de întinderea dezlipirii secundare a retinei. În faza de debut, bolnavul poate acuza cianopsie. Scotomul e pozitiv: bolnavul localizează o umbră mai mult sau mai puțin densă, corespunzătoare sediului tumorii. Pe măsură ce procesul evoluează, deficitul pozitiv devine mai opac și mai net delimitat, cu contur abrupt față de dezlipirea de retină idiopatică unde pantele sînt line (Beery, citat de 7). În luminaj slab al fondului, deficitul perimetric, corespunzător dezlipirii de retină prin tumoare coroidiană, rămîne staționar, iar cel datorat dezlipirii idiopatice, se mărește mult.

S-a încercat să se utilizeze alterarea CV ca element de diagnostic diferențial între dezlipirea de retină secundară tumorilor coroidei și dezlipirea idiopatică, însă rezultate obținute nu au fost concludente.

5. *Miopia.* Statistica cea mai mare este prezentată de Jarry, ea cuprinde CV la 144 miopi (7). Se întîlnesc modificări de cîmp numai în miopiile de peste 6 dioptrii. La acestea cîmpul este mai strîmt, fapt ce se explică prin lărgirea, în acești globi, a regiunii ora serata, care nu e funcțională.

N. Zolog (21), urmărind evoluția cîmpului vizual la 44 subiecți adulți și vîrstnici (pînă la 78 de ani) cu miopii maligne, de peste 10 dioptrii, a constatat că alterările de cîmp se accentuează paralel cu vîrsta.

Deficitele în sector, constatate în miopiile mari, sînt nesistematizate, legate de focarele de coroidoză ori cicatrici după dezlipire de retină; constant deficitul perimetric depășește întinderea cicatricii. Alterările perimetrice la miopi sînt mai evidente la examinarea în condiții de obscuritate. Pata oarbă la miopul fără lentilă e totdeauna mai aproape de punctul de fixație. Corespunzător conului miopic, apare scotom maxim pentru culoarea verde (7). Leziunile miopice maculare (hemoragice, degenerative) se însoțesc de scotom central.

Cîmpul vizual la o miopie cu leziuni de fund de ochi are valoare mare, în dosarul bolnavului, pentru a evalua just capacitatea vizuală prezentă, progresul terapeutic sau agravarea afecțiunii.

II.2. ALTERĂRILE CÎMPULUI VIZUAL ÎN AFECȚIUNILE RETINEI

1. *Dezlipirea de retină (DR).* Cîmpul vizual e un element valoros în toate fazele bolii: la debut, cînd indică afectarea și sediul dezlipirii chiar în stadii în care examenul oftalmoscopic nu o poate preciza; în timpul evoluției și după tratament, cînd apreciază gradul recuperării.

La debut, CV poate orienta spre sediul rupturii. Schiff-Wertheimer a insistat asupra faptului că în anamneză trebuie precizat în ce zonă a apărut „voalul clasic din DR" (scotomul pozitiv), de asemenea fosfenele. Gaillard (citat de 7), în teza sa, concluzionează că în DR, scotomul primitiv e situat cel mai des infero-nazal și corespunde unei rupturi superotemporale; dacă bolnavul acuză scotoame cu mai multe localizări, sînt rupturi multiple. Pierderea brutală a vederii maculare se datorește unui scotom central întins, prin extinderea dezlipirii din partea temporală, de deasupra meridianului orizontal, unde e ruptura, spre partea nazală a retinei. În dezlipirea de retină inițial maculară, scăderea de vedere e mai puțin brutală. Deci, perimetria are valoare mare la începutul DR, cînd poate orienta, spre țintă, terapia. În perioada de debut, examinarea CV se face cu metode fine.

Caracterul pozitiv al scotomului la început e de mare importanță; coroborînd cu localizarea sa, se ajunge adesea să se orienteze corect explorarea oftalmoscopică și tratamentul optim pentru bolnav.

În perioada de stare, perimetria indică sediul dezlipirii; deficitul e mai întins ca aceasta și urmează modificări paralele cu ea.

După repaus, cîmpul dă indicații prognostice: cînd se lărgește, prognosticul e bun. Clasic, deficitul pentru albastru e mai accentuat, de fapt, în caz de DR, el se suprapune peste cel pentru roșu (nu e mai larg cu cele 10° față de roșu).

Traquair dă două explicații posibile deficitului perimetric pentru albastru în DR (18): lezarea straturilor externe ale retinei care au rol în perceperea albastrului și prezența unui lichid seros galben în care înoată elementele senzoriale. În mod curent, în DR se ia în considerare CV pentru alb. Foarte valoros este cîmpul determinat la luminozități slabe, întrucît — se știe — simțul luminos în această afecțiune fiind mult alterat, obscuritatea agravează deficitele constatate la perimetria cu luminozități ridicate.

În faza terminală a DR și în evaluarea prognosticului, perimetria e de foarte mare importanță. Se știe că în DR vindecată (excepțional spontan, cel mai des chirurgical), acuitatea vizuală rămîne inferioară normalului, simțul luminos alterat, iar cîmpul vizual rămîne totdeauna mai strîmtat.

Recuperarea e mai bună în dezlipirile plate decît în cele proeminente. Cu cît dezlipirea e mai veche, cu atît recuperarea e mai puțin completă. Dezlipirea cu durata de sub o lună, recuperează cel mai mult. În practică, bolnavii cu DR vindecată se exprimă că „văd mai închis cu ochiul operat și că văd culorile mai gri și mai palide". După scurtare de glob, perimetria evidențiază deficit definitiv în zona corespunzătoare intervenției, iar după cerclaj Arruga, se constată strîmtorare concentrică a cîmpului vizual. În DR considerate vindecate, CV, alături de acuitatea vizuală, trebuie controlat, periodic.

2. *Bolile degenerative: Retinopatia pigmentară (RP).* La debut, se manifestă perimetric prin insule de scotoame care, contopindu-se, dau scotom inelar cu pante periferice dulci. Gonin (citat de 20), în 1906, a arătat pentru prima oară că în RP, la debut, este afectat cîmpul vizual pericentral prin scotom inelar; înaintea lui era considerată patognomonică, pentru RP, strîmtorarea concentrică, marcată, a CV.

La debut, periferia cîmpului este normală, pentru teste mari, și alterată — strîmtată — pentru teste mici. În perioada evoluată, se constituie scotomul inelar (circa 30° în jurul punctului de fixație), rar inel incomplet; constant scotomul e simetric la ambii ochi. *Bilateralitatea și simetria scotomului inelar* constituie elemente foarte importante pentru diagnostic. Marginea externă a scotomului are pante dulci, iar cea internă pante abrupte. Paralel cu evoluția bolii, scotomul devine mai dens și mai întins, se extinde mai mult în afară, ocupînd periferia. CV central se păstrează mult timp, e rotund sau oval, cu axul mare orizontal. La început cîmpul vizual central în RP are aproximativ 30°, cuprinde deci și pata lui Mariotte; apoi se reduce progresiv la 10 chiar 5 grade (11) (ca în glaucom), vederea centrală e acceptabilă, dar tulburările de orientare sînt foarte mari. Modificările perimetrice pentru culori nu au nimic patognomonic pentru retinopatia pigmentară. Sfîrșitul inexorabil al bolii e cecitatea. Evoluția e lungă, uneori cu perioade aparent staționare.

Alterările perimetrice sînt mai marcate la lumină slabă, cunoscute fiind tulburările mari de adaptare la întuneric caracteristice afecțiunii.

Forme atipice de retinopatie pigmentară: retinopatia fără pigment evoluează cu scotom inelar ca cea pigmentară, el o distinge de cecitatea nocturnă ereditară sau simple strîmtorări de cîmp (11).

Retinopatia asociată cu leziuni maculare are de regulă și scotom central pe lîngă cel inelar.

Corioretinite periferice Hutchinson (în sifilisul congenital), seamănă oftalmoscopic cu retinopatia pigmentară, strîmtorarea de cîmp e tot concentrică, în schimb evoluează foarte încet ori e staționară.

Scotomul inelar nu este patognomonic pentru retinopatia pigmentară el putînd apare în: ebluisare (scotom inelar tranzitor, dar poate dura și luni), la furnaliști sau după fixarea eclipselor solare; în carențele alimentare care generează hemeralopie, în coroidite, traumatisme craniene, intoxicații cu plumb, atrofii optice tabetice, scleroza în plăci, arahnoidită chiasmatică și în glaucom (foarte posibil prin dublu scotom arciform Bjerrum). Diferența dintre scotomul inelar din RP și scotomul Bjerrum este că acesta din urmă e totdeauna legat de pata oarbă, în timp ce scotomul inelar de la începutul RP este departe de pata oarbă și independent de ea.

Valoarea prognostică a CV în retinopatia pigmentară este foarte mare. CV și curba de adaptare sînt parametrii prin care se apreciază

evoluția afecțiunii, cu condiția să fie efectuate în aceleași împrejurări fotometrice; o lărgire de 10° nu are valoare, ea trebuie să atingă cel puțin 20°; cît timp persistă un rest de cîmp periferic, cîmpul central rămîne bun.

Patogeneza scotomului inelar în RP este diferit interpretată de autori: el corespunde depozitelor de pigment mai masive în zona ecuatorială sau joncțiunilor capilare între arterele coroidei care sînt mai puțin numeroase (mai reduse) în zona mijlocie a fundului de ochi decît în centru și periferie, deci la mijlocul retinei, circulația de suplinire e mai deficitară (Knickmann, citat de 7) sau scotomul inelar trebuie pus în legătură cu situația zonei de hipersensibilitate scotopică, aceasta fiind opinia lui Dubois-Poulsen sau cazurile cu RP asociate cu deficite bitemporale sugerează afectarea chiasmei, eventual a hipofizei.

N. Zolog (20), urmărind în timp evoluția cîmpului vizual la 24 bolnavi cu RP, a constatat relația strînsă dintre CV și vechimea bolii (dedusă din anamneză); concluzionează că alterările de cîmp în RP sînt legate de doi factori: dispoziția zonelor de hipersensibilitate retiniană scotopică și leziunile coriocapilarei.

3. *Procesele vasculare retiniene.* Edemul retinian al polului posterior realizează strîmtorări concentrice de cîmp vizual. Pata oarbă este mai largă, de asemenea umbrele vasculare ce pleacă din ea. Hemoragiile retiniene determină, în funcție de densitate, scotoame relative ori absolute, sesizate de bolnavi prompt cînd sînt centrale și neobservate în hemoragii mici și în cele cu sediul periferic. Hemoragia preretiniană dă scotom relativ. Exsudatele alterează cîmpul la fel ca hemoragiile. Steaua maculară determină scotom central.

Obliterările vasculare arteriale. Embolia arterei centrale se manifestă prin cecitate totală, cu cîmp total absent. Cînd macula e irigată de arterele cilioretiniene poate rămîne o insulă centrală de cîmp; obstrucția unei ramuri a arterei centrale a retinei determină scotom ce reproduce grosier teritoriul retinei ischemiate, el are formă triunghiulară, cu vîrful spre papilă (11, 2); în general, deficitul de cîmp reproduce teritoriul retinian irigat de vasul obliterat, dar mai exact spus, este cu ceva mai larg decît teritoriul de retină ischemică; trebuie să se țină seama de dispoziții vasculare particulare sau de vase neobișnuite (Maggiore). Mai des sînt lezate ramurile arteriale temporale, deci cu interesarea zonei maculare. Lezarea trunchiului comun inferior al arterelor dă hemianopsie superioară. Lezarea trunchiurilor verticale (nazal superior și inferior, de exemplu) este cu mult mai rară. Cînd macula este izolat atinsă de obliterare (artera-cilioretiniană), se realizează scotom central. Spasmul vascular determină scotom tranzitor; cînd spasmul cedează, scotomul dispare de la periferie spre centru.

Evoluția deficitelor de cîmp prin ischemie retiniană e variabilă: cazuri favorabile, cu „restitutio ad integrum"; cînd obliterarea persistă însă — evoluție mai frecventă — deficitul rămîne definitiv cu pante abrupte. Pantele dulci permit o speranță de recuperare (7).

Trombozele venoase retiniene: În tromboza venei centrale, CV (cînd se poate determina) apare strîmtorat concentric atît în cazurile recente, cît și în cele vechi. Pata oarbă este foarte mult mărită, încît cartoanele de angioscotometrie nu sînt suficiente, trebuie recurs la campimetrie. În tromboza de ramură, se întîlnește deficit în sectorul corespunzător venei obliterate, dar nu atît de net delimitat ca în cazul obstrucției arteriale, pentru că hemoragiile mari și neregulate depășesc această zonă, generînd scotoame de hemoragii. Ca la toate leziunile, în fazele evolutive, apar pante dulci, în cele stabilizate, pante abrupte. În majoritatea cazurilor de tromboză, scotoamele sînt pozitive, indicatorul ia culoare roșcată ori violetă. În tromboza de ramură superotemporală, se poate realiza și scotom central, nu totdeauna datorită leziunii vasculare a maculei, ci mai des prin deplasarea sîngelui spre regiunea maculară.

Retinopatia hipertensivă. Cînd e însoțită de edem papilar apar semne perimetrice de stază: lărgirea petei oarbe, iar, la angioscotometrie, umbrele vasculare mărite. Exsudatele și hemoragiile dau scotoame. Deficitele sînt, de regulă, bilaterale, nu au concordanță cu aspectul oftalmoscopic și situația clinică a bolnavului; obliterările vaselor mari produc manifestările perimetrice amintite. Cînd apar deficite hemianopsice omonime, se ridică eventualitatea unui accident vascular cerebral, iar cînd există stază papilară la un hipertensiv și paralel hemianopsie, trebuie să ne gîndim și la posibilitatea unui focar de compresiune pe căile optice, paralel cu HTA.

Retinopatie diabetică. RD are caracteristici perimetrice similare cu retinopatia hipertensivă. Edemul e mai puțin accentuat, iar obliterările arteriale, cu alterările lor perimetrice, sînt mai frecvente. Livingstone, utilizînd tehnica sa de scotometrie a bastonașelor, a descris un semn caracteristic, după el, pentru diabet chiar în absența leziunilor oftalmoscopice retiniene, deci în faza cu totul incipientă: insule de scotoame diseminate în cîmpul central pe care le găsește constant de la un examen la altul și pe care le atribuie anoxiei retiniene (7).

Hipoxia retiniană din fazele incipiente este confirmată azi angiofluorografic.

Deficitele de cîmp în hemoragiile viscerale. Cel mai des întîlnite sînt hemianopsiile orizontale inferioare, explicabile prin ischemia arterială din jumătatea superioară a retinei. În asemenea cazuri, perimetria e utilă în urmărirea progresului recuperării.

Anemiile cronice nu au conturate încă tablourile perimetrice.

II.3. GLAUCOMUL

Dintre toate afecțiunile oculare, glaucomul este cel mai strîns legat de CV. El a contribuit mult la progresul tehnic al perimetriei, iar perimetria a ajutat mult clarificarea unor aspecte ale glaucomului. Examenul CV rămîne actul clinic cel mai important în stabilirea bilanțului lezional al bolii, el e decisiv în diagnosticul, prognosticul și conduita de urmat în toate cazurile de glaucom. Glaucomul are o caracteristică: persistența, deseori îndelungată, a cîmpului central și a acuității vizuale, dar scăderea lent progresivă a cîmpului periferic și, mai recent precizat, a celui mijlociu. Privind în ansamblu evoluția afecțiunii, acuitatea vizuală nu este atît de importantă în aprecierea stadiului evolutiv al bolii glaucomatoase față de cîmp. Alterările perimetrice în glaucom au trei localizări: cîmpul mijlociu în faza incipientă, periferic în faza evolutivă și central, în faza avansată. La debutul bolii se explorează zona mijlocie a cîmpului prin campimetrie. Se utilizează teste foarte mici (Bjerrum) și intensități slabe de lumină. Se determină cîmpul în aceleași condiții de diametru pupilar: ori constant cu mioză pilocarpinică, ori constant fără ea.

Dubois Poulsen (7) nu a găsit că scotometria la culori e mai precoce alterată decît cea pentru alb. În faza incipientă, cu simptome vagi necaracteristice (cefalee, amețeli, oboseală vizuală), se constată *lărgirea angioscotoamelor;* treptat ele fuzionează, cresc în intensitate; adrenalina, ingestia a 500 ml apă, și cofeina lărgesc scotoamele; inhalarea de O_2 le face să scadă, la fel, dar mai puțin, instilarea de pilocarpină. Alt fenomen de debut este „excluderea petei oarbe", ea rămînînd în afară față de izopterul central cu 20—30°; pilocarpina face să dispară această excludere. Malbran socotește acest simptom foarte important în faza precoce a glaucomului. Modificări de cîmp vizual, la variații ale TO, confirmă și P. Cernea și Florica Constantin. Urmărind dimensiunile petei oarbe la 42 bolnavi cu glaucom incipient, au constatat reducerea ei prin tratament cu pilocarpină, ederen sau manitol și lărgirea petei oarbe prin ascensiunea TIO, cu ajutorul ventuzei de sucțiune perilimbică (6).

În stadiu mai avansat, apar scotoamele paracentrale, nu exclusive pentru glaucom, dar foarte frecvent întîlnite în glaucom; alături de alte simptome ale glaucomului, aceste scotoame constituie elemente cu mare pondere în susținerea diagnosticului. Dispoziția scotoamelor paracentrale, reproduce morfologia fibrelor nervoase în retină. Ele au semnificația suprimării conducerii într-un anumit fascicul. În ordinea apariției lor acestea sînt:

1. *Scotomul lui Seidel* apare ca prelungirea petei oarbe la polii săi, dîndu-i acesteia aspect de flacără; treptat, deficitul crește în dimensiuni, scotomul ia aspectul clasic de „seceră".

2. *Scotomul Bjerrum* este cel caracteristic pentru glaucom. De fapt, el a fost descris cu 20 de ani înaintea lui Bjerrum (1889) de Landsberg (la Congresul Internațional de Medicină din Berlin, în 1868) care l-a denumit „scotom în formă de cometă". Pentru a-l pune în evidență, din punct de vedere tehnic, este nevoie să se folosească teste foarte mici. Scotomul arciform Bjerrum pleacă de la unul dintre polii petei oarbe (cel mai des de la cel superior), se încurbează în formă de arc și se dirijează în partea nazală a cîmpului, terminîndu-se pe linia orizontală ce reprezintă rafeul fibrelor nervoase retiniene. El e situat în aria zisă „a lui Bjerrum", deci în cîmpul mijlociu, care se întinde concentric între cercurile de 10 și 20° și, în general, are lărgime de 4—5°; se evidențiază prin campimetrie.

Scotomul inferior e mai rar și se dezvoltă de obicei după cel superior. Scotomul lui Bjerrum este un neuroscotom; el urmează angioscotoamelor din faza inițială a bolii. Evoluția scotomului arciform Bjerrum, după Magitot și alți autori (7), este paralelă cu cea a tensiunii oculare; el scade sub pilocarpină și terapie cu O_2; bioxidul de carbon îl mărește, vasodilatatoarele îl micșorează mult, ceea ce pune problema și a factorului vascular, nu numai nervos, în evaluarea prognosticului și instituirea planului terapeutic la bolnavii cu glaucom.

În condiții experimentale ebluisarea produce alterări de CV pentru că ea face să scadă sensibilitatea retiniană. După ebluisare s-a reușit să se găsească scotomul Bjerrum și în faza incipientă a bolii.

3. *Treapta nazală a lui Rönne* constă în strîmtoarea cîmpului vizual în cadranul inferonazal fiind semnificativă numai cînd atinge 10°. De fapt semnul a fost descris de către Hofmann înaintea autorului al cărui nume îl poartă (7).

Toate aceste tipuri de scotoame paracentrale, la început sînt relative, apoi devin absolute. În apariția lor nu e o succesiune riguroasă.

Modificările periferiei CV apar în stadiul de glaucom avansat și succed alterărilor din zona mijlocie a cîmpului. Clasic, primul semn e strîmtorarea cîmpului nazal, simptom uneori tîrziu sesizat de bolnav pentru că și în mod normal relieful facial al nasului limitează cîmpul vizual nazal. Uneori se întîlnește hemianopsie altitudinală, mai des superioară. În timpul evoluției, cîmpul central, situat în mijlocul a două scotoame arciforme, scade treptat pe lîngă o acuitate vizuală bună. Se ajunge să rămînă doar o zonă centrocecală de cîmp (12, 13). Deficitul pentru culori este riguros paralel cu cel pentru alb. Stadiul terminal al glaucomului este marcat prin pierderea vederii centrale care a rezistat un timp; uneori, după pierderea acesteia, persistă o lungă perioadă o mică insulă temporală de cîmp. Păstrarea timp mai îndelungat a insulei centrale și a acuității vizuale explică, uneori, neglijența bolnavului și prezentarea sa la medic în stadiu tardiv, irecuperabil. Pierderea precoce a vederii centrale

în glaucom e foarte rară, modificare ce ar putea avea la bază complicații corioretiniene. Dinamica fenomenelor perimetrice ale glaucomului după Traquair, Malbran, Lauber și Dubois-Poulsen este următoarea: lărgirea angioscotoamelor, excluderea petei lui Mariotte, apariția scotoamelor paracentrale, pierderea mai rapidă a cîmpului nazal, comparativ cu cel temporal, și păstrarea îndelungată a celui central, pierderea cîmpului central cu conservarea unei insule temporale și, în sfîrșit, cecitatea. Pot fi și excepții de la regulă; sînt posibile și diferite combinații între elementele schemei generale. Scăderea iluminării campimetrului evidențiază mai sensibil și mai precoce deficitele în glaucom.

Patogenia alterărilor de CV în glaucom este interpretată diferit de autori: prin compresiunea fibrelor nervoase de către tonusul ocular ridicat; prin compresiunea vaselor, teză susținută de Traquair (18); prin atrofia optică, legată și de confluența lacunelor lui Schnabel (Cristini, Magitot, citați de 7).

Indiferent de opiniile patogenetice (compresiunea nervului, a vaselor sau leziuni degenerative ale nervului optic), modificările perimetrice enumerate, chiar dacă mai pot fi întîlnite în alte afecțiuni, apar cel mai frecvent în glaucom (12).

Valoarea prognostică a perimetriei în glaucom este extrem de mare. Nici o metodă nu permite ca perimetria, să se facă un bilanț al leziunilor glaucomatoase. Observația continuă a CV oferă posibilitatea stabilirii unui prognostic corect, neinfluențat de o acuitate centrală bună ori o stabilizare a TO. Pentru a face valabilă comparația în timp a datelor, testele și condițiile de examinare a CV, la un glaucomatos, trebuie să fie aceleași. Tot perimetria dă indicații privitoare la stabilirea planului terapeutic. În faza cu scotoame în regiunea mijlocie sau strîmtorare nazală de grad mic, *dar progresivă*, sub tratament medicamentos respectat, se indică intervenția chirurgicală; dacă perimetria arată un cîmp redus la o insulă centrală, intervenția, mai ales fistulizantă pe iris, poate prăbuși acest cîmp restant.

Glaucomul fără tensiune are exact aceeași evoluție perimetrică ca și cel cu hipertonie, el vine în sprijinul patogeniei vasculare a deficitelor perimetrice din glaucom.

În glaucomul cronic congestiv, alterările perimetrice nu sînt caracteristice și se datoresc edemului.

În glaucomul acut nu se poate efectua o perimetrie certă. După trecerea puseului acut, se constată strîmtorarea nazală, ca în glaucomul cronic simplu. Dealtfel, nu este exclus un atac pe o formă de glaucom cronic.

În cataractă pentru a cunoaște cîmpul (în cazul asociației cu glaucom) se utilizează lumina portocalie (7).

II.4. ALTERĂRILE PERIMETRICE ÎN AFECȚIUNILE NERVULUI OPTIC

În explorarea patologiei nervului optic, perimetria oferă date mai precoce decît oftalmoscopia. Alături de campimetrie, ea ajută nu numai la stabilirea diagnosticului, ci și la evaluarea prognosticului și fixarea planului de recuperare. Oftalmoscopia este de fapt o morfoscopie, iar cîmpul și acuitatea oferă date funcționale mai precoce.

Localizarea intracraniană a unei leziuni în afecțiuni neurologice, endocrinologice sau neurochirurgicale impune obligatoriu determinarea CV. Privitor la nervul optic propriu-zis, afecțiunile lui se caracterizează prin deficite centrale, dacă este afectat fasciculul macular, deci în aceste cazuri este necesară campimetria pentru care se utilizează indici mici și distanță mare. Nevritele optice pot fi: axiale, interstițiale ori transverse. În nevrita axială, fiind lezat fasciculul macular, apare scotom central cu periferia cîmpului normală. În nevrita interstițială, periferică, se realizează strîmtorarea periferică, concentrică sau mai accentuată în sector, a CV; centrul este intact. În nevrita transversă difuză totală — adesea virală —, CV nu se poate determina, el fiind suprimat. Localizarea leziunii în nervul optic poate avea sediul papilar ori posterior.

1. *Alterările CV în afecțiunile papilei.*

Fibrele cu mielină dau scotom „în arc", ce înconjoară punctul de fixație, este staționar, spre deosebire de cel din glaucom, dar amîndouă sînt scotoame în fascicul de fibre;

Foseta colobomatoasă nu modifică vederea, dar realizează în cîmp, aproape de pata oarbă, numeroase lacune staționare;

„Drusen"-corpi hialini ai papilei — acuitate bună, pata oarbă mai extinsă.

Staza papilară dă modificări importante de cîmp în regiunea centrală și mijlocie a acestuia. La început, pata oarbă e mărită, unii susțin că acest simptom precede semnele oftalmoscopice; angioscotoamele sînt mai mari, adevărate „arii scotomatoase". În faza de stază confirmată, pata oarbă e mărită de 3—4 ori, ea poate ocupa și punctul de fixație; pot apare și hemianopsii determinate de afecțiunea de bază (14). În faza de atrofie poststază, strîmtorarea concentrică a cîmpului vizual începe din zona nazală. Prognostic: atrofia poststază odată instalată evoluează repede și la un moment dat recuperarea nu mai este posibilă (8, 16). Perimetria are o mare valoare prognostică: cu cît strîmtorarea periferică e mai accentuată, cu atît scăderea vederii se produce mai rapid, pentru că indică strivirea fibrelor periferice ale nervului la nivelul discului scleral.

Papilitele dau modificări campimetrice de origine corioretiniană: apar scotoame diferite ca sediu, mărime, intensitate, frecvent arciforme; pata oarbă e mărită. Prognosticul este condiționat de

evoluție; tratată și ameliorată, rămîne o strîmtorare concentrică a CV în funcție de extinderea și durata afecțiunii; netratată sau neinfluențată de tratament, cîmpul dispare, se instalează cecitatea.

2. *Afecțiunile nervului optic se însoțesc constant de alterări ale CV:*

Nevritele retrobulbare toxice, cauzate de tutun, alcool ori diabet, manifestă semne perimetrice foarte importante. Tutunul determină scotom central, tot astfel alcoolul, plumbul, sulfura de carbon, iodoformul. Contrar celor enumerate, ambliopiile toxice acute cu chinină, acid salicilic, arsenicale pentavalente, se caracterizează prin strîmtorări periferice de cîmp. Prognosticul e foarte diferit: în cele cu scotom central, în special de etiologie tabagică, este, în general, benign (14). Suprimarea toxicului duce la dispariția scotomului. În aceste nevrite, autorii americani compară scotomul central — care are o formă eliptică orizontală — cu o mînă care arată (mîna e pata oarbă, iar degetul langheta centrocecală). Scotomul e mai mare pentru culori (roșu și apoi verde), mai evident cînd se utilizează teste mici, și pentru că scotomul centrocecal este neomogen (deseori cu lacune în interiorul său), răspunsurile bolnavului diferă adesea de la o examinare la alta. Scotomul poate fi pozitiv ori negativ. În evoluțiile favorabile, scotomul se reduce devenind mai puțin dens, — atunci e și mai greu de delimitat —, cîmpul periferic este normal. Apar și tulburări în percepția cromatică. Dacă toxicul nu e suprimat, pe lîngă scotomul central apare și strîmtorarea concentrică, mai precoce pentru culori, apoi dispare cîmpul pentru culori și rămîne strîmtorat cel pentru alb. Fundul de ochi la începutul evoluției e normal; în cazul progresiunii bolii, apare paloare papilară temporală. Simptomatologia menționată indică evoluția spre agravare. Evoluția cîmpului vizual spre ameliorare — aceasta nu se produce imediat după suprimarea tutunului, ci la 4—6 săptămîni — se manifestă prin reapariția CV, întîi pentru culori — în zona centrală —, apoi și pentru alb. Dintre culori, albastrul apare primul, iar ultima verdele. Datele comparative ajută să se facă aprecierea mai corectă a prognosticului. În intoxicațiile foarte ușoare, AV se recuperează integral, în restul cazurilor, ea rămîne inferioară celei anterioare bolii (în special acuitatea determinată la luminaj slab). Evoluția este cronică, în luni și ani. Foarte tipic pentru nevrita tabagică este scotomul centrocecal; orice scotom strict central exclude etiologia tabagică (în cursul examinării trebuie să fim preocupați ca fixația să fie centrală). Bilateralitatea este o altă caracteristică a nevritei tabagice. Prognosticul bun, dacă se suprimă tutunul, este de asemenea specific pentru această nevrită toxică (11, 14, 16).

Acțiunea nocivă a tutunului este accentuată de factori carențiali și de afecțiuni ca: diabetul, hepatita, astfel încît numărul nevritelor tabagice crește în situații economice și sociale precare.

Alcoolul etilic cu impuritățile sale, piridina și bazele, în special alcoolul metilic și amilic, pot declanșa nevrite optice. Asocierea tutunului cu alcoolul agravează situația; are importanță și cantitatea de nicotină pe care o conține tutunul utilizat. Se pare că deficitul hepatic contribuie la apariția nevritei, deficit adesea indus de alcool. Degenerarea interesează celulele ganglionare pînă la corpii geniculați externi, fapt confirmat histologic; focarele degenerative sînt mai numeroase în fasciculul papilomacular; concomitent sînt constatate și leziuni vasculare.

Intoxicația etilică favorizează acțiunea nocivă a tutunului, dar și în lipsa acestuia, ea produce tulburări vizuale atît în forma acută, cît și în cea cronică.

Alcoolul metilic determină ambliopie acută, intoxicația este și ea de obicei acută. Bolnavul intră în comă și se trezește cu cecitate totală ori cu vedere foarte scăzută, care continuă să scadă în timp ajungînd la cecitate cu areflexie pupilară; în cazurile rare, de intoxicații ușoare, apare scotomul central, mai des absolut, care persistă, iar funcția vizuală se ameliorează foarte puțin, practic insensibil, în timp; ameliorarea evidentă e rară, de obicei papila devine atrofică, excavată. Se impune tratament de urgență; bicarbonatul de sodiu per os sau intravenos și alcoolul etilic fac parte obligatoriu din terapie.

Diabetul zaharat poate fi însoțit de nevrită retrobulbară. Van Norden (7), din 279 complicații oculare diabetice a găsit 13 nevrite. Scotomul e central, la fel ca în cea tabagică. Asocierea celor trei intoxicații: alcool — tutun — diabet face posibilă potențarea reciprocă și imprimă un prognostic vizual foarte rezervat.

Plumbul poate determina leziuni oftalmoscopice de hipertensiune arterială, stază papilară, amauroză, hemianopsii ori nevrită retrobulbară. Scotomul bilateral central apare treptat ori brusc; periferia cîmpului vizual este normală. Uthoff (7) citează cecitate completă în 10% din cazurile de nevrită toxică cu Pb.

Sulfura de carbon provoacă, de obicei, intoxicații lente, manifestate prin scotom central cu prognostic bun, dacă bolnavul este scos din mediul toxic. Se întîlnește mai frecvent în industria cauciucului și a mătăsii artificiale.

Chinina afectează prioritar periferia față de centrul cîmpului vizual; nevrita este acută, CV periferic se strîmtează mult, paralel cu gradul intoxicației; el poate rămîne limitat la o zonă de 10—20° în jurul punctului de fixație. CV pentru culori este și mai strîmtat. Deși bolnavul are vedere centrală, se orientează foarte greu, ca și glaucomatoșii foarte avansați. Diagnosticul se pune prin anamneză, cîmp, FO.

În apariția intoxicației și a nevritei are mare importanță toleranța individuală. Prognosticul este diferit, vederea revine dacă perioada de cecitate nu a fost prea lungă. Recuperarea durează

timp îndelungat. și, în general, nu este niciodată totală. Alterări similare apar și în nevritele toxice cu arsen.

Nevritele retrobulbare acute axiale inflamatorii se caracterizează, prin alterări periferice foarte ușoare, scotom central și scădere mare a acuității vizuale. Dat fiind că bolnavul se adresează prompt la medic, se instituie tratament precoce și intens și, de obicei, vederea se recuperează. Pot persista scotoame centrale ori paracentrale relative. Acuitatea rămîne uneori mai scăzută, rar se soldează cu cecitate. Pentru recuperarea vederii se cercetează FO, cîmpul vizual, AV și focarele de vecinătate. Examenul neurologic nu trebuie omis pentru că scleroza în plăci debutează adesea cu nevrită optică retrobulară, aceasta putînd preceda cu mult timp celelalte manifestări ale bolii.

Addie (citat de 7) a descris cazuri în care nevrita a precedat, cu 21 de ani, celelalte manifestări ale sclerozei în plăci. Caracteristic pentru nevrita în scleroza în plăci este schimbarea rapidă în forma, mărimea și sediul alterărilor campimetrice; ele de obicei regresează, dar recidivele sînt frecvente. Marquez a găsit nevrite în scleroza în plăci într-o proporție de 30,7%, iar Yang 75% (citați de 7). Forma bilaterală e mai rară, dar mai gravă. Se mai poate întîlni nevrită retrobulbară cu scotom central în boala lui Leber, în neuromielita optică acută, în meningoencefalite, în sinusite posterioare.

Perinevrita optică (n. interstițială periferică) se poate întîlni în meningite și în arachnite; prognosticul este adesea nefavorabil, CV rămîne strîmtorat concentric, uni- mai rar bilateral.

Nevrita transversă, totală, de obicei este bilaterală cu amauroză, astfel că întreg CV lipsește. Cauze mai frecvente: gripa, virozele neurotrope, mielitele, encefalita acută diseminată.

Neuropatiile optice cronice. Prototipul clinic este reprezentat de nevrita (neuropatia) optică tabetică. Lent progresiv, CV se strîmtează concentric, mai întîi pentru roșu și verde, apoi și pentru alb, rar strîmtorarea apare în sector; alterarea de cîmp e urmată de scăderea vederii. Simptomele evoluează concomitent la ambii ochi și în cîțiva ani, se instalează cecitatea definitivă cu atrofie optică totală (7, 8, 11, 14, 16). Prognosticul optic este foarte grav, în timp mai mult sau mai puțin lung, de evoluție lentă, uneori asociată cu pusee, se ajunge în final la cecitate definitivă. CV pentru culori este mai grav afectat. Valorile cîmpului pentru culori indică gradul de difuzare al procesului.

Semnele perimetrice de prognostic sever sînt: discordanța între CV la alb și culori și strîmtorarea concentrică, marcată a cîmpului. Asocierea cu toxice (alcool-tutun) agravează și mai mult situația. Alterări similare de CV, FO și cecitate definitivă determină și paralizia generală progresivă.

Traumatismele nervului optic. Prin hematom al tecilor ori fracturi de canal optic, în traumatismele craniocerebrale, se poate instala amauroza, urmată de recuperare ușoară numai în cazurile în care compresiunea este înlăturată. Deficitul se poate aprecia ca definitiv la șase săptămîni de la accident. Se impune de urgență intervenția neurochirurgicală.

În traumatismele nervului optic deficitele de CV îmbracă următoarele forme: strîmtorarea concentrică accentuată; deficite neregulate (superior, inferior) și scotoame centrale ori inelare. Deficitul de CV posttraumatic, în unele situații, are și importanță medico-legală.

Neuropatia optică acută ischemică are două forme clinice: anterioară (pseudopapilita vasculară) care se însoțește de alterări de cîmp necaracteristice. În multe cazuri scăderea mare de vedere nu permite explorarea acestuia. Cînd ischemia papilei e în sector se poate întîlni dispariția „cadranului" corespunzător de cîmp. Forma retrobulbară a afecțiunii (rară și greu de diferențiat clinic de cea inflamatorie) se însoțește de scotom central pentru culori și alb. Florentina Lascu a diagnosticat-o pentru prima oară la noi (10 a).

Tumorile nervului optic și tumorile orbitare. În tumorile nervului optic deficitul de cîmp e foarte mare, progresiv și unilateral; cînd deficitul e bilateral, indică extinderea intracraniană. Numai dacă tumoarea poate fi înlăturată și nervul optic păstrat, CV se recuperează, altfel amauroza e rapidă și definitivă.

Toate tumorile orbitare pot leza nervul optic, dar cel mai frecvent îl afectează cele de la vîrful orbitei. Deficitele perimetrice depind de volumul, consistența și structura tumorii.

II.5. HEMIANOPSIILE

Prin hemianopsie se înțelege lipsa a cîte unei jumătăți din CV la cei doi ochi.

Hemianopsia se datorește următoarelor dispoziții anatomice ale fibrelor optice: *decusația fibrelor nervilor optici,* inclusiv a fasciculului macular, în fibre nazale și temporale; *încrucișarea în chiasmă a fasciculelor optice nazale.* Chiasma este o formație anatomică proeminentă a peretelui anterior a ventriculului 3 în formă de X, ramurile sale anterioare corespund nervilor optici, iar cele posterioare, bandeletelor optice.

Fibrele provenite din retina temporală (CV nazal) sînt situate în partea externă a nervului optic și au traiect direct, cele provenite din retina nazală (CV vizual temporal), se încrucișează în chiasmă; ele se divid în două fascicule: unul superior și altul inferior.

Chiasma are raporturi importante cu: loja hipofizară (situată sub chiasmă), și conținutul său, carotidele interne situate lateral, ventriculul



Fig. 24. Traiectul fibrelor vizuale

trei — posterior — iar anterior, cu tuberculul șeii. Acestea explică patologia chiasmatică.

După încrucișare, fibrele nazale ale nervului opus și cele temporale din nervul homolateral formează căile optice retrochiasmatice (bandelete și radiații), simetrice și identice ca structură și traiect pînă în cortexul occipital (fig. 24).

După cum lipsesc cele două hemicîmpuri în zone opuse ori de aceeași parte, hemianopsia poate fi heteronimă ori omonimă.

Hemianopsiile (H) se mai împart în H. verticale și orizontale. Hemianopsiile (H) verticale heteronime pot fi: bitemporale și binazale. *H. bitemporale* (anestezia retinelor nazale) sînt produse prin leziuni ale mijlocului chiasmei, locul unde fasciculele nazale se întîlnesc și se încrucișează (fig. 25);

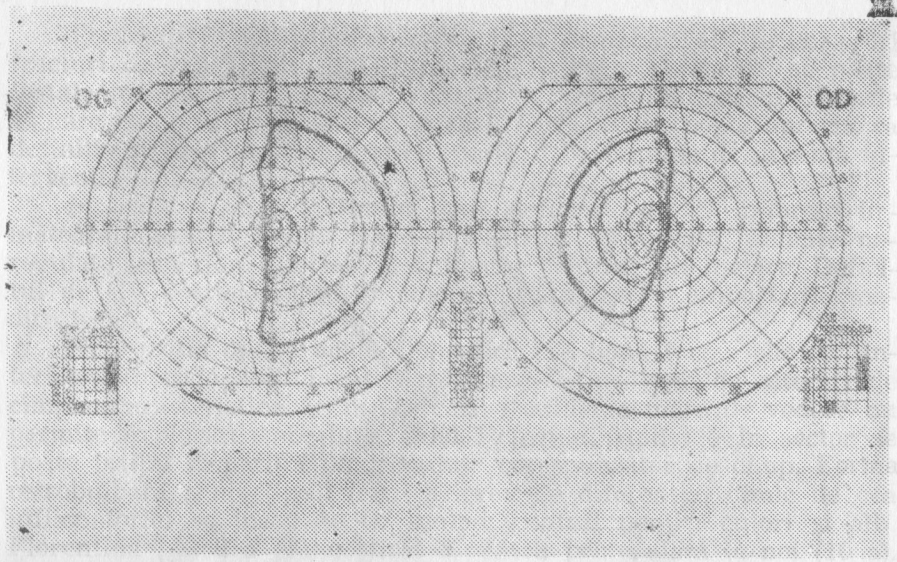

Fig. 25. Hemianopsie bitemporală tipică prin cholesteatom supraselar

H. heteronime binazale constînd în suprimarea cîmpurilor nazale, datorată anesteziei retinelor temporale, prin lezarea fasciculelor optice temporale, neîncrucișate, cu traiect direct, situate pe părțile laterale ale chiasmei.

H. verticale omonime reprezintă absența a două jumătăți omonime de cîmp vizual, dreaptă ori stîngă, prin o lezare a căilor optice retrochiasmatice (bandelete, radiații) de procese patologice cu sediul între chiasmă și cortexul occipital. H. omonimă dreaptă indică un proces patologic în emisferul stîng și invers (fig. 26).

H. altitudinale (orizontale), superioare ori inferioare, sînt mai rare; cea superioară se datorește leziunilor feței inferioare a chiasmei sau a buzei inferioare a zonei optice corticale (scizura calcarină); cea inferioară indică leziunea cu sediul superior în chiasmă ori în scizura calcarină.

Foarte inportant pentru interpretare: H. heteronime ori omonime însoțite de: alterări pupilare (diametre reflexe); oftalmoscopice (papila nervului optic) și cointeresarea maculei în alterarea de cîmp, indică că sediul leziunii este anterior corpilor geniculați. H. datorate leziunilor situate posterior corpilor geniculați sînt totdeauna omonime, fără alterări de nerv optic, de statică și dinamică pupilară, și cu cîmp vizual macular respectat; totodată în leziuni posterioare, hemianopsia, de multe ori, nu este net delimitată, nu este strict verticală, ci uneori este în cadran hemianoptic.

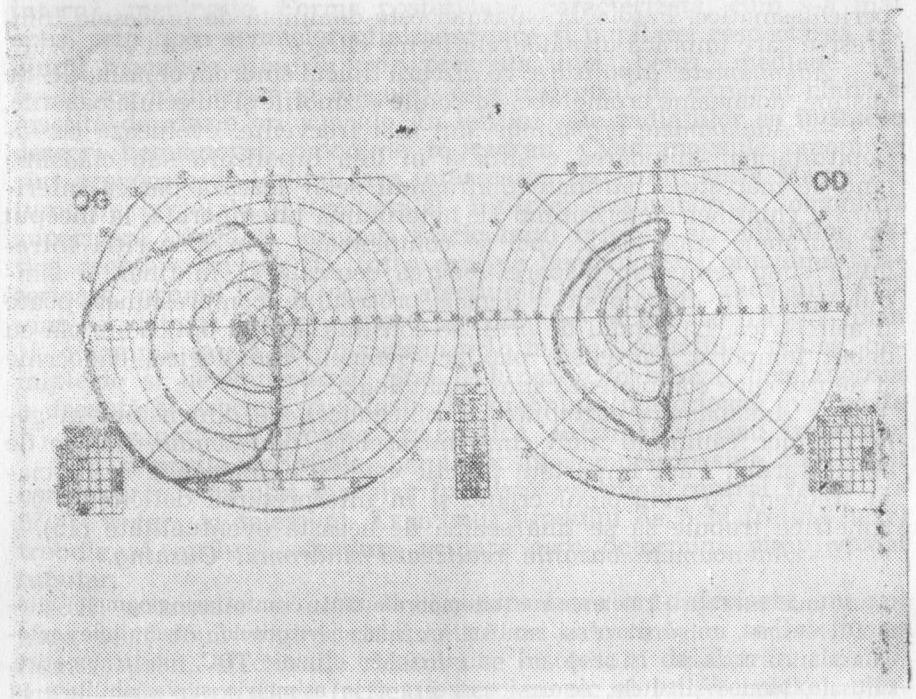

Fig. 26. **Hemianopsie omonimă dreaptă tipică după accident vascular cerebral**

Bolnavul are ori nu cunoștința deficitului său perimetric; în cele bitemporale nu se poate orienta lateral; în cele omonime — în special în cea dreaptă — are dificultăți la citit.

Debutul este lent în procesele neoplazice și brusc în cele vasculare.

H. bitemporală, asociată cu atrofie optică și scăderea vederii, constituie triada simptomatică a „sindromului (ocular) chiasmatic", adesea însoțit de tulburări endocrine, radiografice și paralizii oculomotorii. Cînd etiologia e intraselară, hemianopsia bitemporală debutează în cadranele superioare, prin lezarea inițială a fibrelor inferioare din fasciculele nazale ce se încrucișează în chiasmă; în neoformațiile supraselare, hemianopsia debutează în cadranele inferioare.

Paralel cu progresia procesului patologic pot apare și alte simptome oculare: lăcrimare, alterarea sensibilității corneene prin lezarea trigemenului, chemosis (participarea sinusului cavernos), iar prin extensia procesului în orbită, exoftalmie uni- sau bilaterală; sindromul poate fi datorat afecțiunilor chiasmei sau afecțiunilor

perichiasmatice. Patologia chiasmei este dominată de procesele compresive care îmbracă următoarele forme clinice:

Adenoamele hipofizare realizează tipicul sindrom chiasmatic. Se disting adenoame cromofobe, cu celule eozinofile și cu celule bazofile.

— *Adenoamele cromofobe* sînt mai frecvente, evoluează cu hipopituitarism; tumoarea e situată în loja hipofizară sub chiasmă; cînd se mărește și străbate diafragmul șelar lezează partea inferioară a chiasmei, determinînd H. heteronimă bitemporală, la început în cadranele superioare, apoi se completează prin dispariția întregului cîmp temporal, dispare vederea centrală și, în final, și cîmpul nazal. În funcție de extensia procesului, compresiunea poate fi asimetrică. La fundul de ochi, se constată atrofia optică simplă cu debut temporal, rar edem papilar. Semnele radiologice, endocrine și neurologice completează simptomatologia.

— *Adenoamele eozinofile* (acromegalice), de dimensiuni în general mici, rămînînd mult timp intraselare, dau semne oculare de obicei tardiv. Fapt important practic este că acromegalia se asociază frecvent cu glaucomul cronic și în interpretarea deficitelor perimetrice trebuie să se țină seama de această eventualitate (15).

— *Adenoamele bazofile realizează sindromul Cushing.*

Cauze mai rare de H. heteronime bitemporale sînt: cranio-faringioamele, gliomul chiasmei, tuberculoza și sifilisul ei, leuconevraxitele. Arahnitele optochiasmatice seroase, chistice ori plastice, de origine TBC, posttraumatice, sinusale, luetice și altele, se caracterizează prin asimetrie și variabilitate în apariția și evoluția hemianopsiei heteronime bitemporale (10).

Meningioamele supraselare și ale aripii mici a sfenoidului pot determina, de asemenea, hemianopsii heteronime bitemporale (4).

Hemianopsiile heteronime binazale complete sînt mai rare. Sînt provocate de tracțiuni ori compresiuni pe marginile laterale ale chiasmei prin procese inflamatorii (arahnite) ori leziuni vasculare. Scleroza ateromatoasă a carotidelor interne determină hemianopsii heteronime binazale asociate cu papila optică atrofică, deseori excavată (pseudoglaucom). Arteriografia și radiografia sifonului carotidian confirmă diagnosticul. Tumorile ventriculului 3 pot genera și ele H. heteronime binazale (4, 15).

H. omonime indică leziune retrochiasmatică opusă hemianopsiei (hemianopsia omonimă dreaptă se datorește leziunii situate în emisferul stîng și invers). După sediul leziunii, ea are două forme clinice: anterioară, prin leziuni ale bandeletelor, și posterioară datorită leziunilor localizate în corpi geniculați, radiațiile optice ori cortexul occipital. Semnele distincte dintre cele două localizări au fost menționate. Uneori, forma anterioară, cînd simptomele celor doi ochi sînt decalate evolutiv, realizează sindromul Foster-Kennedy (clasic). Etiologia H. omonime anterioare: mai frecvent tumori ale aripii mici a sfenoidului, a pedunculului, anevrism de carotidă

internă, meningite. Forma posterioară, caracterizată, cum s-a mai spus, prin lipsa semnelor oftalmoscopice și pupilare, respectarea regiunii maculare (aceasta prin prezența unei „benzi mediane de 5—10° ce înglobează și macula), este mai greu de explorat cînd e însoțită de afazie ori agnozie. În leziuni ale radiațiilor se întîlnesc deseori hemianopsii omonime în cadran. Cvadranopsiile omonime sînt provocate de leziuni care interesează fasciculul ansei Mayer (în tumorile parietale și temporale). Întîlnim cvadranopsie omonimă superioară stîngă în leziunea fasciculului inferior al radiațiilor optice drepte și invers (1). Între cauzele hemianopsiei omonime posterioare, primul loc îl ocupă afecțiunile vasculare; sindromul sylvian — datorat leziunii arterei sylviene — se caracterizează prin H. omonimă totală ori în cadran prin lezarea radiațiilor optice, hemiplegie și hemianestezie; cînd leziunea e în stînga, hemianopsia e dreaptă și asociată cu afazie. H. omonimă posterioară mai poate fi determinată de procese traumatice, inflamatorii sau tumorale.

În tumorile occipitale, hemianopsiile omonime sînt duble cu conservarea cîmpului macular (persistă un cîmp central redus la 5° — vedere în telescop). Examenul fundului de ochi (retină-nerv) trebuie să excludă afecțiuni oculare care determină cîmp vizual tubular.

H. orizontale — altitudinale, superioare ori inferioare, nu pot avea decît două origini: chiasmatică ori calcarină, cu sediul invers hemianopsiei. Afecțiunile chiasmei se însoțesc și de alterări ale nervului optic și pupilare (reflexul hemianopic al lui Wernicke), alterări care lipsesc în leziunile occipitale.

H. altitudinale de origine occipitală sînt mult mai rare (impun leziuni simetrice ale scoarței cerebrale la nivelul scizurii calcarine). Ca etiologie a H. orizontale, apărute în afecțiunile chiasmei, primul loc îl ocupă tumorile hipofizare urmate de arachnite. În cele calcarine (rare) mai frecventă este etiologia vasculară, urmată de cea traumatică (4).

Dat fiindcă, frecvente etiologii, cu sediu intracranian, ale alterărilor perimetrice sînt vasculare, redăm, extras din neurooftalmologie (8) semnele perimetrice ce apar în afecțiunile vasculare cerebrale.

Hemoragiile cerebrale. La început deficitele perimetrice sînt greu de precizat, mai tîrziu pot apare hemianopsii de diferite tipuri în funcție de sediul lor, paralel cu edem ori atrofii optice vasculare.

Obliterările arteriale, ramolismentele: ale carotidei primitive și interne determină scotoame pasagere ori cecitate bruscă, definitivă cu atrofie optică; obliterarea arterei oftalmice duce la cecitate brutală și definitivă, cu cîmp absent; obliterarea arterei coroidiene anterioare: hemianopsie laterală omonimă completă ori în cadran superior; sindromul sylvian: hemianopsie omonimă; sindromul cerebralei posterioare: hemianopsie omonimă (prin ocluzia

arterei calcarine) apoi hemianopsie dublă prin tromboză bilaterală; sindromul ramurilor perforante: hemianopsie inconstantă.

Anevrismele intracraniene: anevrisme supraclinoidiene, pot da hemianopsii bitemporale ori hemianopsii laterale omonime ori scotom central unilateral și stază în partea opusă; anevrisme infraclinoidiene determină hemianopsie bitemporală simetrică ori hemianopsie laterală omonimă; anevrismele trunchiului carotidei interne sub- ori intracavernos cît și subarahnoidian determină hemianopsie heteronimă bitemporală.

Hipertensiunea arterială, forma cerebrală, poate determina hemianopsii laterale.

Hipertensiunile paroxistice (din feocromocitom) pot realiza scotom central, paracentral ori hemianopsii.

Alte sindroame vasculare: boala lui von Graefe — scleroza carotidelor interne — poate determina semne perimetrice de glaucom; în fază avansată, hemianopsie heteronimă binazală; arterita temporală Horton realizează, adesea, scotom central, atrofie optică.

Atrofiile cerebrale progresive (boala lui Pick — demența presenilă — în atrofia occipitală) se însoțește de hemianopsie omonimă.

Bolile de sînge. Limfogranulomatoza malignă poate fi însoțită de hemianopsii de diverse tipuri.

Hemoragiile cerebrale repetate pot da hemianopsii orizontale, scotoame, strîmtorări de cîmp, hemianopsii binazale ori laterale omonime.

După accidente posttransfuzie de sînge au fost descrise hemianopsii omo- ori heteronime.

Scotoamele hemianopsice omonime ori heteronime apar la debutul unei hemianopsii ori în leziuni foarte limitate ale căilor optice.

După cum reiese din această scurtă trecere în revistă, hemianopsiile indică o afecțiune neurooftalmologică și impun colaborare interdisciplinară. Oftalmologului îi revine rolul de a preciza caracterul hemianopsiei, de a completa simptomatologia oftalmologică, cunoscînd semnificația diferitelor asocieri, și de a urmări în timp evoluția.

Recuperarea acestor bolnavi aparține medicilor de specialitate endocrinologi, neurologi, neurochirurgi, internişti, cardiologi.

În stabilirea restantului funcțional se ia în considerare momentul evolutiv surprins și etiologia bolii de bază.

Evaluarea capacității de muncă la bolnavii cu reducerea cîmpului vizual și cu scotoame în cîmpul vizual. se face în raport de boala de bază (de regulă gravă) care a determinat alterarea CV, în funcție de gradul de strîmtorare a acestuia și de scăderea AV, privite în corelație cu solicitările vizuale ale profesiei și locului de muncă concret al deficientului respectiv. În cazul în care locul de muncă devine necorespunzător se efectuează schimbarea acestuia.

Dinamica scăderilor CV: *scăderi ușoare* reprezintă strîmtorările CV cu 10—20°; *scăderi medii* sînt considerate strîmtorările CV cu 21—30°; *scăderi accentuate* sînt considerate strîmtorările CV cu 31—40°; *scăderi grave* sînt cele care depășesc 40°, cînd de fapt se realizează o vedere tubulară.

Strîmtorările ușoare ale CV nu constituie obiect de expertiză medicală; impun urmărire atentă în timp.

În strîmtorările medii, se poate pune problema schimbării locului de muncă.

În strîmtorările accentuate ale CV se ridică problema încadrării în gradul III sau, mai des, II de invaliditate.

În strîmtorările grave, cu vederea tubulară (cîmp redus la 10°), se aplică principiile de evaluare prezentate volumul I pentru mari ambliopi și nevăzători.

În scotoamele patologice, evaluarea capacității de muncă se face în funcție de sediul, de mărimea și de boala de bază care le-a generat.

În concluzie invaliditatea oculară manifestată prin alterări de cîmp vizual este foarte adesea definitivă.

Bolile care afectează predominant CV, comparativ cu cele care alterează AV, sînt mai puțin numeroase, în schimb sînt mai frecvent bilaterale și mai grave.

Asocierea dintre deficitul de AV și de CV mărește handicapul vizual și-i agravează situația.

Multe din alterările mari și frecvent simetrice de CV semnifică afecțiuni severe care depășesc sfera oculară (neurologice, endocrinologice, metabolice, vasculare) și impun colaborarea mai multor specialiști pentru aprecierea justă a invalidității prezente și de perspectivă a bolnavului în cauză, precum și pentru fixarea planului terapeutic.

Recuperarea deficienților cu reducere și/sau modificarea CV respectă principiile expuse în volumul I, cu particularitatea că echipa de recuperatori este mai largă, cu deosebire sub aspectul acțiunilor medicale, ea cuprinde un grup de specialiști care au fost menționați anterior.

Azi instrumentarul pentru determinarea cîmpului vizual s-a perfecționat; prin utilizarea lui în condiții variate și adecvate scopului urmărit de examinator, se obțin date importante pentru precizarea proceselor patologice de la nivelul ochiului, a căilor și a centrilor optici, precum și a elementelor cu care aceștia au relații anatomice și funcționale. Prin această explorare se întărește fructuos — în favoarea bolnavului — colaborarea cu alte specialități (neurologie, neurochirurgie, endocrinologie).

Sîntem convinși de importanța semiologică a cîmpului vizual și în cazurile în care el este normal, oferă un sprijin în interpretarea afecțiunilor.

Explorarea cîmpului vizual rămîne temelia metodelor de investigație retino-optice, iar perfecționările tehnice recente — perimetrie statică computerizată — îi sporesc valoarea practică.

BIBLIOGRAFIE SELECTIVA

1. Arseni, C., David, M., Chiliman, M., Glăvan, I. I., Maretsis, M., *Neurooftalmologie Semiologie-Clinică*, Ed. Did. și Ped., București, 1981.
2. Bonamour, G., *La rétine. Ophtalmologie clinique*, 1970, vol. I. Ed. Doin, Paris.
3. Brégeat, P., Hamard, H., *La périmetrie cinétique*, Arch. Opht., 970, 10, 739.
4. Câmpeanu, E., Argintaru, D., Lakatos, A., Mareș, V., Șerban, M., *Neurologia clinică*, vol. I, Ed. Dacia, Cluj-Napoca, 1979, 106.
5. Cernea, P., Constantin Florica, *Explorări funcționale în oftalmologie*, Ed. Junimea, Iași, 1975.
6. Cernea, P., Constantin Florica, *Glaucomul*, Ed. Medicală, București, 1979.
7. Dubois-Poulsen, *Le champ visuel. Topographie normale et pathologique de ses sensibilité*, Ed. Masson, Paris, 1952.
8. Guillaumat, L., Morax, P. V., Offret, G., *Neurooftalmologie*, vol. I, II. Ed. Masson, Paris, 1959.
9. Kalt, M., *Les uvéites hypertensives*, Ed. Masson, Paris, 1949.
10. Lascu, Florentina, *Căile optice intracraniene*, Oftalmologia sub red. prof. D. Manolescu, Ed. Medicală, București, 1958.

10a. Lascu, Florentina, *Pseudonevrita optică posterioară de origine vasculară*, Rev. Oftalmologia, București, 1, 1960, 73.

11. Manolescu, D., *Retina. Nervul optic. Oftalmologia*, Ed. Medicală București, 1958.
12. Ourgaud, G., Etienne, R., *L'exploration fonctionnelle de l'oeil glaucomateux*, Ed. Masson, Paris, 1961.
13. Păcurariu, I., Schmidt, G., *Contribuții la studiul glaucomului juvenil*, Rev. Oftalmologia, București, 1969, 13, 307.
14. Revault, M., *Affections du nerf optique et de la papile Ophtalmologie Clinique*, vol. II, Ed. Doin, 1970.
15. Rougier, J., *Neurophtalmologie. Ophtalmologie Clinique*, vol. II, Ed. Doin, 1970.
16. Saraux, H., Biais, B., *Précis d'ophtalmologie*, cap. VI, Ed. Masson, Paris, 1969.
17. Sédan, J., Farnier, G., *Techniques modernes d'investigation en Ophtalmologie*, Ed. Masson, Paris, 1961.
18. Traqair, M. H., *An introduction to clinical Perimetry*, Ed. H. Kimpton, London, 1948.
19. Vasinca, M., *Uveitele*, Ed. Dacia, Cluj-Napoca, 1979.
20. Zolog, N., *Considerații asupra dimensiunilor și topografiei alterațiilor cîmpului vizual în retinopatia pigmentară*, Rev. Oftalmologia, București, 1, 1966, 27.
21. Zolog, N., Gyulai, M., *Variațiile unor parametri funcționali oculari la miopi în raport cu vîrsta*, Rev. Oftalmologia, București, 4, 1972, 359.

III. RECUPERAREA DEFICIENȚILOR OCULARI CU TULBURĂRI DE ADAPTARE LA ÎNTUNERIC ȘI LA LUMINĂ

Simțul luminos (SL), cea mai elementară funcție vizuală, este capacitatea retinei de a sesiza lumina și de a se adapta la diferite luminozități; el reprezintă în principal funcția bastonașelor.

Dintre elementele fotosensibile ale retinei, bastonașele au sensibilitatea mai mare.

Adaptarea la obscuritate este un fenomen retinian legat direct de bastonașe, cu substrat fotochimic în substanța fotosensibilă a acestora — purpurul retinian — (rodopsina, combinație între proteină — opsină — și vitamina A). Prin scăderea luminozității din mediul extern, conurile ies din funcție, în schimb se intensifică funcția bastonașelor.

Pentru ca la nivelul retinei să ia naștere o senzație luminoasă este necesară o cantitate minimă de lumină (3—4 fotoni), care este a suta milioana parte dintr-o lumînare standard (unitate de măsură în fotometrie), ceea ce echivalează cu lumina unei lumînări aflate la 27 km de ochiul adaptat la întuneric în condiții atmosferice de vizibilitate.

Această sensibilitate este de circa 3000 de ori mai mare decît a celui mai sensibil aparat fotografic (18).

Pentru conuri este necesară o intensitate luminoasă de 200 ori mai mare (10).

Limita maximă după care apare senzația de orbire este de 100.000 lumînări standard (6).

Sensibilitatea bastonașelor crește în cursul adaptării la întuneric de la 1 la 1000 (după unii cercetători crește de 10.000—20.000 ori), iar a conurilor crește de la 1 la 50 (după unii autori — 18 — numai de la 1 la 17).

Adaptarea la întuneric a conurilor este mult mai rapidă (5—10 minute) în timp ce adaptarea bastonașelor e mai lentă (20—60 minute). Adaptarea la întuneric a bastonașelor — cea mai importantă în practică — nu se face după o curbă ascendentă regulată; în primele 15 minute ea se realizează în proporție de 60%, pînă la 20 de minute, se mai refa̲ce 20%, iar restul de 20%, se reface numai după 60 de minute (10).

Animalele nocturne au retina alcătuită preponderent sau exclusiv din bastonașe.

Apariția senzației de lumină depinde, pe lîngă intensitatea stimulului, de suprafața de retină excitată (dacă suprafața e mică, stimulul trebuie să fie mai intens) și de durata de acțiune a luminii (pentru o lumină slabă minimum 0,05 secunde (10)). Dacă se trece brusc de la întuneric la lumină, apare o senzație de orbire cu imposibilitate de discriminare și, uneori, cu dureri în globi (23); aceasta constituie fenomenul de ebluisare și se datorește descompunerii rapide a unei cantități prea mari de substanță fotosensibilă.

Fenomenul are implicații în siguranța circulației rutiere în timpul nopții, cînd conducătorii auto sînt expuși la lumina farurilor intense în momentul foarte important al intersectărilor.

Cu calignimetru, imaginat de Fietta, se poate cuantifica scăderea acuității vizuale determinată de ebluisare.

Este foarte important să se cunoască rapiditatea cu care se recuperează vederea după ebluisare; intervalul normal de recuperare este cuprins între 1/2 și o secundă.

Pentru această determinare, cel mai practic și simplu este dispozitivul construit de Bonnardel. Dată fiind utilitatea acestui dispozitiv, îi redăm imaginea și descrierea după N. Zolog (23).

Aparatul cuprinde două părți: o parte ebluisantă inferioară, constînd dintr-o cutie cu trei pereți opaci și unul anterior de sticlă mată; pe ea sînt desenate șiruri orizontale de puncte de aceeași dimensiune pe un șir, dar diferite de la un șir la altul. Sticla este luminată de o lampă de 300 Wați, situată în interiorul cutiei.

A doua parte — o cutie identică, plasată pe precedenta, este sistemul martor; peretele anterior al cutiei e luminat cu sursă de 10 Wați și perforat cu mai multe serii de orificii ce apar ca puncte luminoase. Un dispozitiv permite să apară luminate doar orificiile dorite.



Fig. 27. Schema dispozitivului Bonnardel pentru determinarea recuperării vederii după ebluisare

Examinarea se începe prin numărarea punctelor de pe cutia inferioară, ebluisată; după 30 secunde, se stinge lampa sistemului ebluisant și se aprinde cea a sistemului martor (cutia superioară); în cazurile normale, examinatul poate recunoaște exact numărul punctelor luminoase din sistemul martor după un interval de maximum o secundă de la întreruperea ebluisării. Cazurilor la care intervalul de recunoaștere depășește o secundă li se face un examen oftalmologic complet. Examinarea este utilă, considerăm noi, la conducătorii auto, în special la cei de cursă lungă.

S. luminos poate fi divizat în: s. luminos brut sau pragul absolut cel mai important — adică facultatea de a sesiza cel mai slab stimul luminos; el evidențiază sensibilitatea brută a retinei și se determină prin adaptometrie; *s. luminos diferențial* sau pragul diferențial care permite diferențierea, adică perceperea diferenței de luminozitate dintre două zone; aceasta se determină prin perimetria statică (la examenul cîmpului vizual utilizîndu-se spot luminos pe un fond mai puțin luminat).

Și ERG obiectivează starea simțului luminos pentru că rodopsina — pigmentul vizual din bastonașe — sub acțiunea luminii, scindîndu-se, generează un potențial receptor ce se transmite prin lanțul neuronal retinian, potențial electric care, amplificat, poate fi înregistrat grafic (vezi metodele de explorare).

Adaptometria reprezintă, la ora actuală, metoda curentă de explorare a sensibilității luminoase brute a retinei (21).

Curba de adaptare — adaptograma — este reprezentarea grafică a variațiilor pragului absolut în funcție de timpul ședерii în obscuritate.

Sînt diferite tipuri de adaptometre, toate au însă ca principiu variația luminozității unui ecran și notarea momentului în care subiectul examinat — adaptat în prealabil — percepe acea luminozitate. În țara noastră, sînt utilizate cel mai des adaptometrele Goldmann—Weekers și Hartinger.

Metoda subiectivă utilizează fotometrul tip Foerster, Nagel, Goldmann—Weekers ș.a. și se bazează pe aprecierea etalonată a unei egalități sau inegalități de iluminare a două suprafețe apropiate (6).

La noi, A. Mărculescu (8) a imaginat un dispozitiv fotometric pentru examinarea rapidă (3 minute) a simțului luminos.

Efectuarea și interpretarea adaptogramei constituie un examen de strictă specialitate cu valoare în aprecierea deficitului vizual și a prognosticului afecțiunii. Important este să se respecte tehnica, să se cunoască factorii care pot modifica răspunsurile, iar examenele comparative să se facă în condiții identice.

I. Oancea (14) a propus, elaborarea unei adaptograme medii pe un grup selecționat din colectivitatea studiată, la care să fie înlăturate elementele întîmplătoare, aceasta plecînd de la constatarea că adaptogramele individuale prezintă o mare variabilitate în funcție de subiect și de contextul condițiilor de examinare.

Din experiența noastră și pe baza literaturii de specialitate concluzionăm că adaptograma, atent efectuată, oferă date valoroase și certe în interpretarea cazurilor clinice, doar că examinarea necesită timp îndelungat (peste o oră pentru fiecare ochi), ceea ce o face dificil de utilizat la explorări în serie.

Caracteristicile vederii nocturne (21) sînt: creșterea progresivă a sensibilității retinei la lumină după un interval de 30 minute

de obscuritate; sensibilitatea luminoasă în vederea nocturnă e cu mult mai ridicată decît în cea diurnă; scăderea acuității vizuale sub 1/10 (1/50 după P. Cernea, 3) prin scotom central; dispariția vederii colorate și deplasarea sensibilității ochiului spre lungimile de undă scurtă; roșul dispare primul, albastru rămîne mult timp vizibil (fenomenul Purkinje); cîmpul vizual se reduce și pata oarbă se mărește (3); crește puterea de refracție, realizîndu-se miopie, ce poate ajunge pînă la —3 dioptrii, pentru că radiațiile albastre se focalizează înaintea retinei.

Toate aceste modificări fiziologice se datoresc intrării în funcție, preponderent, a bastonașelor și nefuncționării conurilor.

Alterările SL se datoresc adesea afectării bastonașelor, afectării epiteliului pigmentar ori a căilor optice și se manifestă prin: hemeralopie, creșterea curbei de adaptare, alterări de cîmp vizual și ale electroretinogramei.

Alterările de adaptare a retinei la întuneric determină tulburări grave în vederea nocturnă și în medii cu luminozitate insuficientă. Deficitele sînt în primul rînd individuale: imposibilitatea de orientare și autoservire în condiții de luminaj slab; de asemenea ele pot genera mari prejudicii economico-sociale; imposibilitate și risc în efectuarea activităților ce se desfășoară în luminozitate slabă (conducere de mijloace de transport; activități în subteran, ture de noapte).

Dovadă a importanței problemei este și faptul că în 1950 a avut loc la Paris Simpozionul cu tema: „Vederea nocturnă și tulburările ei" la care au fost prezentate și multe (82) tipuri de aparate pentru explorarea acesteia (8).

Deficitul de adaptare la întuneric poartă denumirea de hemeralopie (termen consacrat), hesperanopie, ambliopie crepusculară (7).

Hemeralopia (H.) poate fi de diferite intensități, întotdeauna jenantă pentru bolnav, ducînd adesea la invaliditate de grad mare, acesta necesitînd însoțitor; cea ușoară se depistează printr-un examen sistematic (1).

H. poate fi congenitală (ereditară și familială) ori dobîndită (simptomatică) în diferite afecțiuni oculare sau generale (1), între acestea din urmă ocupă loc important carențele vitaminice, suferințele hepatice, bolile debilitante și unele intoxicații exogene.

Mecanismul patogenetic prin care se produce suferința este mai puțin lămurit; toate aceste afecțiuni realizează însă tulburări ale simțului luminos.

H. cea mai constantă, precoce și cu semnificația cea mai gravă în patologia oculară este cea care însoțește retinopatia pigmentară (RP). Aceasta este o abiotrofie congenitală (cu ereditate dominantă ori recesivă, după formă), caracterizată prin alterări funcționale și oftalmoscopice (1). Pe plan funcțional, hemeralopia e primul simptom care atrage atenția bolnavului. Adaptograma evidențiază o curbă de adaptare la valori foarte ridicate.

RP se întîlnește la 1—0,5‰ dintre bolnavii oculari (7); bărbații sînt de trei ori mai afectați decît femeile. Ea apare în copilărie (6—10 ani) și e aproape totdeauna bilaterală (7). P. Cernea și A. Mărculescu (2) au prezentat două cazuri de RP unilaterală, cu adaptograma alterată doar la ochiul bolnav.

Simptomatologia subiectivă și obiectivă a RP tipice este expusă la patologia retinei.

Prognosticul afecțiunii e foarte grav, excepțional ea staționează. Evoluția obișnuită e lent progresivă; de obicei în jurul vîrstei de 40—50 ani, hemeralopia e foarte accentuată, vederea scade mult și definitiv; cecitatea e regula. Complicațiile: cataracta, care reduce și vederea centrală un timp păstrată, ori glaucomul îi accelerează evoluția.

Există variante la forma tipică a retinopatiei pigmentare, insistăm asupra lor pentrucă acestea creează adesea situații mai dificile de evaluare a capacității vizuale, în prezent și perspectivă, pentru bolnav, descendenți și echipa de recuperare.

Retinopatia pigmentară, oftalmoscopic unilaterală, dar cu electroretinograma alterată la ambii ochi. J. H. Kalsey și colab. (citați de 13), au descris două cazuri de RP unilaterală, dar cu electroretinograma afectată bilateral.

Retinopatia pigmentară fără pigmenți („sine pigmento") (7). S-au semnalat cazuri la copii și tineri cu hemeralopie la care adaptograma este alterată de aspect tipic, cîmpul vizual strîmtorat concentric, papila este decolorată, cu vase înguste, dar *fără depozite pigmentare;* în familiile lor sînt cazuri de retinopatie pigmentară ori consanguinitate. Uneori, alterările pigmentare apar mai tîrziu.

Retinopatia punctată albescens, cu același sindrom funcțional, dar cu prezența de pete albe, mici, rotunde, pe retină, vase înguste, atrofie optică; în familie sînt cazuri de retinopatie pigmentară tipică.

Prognosticul retinopatiei punctate albe este mai puțin grav ca al celei pigmentare (7).

Atrofia girata a coroidei și retinei, boală tot ereditară și familială, frecvent cu consaguinitate în antecedente. Este o atrofie întinsă a epiteliului pigmentar, fundul de ochi apare alb-cenușiu cu pigment la periferie.

Boala lui Oguchi, foarte rară la rasa albă, se caracterizează prin hemeralopie, fundul de ochi la oftalmoscop apare de culoare gri, pentru ca, după șederea în obscuritate, retina să apară normal colorată (fenomenul lui Mizuo).

Pe adaptogramă, punctul alfa apare foarte tîrziu (la 2 ore, normal el apare la 5 minute).

Degenerescența tapetoretiniană maculară în care e interesată regiunea maculară ca boala lui Stargaardt și diferitele forme clinice după data apariției simptomelor (forma infantilă Best, forma adultă Behr sau senilă Sorsby, 1).

După cum s-a mai afirmat, cunoașterea acestor forme atipice este necesară pentru interpretarea hemeralopiei în cazul în care tipica retinopatie pigmentară oftalmoscopic nu este prezentă.

Retinopatia pigmentară poate apare și asociată cu manifestări degenerative ale altor organe: surditate, tulburări endocrine, retardare mintală. În acest cadru, se disting degenerescențele cerebroretiniene între care mai des întîlnit este sindromul Laurence—Moon—Bardet—Biedl, caracterizat prin asocierea de retinopatie pigmentară, obezitate, polidactilie, hipogenitalism, inferioritate intelectuală. În aceste cazuri, recuperarea e și mai dificilă, ea impune colaborare interdisciplinară.

În afara hemeralopiei, simptom tipic al retinopatiei pigmentare clasice sau a formelor înrudite cu ea, mai sînt hemeralopii zise „esențiale" care se întîlnesc la persoane ce nu prezintă o leziune depistabilă oftalmoscopic care să o explice.

Pe acestea Fränkel (citat de 7) le-a împărțit în „marile hesperanopii" și „micile hesperanopii".

Hemeralopiile (H) dinafara retinopatiei pigmentare (forma tipică ori variantele atipice) pot fi grupate în esențiale și simptomatice.

H. esențială (Nougaret). Pe plan funcțional, leziunea e electivă asupra elementelor scotopice (bastonașe), se întîlnește: hemeralopie, curba de adaptare monofazică înaltă (are doar segmentul fotopic — al conurilor — pînă la punctul alfa). Electroretinografic, unda b_2 e absentă. Acuitatea vizuală, simțul cromatic, fundul de ochi sînt normale. Are caracter familial cu transmitere dominantă.

H. *Simptomatice:*

H. prin carență. În perioada de privațiuni economice ori în zone geografice precare, apare hemeralopia prin lipsa vitaminei A.

Ischerschi (citat de 7), a izolat înaintea lui Bitot, sindromul ocular prin carență de vitamina A, caracterizat prin hemeralopie, xeroză conjunctivală și corneeană și cheratomalacie, la copiii rău nutriți dintr-un ospiciu. Și în scorbut, poate apare hemeralopia de carență. Vitamina A este principiul necesar pentru regenerarea pigmentului vizual. Experimental, la animale, prin privare de vitamina A, s-a obținut hemeralopie.

H. hepaticilor. Hepaticii gravi, cu ciroză sau cu cancer hepatic, prezintă hemeralopie; se știe că ficatul are rol în metabolismul vitaminei A liposolubile; fapte de ordin clinic și experimental susțin aceasta. Aceeași constatare o face, pe 25 bolnavi hepatici (hepatite

cronice și ciroze), Niculina Oprița (17a). S-au obținut ameliorări vizuale importante la hepatici prin administrarea parenterală a vitaminei A (7).

H. la senili cu tulburări digestive. M. David și colab. (4) au examinat curba de adaptare la 50 subiecți cu tulburări de absorbție digestivă, 25 dintre ei de vîrsta de 40—60 de ani și 25 de vîrstă cuprinsă între 80—100 de ani. Intervalul de două decade între loturi a fost ales pentru a înlătura interferențele dintre vîrste.

Se constată că tulburările de adaptare la întuneric progresează paralel cu vîrsta și cu intensitatea tulburărilor digestive, de unde se conchide că acești doi factori intervin în apariția hemeralopiei senile. Constatarea este foarte logică, dacă se ține seama de faptul că, în mod normal, într-un bastonaș, rodopsina se găsește în concentrație de aproximativ 4%; o scădere a acestei concentrații cu 0,6% aduce după sine reducerea sensibilității retinei de 3000 de ori (17). Se înțelege că orice tulburare în aport, absorbție, metabolism, stocaj hepatic și apoi repartiția vitaminei A în organism determină tulburări în adaptarea retinei la obscuritate. P. Vancea (22) a constatat modificări evidente în adaptarea retiniană la arteriosclerotici.

H. din bolile debilitante, infecțioase, după hemoragii mari, traumatisme; posibilă prin aport redus și afectare hepatică.

H. din intoxicații cu alcool, tutun, chinină, sulfură de carbon, plumb, apare ca o consecință a leziunilor retiniene și prin nevrita optică toxică.

O grupă aparte o constituie *H. simptomatice din bolile oculare* ca: glaucom, dezlipirea de retină, corioretinite, miopii, monoftalmii, uneori în cataracte.

Afectarea adaptării retinei la obscuritate în cazurile de glaucom a fost confirmată și la noi de S. Miron și colab. (9).

Efectuînd curba de adaptare la întuneric la 30 de cazuri de glaucom, ei au constatat că modificarea simțului luminos este simptomul constant al glaucomului acut, a celui cronic și a celui operat; alterările adaptogramei sînt paralele cu ascensiunile tensionale, chiar cu cele realizate prin probele de provocare.

În dezlipirea de retină, retina dezlipită are suprimată sensibilitatea la lumină (1).

În corioretinite, în miopii, mai ales în cele cu leziuni degenerative corioretiniene, se constată alterarea adaptogramei.

La unii monoftalmi, s-a constatat ușoară hemeralopie; de asemenea în irite (mioza?) (7).

În cataracta corticală — de regulă opacitățile evoluează la periferia cristalinului —, vederea e mai slabă seara, cînd diametrul pupilar e mai mare, hesperanopie cristaliniană (18).

H. apare și în afecțiuni ale căilor optice pregeniculate: nerv optic (nevrite, atrofii), ale chiasmei ori bandeletelor (în ultimele

situații însoțită de hemianopsii). Retina e normală, hemeralopia se datorește tulburărilor de conductibilitate nervoasă. Alterarea simțului luminos din nevrite și atrofii optice este un simptom secundar pentru diagnosticul acestor afecțiuni, dar are un rol capital în stabilirea evolutivității și prognosticului lor, după opinia lui M. P. Ravault (19).

Afectarea căilor optice retrogeniculate nu se însoțește de alterări ale simțului luminos.

În ambliopiile funcționale (101 subiecți examinați), I. Oancea (11, 12, 13, 15, 16) a constatat că ochiul ambliop prezintă inferioritate în procesul de adaptare la întuneric și de percepție a stimulului luminos; alterarea interesează atît bastonașele cît și conurile. Constatarea ridică problema lărgirii preocupării de ameliorare și a funcției retinei periferice, paralel cu cea a retinei maculare, în ambliopii.

Carapancea și M. Popescu (citați de Cernea, 3) au constatat hemeralopii ușoare apărute la aviatori în cursul zborurilor de noapte. Ei le atribuie anoxiei celulelor bipolare și ganglionare retiniene în condiții de altitudine.

Prognosticul hemeralopiilor este diferit: foarte grav în cele prin abiotrofie retiniană și condiționat de afecțiunea care a generat-o, în cele secundare. Prezența unei hemeralopii în simptomatologia unei afecțiuni corioretiniene ori optice agravează prognosticul. Doar hemeralopiile carențiale beneficiază de ameliorarea promptă și, în final, de restabilirea adaptării normale a retinei la obscuritate. Curba adaptometrică oferă posibilitatea de a stabili un bilanț funcțional și de a preciza aptitudinea pentru activități de răspundere în condiții de luminozitate variabilă ori insuficientă. În cazurile patologice, ea oferă material de studiu, cercetare, orientare și control al terapiei, stabilirea evolutivității și prognosticului precum și posibilitatea de a diferenția afecțiuni cu simptom comun: *hemeralopia*, pentru că „adaptograma este, în general, mai puțin perturbată în retinitele pigmentare secundare sau falsele retinopatii pigmentare" (19).

Recuperarea capacității de muncă. Bolile oculare și generale, care evoluează cu hemeralopie, se tratează după ce s-a stabilit cadrul patologic în care a apărut sau cauza care a generat-o.

P. Vancea (22) a constatat că administrarea extractului total de ochi (ETO) a dus la ameliorări evidente ale sensibilității luminoase retiniene la arteriosclerotici într-un procent de 57—87 din cazuri. Administrarea de extract de aloe la un lot similar a avut asupra curbei de adaptare retiniană efect asemănător cu cel al extrasului total de ochi; constatarea este făcută tot de P. Vancea (22).

Retinopatia pigmentară beneficiază doar de tratament simptomatic: vasodilatatoare, neurotonice, vitamine (A în special), tisuloterapie.

Întrucît cele mai grave hemeralopii sînt congenitale și familiale, se încearcă cunoașterea lor pentru a se lua în considerare modul lor de transmisie.

H. congenitală esențială (clasicul arbore genealogic al familiei) *Nougaret* se transmite autosomal dominant, deci cu următoarele caracteristici (5, 20): ambele sexe sînt interesate în mod egal; un subiect bolnav (heterozigot) în cuplu cu un individ sănătos are posibilitatea de a avea bolnav pe unul din doi descendenți ai săi; un individ bolnav are totdeauna unul dintre părinți bolnavi; tara este transmisă direct de la tată sau mamă la copil fără salt de generație; rar penetrația este incompletă; subiecții neafectați sînt homozigoți sănătoși; ei nu mai pot transmite boala, care dispare definitiv la descendenți.

Majoritatea degenerescențelor tapetoretiniene se transmit autosomal recesiv, ceea ce înseamnă că (20): ambele sexe sînt egal interesate; că uniunea a doi subiecți aparent sănătoși, dar „amîndoi conductori" heterozigoți pentru aceeași genă mutantă patologic, aduce după sine nașterea unui copil bolnav din patru copii născuți; uniunea a doi subiecți bolnavi (deci „ambii purtători" de genă patologică) dă naștere numai la copii bolnavi; printre frații și surorile copilului bolnav, doi din trei sînt conductori, iar unul din trei este genotipic și fenotipic sănătos; în ascendența bolnavilor, se întîlnesc multe uniuni consaguine (20).

Cum aceste transmisii genetice, pînă la ora actuală, nu beneficiază de o terapie eficientă, se recurge la sfatul genetic, în cazul hemeralopiilor apărute în aceeași familie. Hemeralopia apărută la unul din copii într-o familie indică întreruperea sarcinii. Autorii francezi cercetează mecanismul molecular de producere și posibilitatea stabilirii diagnosticului prenatal (24).

Nictalopia, situația inversă hemeralopiei (hesperanopiei), este tulburarea de adaptare a ochiului la lumină. Cu mult mai rară decît hesperanopia, ea se manifestă prin vedere mai bună în condiții de luminaj slab și scăderea vederii la luminaj mai puternic. Afecțiunea e uneori congenitală, se însoțește de fotofobie și simț cromatic alterat; mai poate apare în leziuni corioretiniene maculare (16).

„Nictalopia cristaliniană" se întîlnește uneori în evoluția cataractei nucleare (18). Vederea e mai scăzută la lumina zilei și mai bună seara.

Evaluarea capacității de muncă trebuie să respecte dispozițiile I.E.R.C.M. (25), conform cărora hemeralopiile se încadrează în deficiența vizuală medie.

Ori de cîte ori este necesar și posibil se schimbă locul de muncă, evitîndu-se solicitările vizuale în condiții de luminaj slab ori obscuritate.

Încadrarea în invaliditate se face, cînd deficitul vizual o impune, prin scăderea marcată a adaptării la întuneric și în cazurile în care și prognosticul afecțiunii se conturează nefavorabil.

Acțiuni socio-profesionale recuperatorii. De mare importanță este orientarea profesională a tinerilor cu boli oculare cunoscute ca evoluînd cu tulburări de adaptare la întuneric, în special cei cu retinopatii pigmentare. Orientarea trebuie să considere nu numai restantul funcțional de moment, ci mai ales prognosticul nefavorabil, știut fiind că retinopatia pigmentară este o afecțiune progresivă care determină, în final, în cele mai multe cazuri, pierderea capacității vizuale. Este bine deci ca aceștia să fie orientați către profesiuni pe care le pot efectua și în situația de semi- sau chiar nevăzător. Subiecții calificați, care, datorită tulburării de adaptare la întuneric, nu-și mai pot continua activitatea în vechiul loc de muncă, trebuie schimbați în alt loc de muncă sau, dacă este posibil, acesta se ergonomizează astfel încît să devină accesibil.

Tinerii sau adulții necalificați, care și-au pierdut total capacitatea vizuală, trebuie transferați în locuri de muncă specifice nevăzătorilor, cu respectarea criteriilor actuale de încadrare în invaliditate pentru nevăzătorii care și-au pierdut capacitatea vizuală în condiții de raporturi de muncă.

În continuare, nevăzătorul trebuie sprijinit multilateral pentru păstrarea locului de muncă ales și pentru a putea duce o viață cît mai activă.

BIBLIOGRAFIE SELECTIVĂ

1. Bonamour, G., *Dégénerescenses rétiniennes hérédo-familiales. Ophtalmologie Clinique*, vol. I, Ed. Doin, Paris, 1970.
2. Cernea, P., Mărculescu, A., *Retinopatie pigmentară unilaterală*. Rev. Oftalmologia, București, 1972, 2, 65.
3. Cernea, P., Constantin Florica, *Explorări funcționale în oftalmologie*, Ed. Junimea, Iași, 1975.
4. David, M., Lăbușcă, Maria, Nicolae, E., Hatmanu, D., *Cercetarea simțului luminos în unele stări deficitare de digestie și absorbție la bătrîni*, Rev. Oftalmologia, București, 2, 1967, 121.
5. François, J., *L'hérédité en Ophtalmologie*, Ed. Masson, Paris, 1958.
6. Fodor, F., Sireteanu Liana, *Senzația de lumină, Oftalmologia*, Ed. did. și ped., București, 1981, 17.
7. Manolescu, N. și colab., *Retina. Nervul optic. Oftalmologia*, Ed. Medicală, București, 1958.
8. Mărculescu, A., *Dispozitiv pentru examinarea rapidă a simțului luminos la personalul din transporturi*, Rev. Oftalmologia, București, 2, 1967, 157.
9. Miron, M. S., Herbestein, A., Riconte, H., *Cercetări asupra simțului luminos în glaucom*, Rev. Oftalmologia, București, 4, 1957, 319.
10. Miron, M. S. *Noțiuni de fiziologie a analizorului vizual, Oftalmologia* Ed. Medicală, București, 1958.

11. Oancea, I., *Adaptometria în ambliopia funcțională*, Teză pentru obținerea titlului de doctor în medicină, specialitatea oftalmologie, I.M.F. Cluj, 1973.
12. Oancea, I., *Adaptarea la întuneric a ochiului ambliop și a celui normal*, Rev. Oto-Rino-Laringologia și Oftalmologia, București, 2, 1974, 97.
13. Oancea, I., *Noțiuni de adaptometrie și aspecte legate de aplicabilitatea ei*, Rev. Oftalmologia, București, 1, 1975, 1.
14. Oancea, I., *În legătură cu adaptograma medie normală obținută cu adaptometru Goldmann-Weekers*, Rev. Oftalmologia, București, 2, 1977, 97.
15. Oancea, I., *Explorări adaptometrice în ambliopia funcțională*, Rev. Oftalmologia, București, 2, 1979, 95.
16. Oancea, I., *Praguri de sensibilitate la lumină și erori statistice în investigarea adaptometrică a ambliopiei funcționale*, Oftalmologia, București, 2, 1980, 107.
17. Onicescu, Doina, *Unele considerații asupra pigmenților vizuali*, Rev. Oftalmologia, București, 2, 1978, 89.
17a. Oprița, Niculina, *Cercetarea curbei de adaptare la obscuritate în afecțiuni hepatice*, USSM Dolj, 1984.
18. Păcurariu, I., *Senzația luminoasă și tulburările ei, Curs de oftalmologie*, Ed. didactică și pedagogică, București, 1971.
19. Ravault, M. P., *Elements d'études functionnelles. Ophtalmologie clinique*, vol. I., Ed. Doin, Paris, 1970.
20. Robert, Jaques-Michel, *Génétique en Ophtalmologie. Ophtalmologie clinique*, vol. I, Ed. Doin, Paris, 1970.
21. Saraux, H., Biais, B., *Précis d'ophtalmologie*, Ed. Masson, Paris, 1969, Sens lumineux.
22. Vancea, P., Glăvan, I. I., *Adaptarea retiniană în ateroscleroză; influența extractului total de ochi și a extractului de aloe asupra curbei adaptometrice*, Rev. Oftalmologia, București, 1, 1965, 19.
23. Zolog, N., *Selecționarea și orientarea profesională în raport cu funcțiile vizuale*, Timișoara, 1969, 29—38.
24. Rev. Récuperation, Paris, 346, 1988.
25. * * * *Criterii medicale de diagnostic clinic, diagnostic funcțional și de evaluare a capacității*, 1978, 87.

IV. RECUPERAREA BOLNAVILOR CU TULBURĂRI ALE VEDERII BINOCULARE

IV.1. STRABISMELE (S)

Dat fiind faptul că acțiunea de recuperare a strabicilor angajează un număr apreciabil de cadre nesanitare, se acordă o mai mare extensie capitolului în ideea că el ar putea constitui un punct de plecare în orientarea acestora.

Strabismul este sindromul caracterizat prin deviația axelor vizuale ale celor doi ochi. El poate fi: paralitic ori concomitent, iar acesta din urmă latent (heteroforia) sau manifest (heterotropia).

Strabismul concomitent sumează două simptome: deviația axelor vizuale și o tulburare a vederii binoculare (VB), mai ușor sau mai greu de remediat.

Dezechilibrele oculomotorii cuprind, pe lîngă strabisme și heteroforii (S. latente), insuficiența de convergență, nistagmusul și paraliziile oculomotorii.

În ultimele cinci decenii, se înregistrează o preocupare intensă și o orientare nouă în problema strabismului: în urma cercetărilor au apărut noi teorii și concepții, s-a construit și se construiește aparatură adecvată pentru explorare și tratament care oferă oftalmologilor largi posibilități de a recupera, pentru individ și societate, un număr mare de handicapați vizuali.

Înțelegerea aplicării procedurilor de recuperare necesită rememorarea cîtorva noțiuni de *anatomie și fiziologie* a musculaturii oculare extrinseci, aceasta pentru următoarele motive: în toate strabismele paralitice și într-un număr important din strabismele concomitente, instalate precoce, alterarea motilității este punctul de plecare al afecțiunii; în toate strabismele, există dezechilibru oculomotor; în peste 1/2 dintre strabisme se impune — pentru a le recupera optic — intervenție chirurgicală care se execută numai pe mușchi (indiferent de tehnică).

Mișcările globilor oculari sînt asigurate prin acțiunea sinergică a celor șase mușchi extrinseci: patru drepți (superior, inferior, intern și extern) și doi oblici (m. oblicul mare sau superior și oblicul mic — inferior). Cei patru mușchi drepți se inseră la vîrful orbitei pe un inel tendinos (ZINN), se îndreaptă anterior încadrînd globul într-un con muscular (numele le indică poziția și acțiunea dominantă) și se inseră prin cîte un tendon lat, de aproximativ 1 cm, pe sclerotică la distanțe diferite de limb. Cel mai

apropiat de acesta (5,5 mm) e dreptul intern, urmează dreptul inferior, cel extern, iar cel mai depărtat de cornee (7,5 mm), se inseră dreptul superior. Lungimea mușchilor drepți este în jur de 40 mm. Oblicul mare are traiect deviat: posterior se inseră la vîrful orbitei (tot pe inelul lui ZINN), se îndreaptă spre unghiul supero-intern al acesteia și la 3—4 mm înapoia marginii ei superointerne, angajîndu-se într-un inel fibros (scripetele de reflexie), își schimbă direcția, formînd, cu restul corpului muscular, un unghi de 45°, după care, trecînd pe sub mușchiul drept superior, se inseră, printr-o zonă largă, pe sclerotica posterioară. Oblicul mic are inserția fixă pe planșeul orbitei în partea lui nazală, trece pe sub mușchiul drept inferior, înconjoară globul și se fixează pe scleră foarte posterior, sub inserția marelui oblic, aproape de maculă.

Mai greu de abordat chirurgical sînt mușchii oblici.

Foarte important fiziologic, fiziopatologic și chirurgical e faptul că fiecare mușchi este învelit în cîte o teacă fibroasă, depinzînd de capsula lui Tenon; aceste teci — cu excepția celei a oblicului mare —, trimit prelungiri la baza orbitei, denumite ligamentele musculare sau de oprire. Datorită acestor elemente musculo-aponevrotice, globul ocular poate fi deplasat în interiorul orbitei, tapetată de capsula lui Tenon, ca într-o capsulă articulară.

Mușchii extrinseci oculari sînt inervați de nervii oculomotori în număr de trei: perechea a 3-a, oculomotorul comun, inervează drepții: intern, inferior, superior și oblicul mic; perechea a 4-a, — pateticul — mușchiul oblic mare, iar perechea a 6-a — abducensul — mușchiul drept extern. Nucleii nervilor oculomotori, situați în trunchiul cerebral în jurul apeductului lui Sylvius, sînt uniți între ei prin fibre de asociere; au conexiuni și cu centrii supranucleari care coordonează mișcările conjugate ale globilor: de lateralitate, ridicare, coborîre și de convergență; au de asemenea legături cu calea optică, scoarța cerebrală și cu cerebelul. Nervii oculo-motori au un traiect intracranian lung: cu originea în nucleii oculomotori din etajul posterior al bazei craniului, parcurg etajul mijlociu al acesteia la nivelul lojei cavernoase, apoi, prin fanta sfenoidală, pătrund în orbită repartizîndu-se mușchilor respectivi.

Mișcările globului se efectuează în jurul unui punct situat la 13 mm de centrul polului anterior al corneei (centrul de rotație).

Fiecare mușchi are o inserție anatomică (la nivelul ei tendonul se fixează pe sclerotică) și una fiziologică la nivelul zonei unde mușchiul atinge convexitatea globului. Distanța dintre aceste două inserții constituie „arcul de contact", el este întins cînd mușchiul este relaxat și corpul muscular se rulează pe o porțiune a sa în jurul globului ocular; pe măsură ce mușchiul se contractă, arcul de contact se reduce, iar în contracție maximă, cele două inserții se contopesc (8).

Mișcările laterale (dreapta-stînga), se efectuează în jurul axului vertical; cele verticale (ridicare-coborîre) în jurul axului orizontal, iar cele de rotație, în jurul axului antero-posterior.

Rotația se exprimă convențional în raport cu poziția înăuntru (nazal)

sau în afară (temporal), a extremității superioare a axului vertical al globului.

Acțiunea mușchilor trebuie interpretată sub mai multe aspecte. Privită izolat este — după cum o reprezintă schema *de mai jos* — următoarea: mușchiul drept intern deplasează globul nazal (este adductor). Dreptul extern îl deplasează în afară (abductor); ei sînt mușchii cu acțiune unică și pură. Dreptul superior și cel inferior au acțiune mai complexă pentru că, axul lor nefiind suprapus cu cel al globului — formează cu acesta un unghi de 23° —, pe lîngă acțiunea principală de ridicare și respectiv de coborîre, în care sînt antagoniști, au una sinergică de adducție și alta antagonistă de rotație internă pentru dreptul superior și externă pentru dreptul inferior. Acestea, cînd globul privește înainte, deci în poziția primară a privirii; drepții superiori și inferiori au acțiune, pură, verticală de ridicare și respectiv coborîre, numai cînd globul este deviat în afară cu 23° (atunci axa lui coincide cu cea a mușchilor); cînd globul este deviat înăuntru, domină acțiunea lor rotatoare.

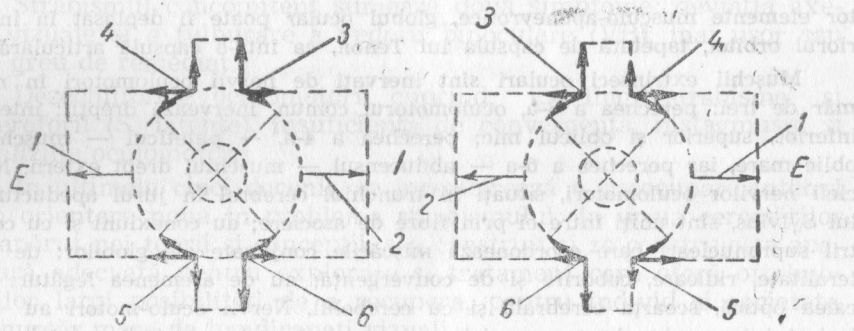

Fig. 28. Acțiunea mușchilor din poziția primară. Linii pline — acțiune principală; linii întrerupte — acțiune secundară

Cei doi oblici au acțiune și mai complexă pentru că ei formează cu axul globului un unghi de 51°. Acțiunea predominantă a oblicului mare este de rotație înăuntru, iar cea accesorie, de coborîre și abducție; Oblicul mic are acțiune principală de rotație în afară și, accesor, de ridicare și abducție.

După cum se vede, mușchii oculari au relații funcționale multiple sinergice ori antagoniste. De exemplu, oblicul mare în acțiunea verticală și orizontală este antagonist dreptului superior dar sinergic cu aceasta pentru rotație internă. Mișcările unui ochi nu depind de un singur mușchi. La o deplasare iau parte toți mușchii, unii contractîndu-se, alții relaxîndu-se (după legea inervației reciproce Sherrington). Mușchii oculari au, în mod normal, un tonus constant; în plus globii se deplasează concomitent, influxul nervos fiind egal repartizat la toți mușchii (legea lui Hering). În mișcările oculare, normal există un echilibru, o armonie, desigur unii mușchi au o acțiune predominantă într-o anumită mișcare; chiar și mișcările aparent simple — cele

laterale — nu se efectuează prin contracția izolată a unui mușchi de exemplu, în abducția globului, dreptul extern are o acțiune esențială dar, deplasarea este întărită de oblicii prin componentele lor abductoare, iar în cazul adducției, preponderentă este acțiunea dreptului intern, întărită însă și de componenta adductoare a celor doi drepți verticali (superior și inferior) și de relaxarea drepților externi. În plus, cei doi globi sînt — în condiții normale — foarte bine armonizați în mișcările lor care sînt asociate și orientate după direcția privirii: lateral (dreapta-stînga), vertical (sus-jos), sau oblice, de exemplu, sus dreapta și orice alte poziții intermediare. Foarte importantă în fixarea obiectelor apropiate, este convergența produsă prin contracția simultană a drepților interni.

Voluntar nu se poate efectua contracția unui mușchi izolat (la nivelul scoarței nu există centru destinat fiecărui mușchi, ci doar centri pentru mișcări asociate). Centrul mișcărilor voluntare este situat în a doua circumvoluțiune frontală (aria 8 Brodmann), în fiecare emisferă cerebrală (aria oculogiră); excitația acestora determină deviația ochilor de partea opusă.

Mișcările de privire nu sînt coordonate exclusiv voluntar; în cazul în care printr-un proces patologic sînt distruși ambii lobi frontali, mișcările voluntare ale globilor nu se efectuează; dacă însă, în aceste cazuri, se stimulează retina cu o sursă de lumină puternică, privirea o fixează datorită existenței centrului senzorio-motor situat în regiunea occipitală, în jurul zonei optice, care are conexiuni cu centrii supranucleari.

Grație unui centru situat în labirint, ochii în orice moment — oricare ar fi poziția capului — se orientează reflex pentru a obține vederea optimă, în cadrul așa-numitelor reflexe de postură.

În concluzie globii oculari, asigurați cu un mecanism motor precis și delicat, pot foarte rapid să se deplaseze voluntar sau reflex pentru a obține imagine retiniană cît mai clară. Orice alterare a acestui echilibru produce perturbări la care organismul va găsi diferite modalități de adaptare, dar care adesea se manifestă prin strabism.

O parcurgere oricît de sumară a temei strabismului impune cunoașterea și a trei probleme de bază: *ambliopia (A), vederea binoculară* (VB) *și corespondența retiniană (CR).*

Ambliopia *(A).* Termenul indică scăderea vederii imediat înainte de amauroză (orbire) (37); ea are foarte mare importanță în apariția strabismului. Etiologia A este foarte diferită, se poate datora unor leziuni organice (A. organică, lezională) prin malformații, embriopatii (cataracte congenitale, colobome, leziuni maculare), defecte de refracție (miopie forte unilaterală, astigmatisme, hipermetropii de grad mare, anizometropii). Leziuni infecțioase, toxice sau alergice ale globilor sau ale căilor optice, instalate în primii ani de viață, conduc adesea la ambliopizarea ochiului respectiv (1). O parte dintre A. organice se pot suprima prin tratament de specialitate (chirurgical sau medical) aplicat precoce; uneori și după înlăturarea cauzei — mai ales cînd tratamentul s-a efectuat tardiv (spre exemplu,

în cataracta congenitală), ambliopia se reduce doar, dar nu dispare.

În afara A. organice se întîlnește, cu mult mai frecvent, A. funcțională pe care Bangerter o definește astfel: „A. funcțională („pură", după el) este scăderea vederii fără leziuni organice sau cu leziuni organice a căror importanță nu este proporțională cu marea scădere de vedere" (37).

Termenul simplu de A. fără adaosul unui adjectiv care să-i precizeze etiologia, îl subînțelege pe cel de A. funcțională, iar cînd se enunță „copii ambliopi", este vorba de ambliopi în sens larg, organic și funcțional („slab văzători", în terminologia franceză și „parțial văzători" în cea britanică). Ambliopia poate fi uni- sau, mai rar, bilaterală; cea bilaterală, firește cu mult mai gravă, se însoțește adesea de nistagmus.

În ultimele decenii, se remarcă o preocupare intensă în problema A. în urma căreia ele beneficiază de tratament stabilit în lucrările lui Bangerter, Cüppers, Hugonnier, Thomas.

Frecvența A. este mare, apreciată între 1—3% din populație.

R. Hugonnier a găsit un procent de ambliopi de 2—4; Bangerter, pe un număr de 10.000 de cazuri examinate, dă un procent de 2,5 (citat de Cernea, 8).

Eva Maria Sandovici (27) a constatat că, din numărul de 2.120 de bolnavi în evidența serviciului pleoptică-ortoptică al Clinicii Oftalmologice Cluj, 1280 au prezentat ambliopie funcțională.

Liana Letia și I. Oancea (17) au studiat un lot de 50 de elevi ambliopi de la Liceul de nevăzători din Cluj-Napoca, 40 avînd ambliopie bilaterală și 10 unilaterală.

A. era organică la peste jumătate din cazuri, fiind cauzată de: cataracte secundare, în 12 cazuri, traumatisme, în 5 cazuri, inflamații corioretiniene, atrofii optice, albinism, într-un număr mai redus de cazuri. Cei 10 copii cu ambliopie unilaterală au fost propuși pentru școală obișnuită. Se consideră posibilă recuperarea vizuală, în 8 cazuri, prin tratament pleoptic-ortoptic, iar în 10, prin tratament chirurgical; acțiunea autorilor (teren + tratament calificat de specialitate) schițează posibilitatea ameliorării situației optice, profesionale, sociale și psihice la aproape jumătate din lot. Trebuie ținut seama că autorii se referă la colectivitate de ambliopi.

A. funcționale au fost clasificate după diferite criterii; amintim pe cele mai importante: acuitatea vizuală, etiologia, felul inhibiției, data instalării (8).

După limitele și gradele ei, Bangerter (citat de 8, 12, 37) deosebește: A mare (profundă) cu acuitate vizuală sub 1/10 (0,1); A medie, cu acuitate vizuală între 1/10—3/10; (0,1—0,3); A ușoară, cu acuitate vizuală situată între 4/10—8/10 (0,4—0,8).

Se admite că există o A. cînd diferența de acuitate între cei doi ochi este de cel puțin 3/10 (0,3).

R. Hugonnier a găsit ambliopie la 50% dintre strabici, mai frecvent A. de grad mediu, cu acuitate vizuală în jur de 2/10 (0,2) (13, 14).

Cernea (8) a constatat, la cei 224 de strabici cu A. pe care i-a studiat, că 65% dintre ei o aveau de grad mare (sub 1/10).

Același autor, în 1983, (8a), pe un lot de 660 strabici, a întîlnit A. în procent de 42% (17% profundă).

A. funcțională are două caracteristici: scăderea acuității e selectivă, interesînd actele vizuale mai elaborate; vederea e mai scăzută pentru imagini aliniate sau litere clasice (morfoscopică), în timp ce vederea unghiulară e mai puțin afectată; în A. funcțională, spre deosebire de cea organică, acuitatea nu scade paralel cu luminozitatea. Pe această particularitate se bazează testul lui Amman: aplicarea unui filtru gri-bleu nu scade acuitatea în A. funcțională; dacă ea diminuă, este A. de origine organică (31).

Fig. 29. Vizuscop. Cîmpul vizuscopului la fund de ochi

A. funcțională se produce printr-un proces de *inhibiție pasivă* (prin neutilizarea ochiului funcția maculei rămîne la valoarea la care s-a oprit în dezvoltare) sau printr-un proces de inhibiție activă, datorită unor impulsuri corticale inhibitorii pentru ochiul ambliop plecate de la ochiul cu funcție bună; acest ultim tip de ambliopie se instalează mai tîrziu și duce în timp la scăderea capacității funcționale a maculei pînă atunci dezvoltată (21).

Ambliopia funcțională e cu mult mai frecventă în S. convergent decît în cel divergent (12, 13, 14, 37).

Prognosticul ambliopiei depinde de: gradul de inhibiție și mai puțin de gradul de inferioritate vizuală; de momentul instalării ei (cele instalate precoce sînt mai grave) și, foarte important, de tipul de fixație retiniană.

Fixația retiniană normală și optimă este foveolară; cu cît fixația este mai depărtată de fovee, cu atît vederea este mai scăzută — ambliopia e de grad mai mare — și fixația e mai greu de readus foveolar (37). Imaginile alăturate reprezintă schematic tipurile de fixație retiniană și acuitatea vizuală ce le corespunde.

Fixația se determină foarte simplu în cabinetul oftalmologic cu vizuscopul sau cu oftalmoscopul obișnuit, prevăzut în centrul sursei sale luminoase cu un reper — punct sau steluță neagră — pe care copilul este rugat să-l fixeze, acoperind ochiul neexaminat. În A. cu fixație centrală, cu ochiul director acoperit, bolnavul este pus să

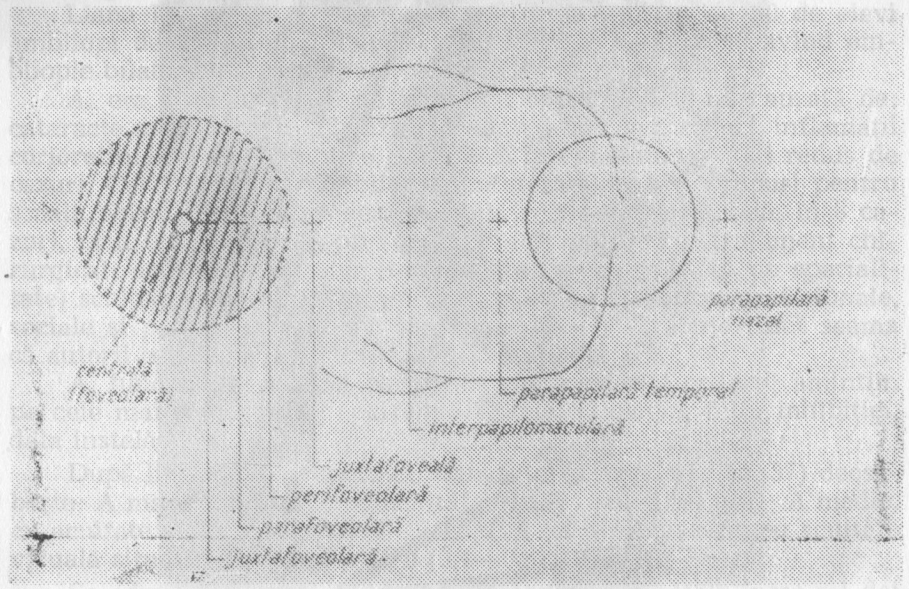

Fig. 30. Tipurile de fixație determinate cu ajutorul vizuscopului

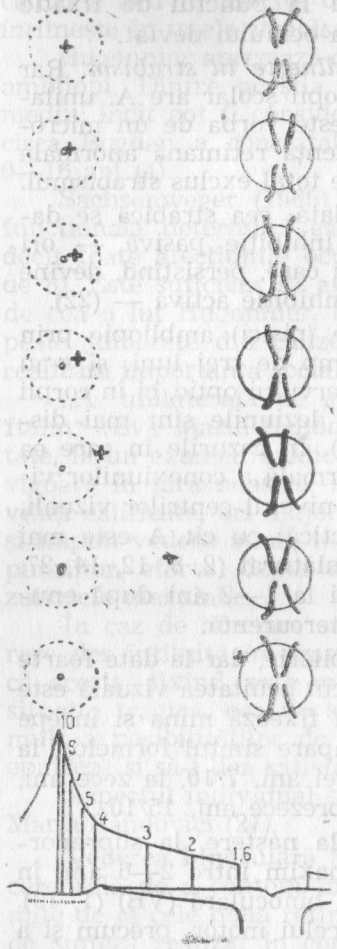

Fig. 31. Tipurile de fixație și valorile de acuitate corespunzătoare lor după curba Wertheim

fixeze cu ochiul deviat steluța vizuscopului, acesta se redresează complet, iar reperul aparatului se proiectează pe fovee; aceasta indică fixație foveolară și înseamnă că ochiul strabic are ambliopie prin scotom macular relativ. În această formă de strabism cu fixație foveolară, ocluzia ochiului bun, obligînd ochiul ambliop să fixeze, avînd și direcție vizuală „drept înainte" bună, suprimă treptat scotomul, reduce A. și corectează strabismul.

În A. cu fixație excentrică, reperul vizuscopului se proiectează pe un punct retinian excentric față de fovee. Acest tip de A. este mai grav și mai dificil de remediat. Frecvența A. cu fixație excentrică în S. a fost găsită de Sattler în procent de 12%, de Rațiu 5,7%. Cu cît fixația este mai depărtată de fovee, cu atît vederea este mai scăzută; nu sînt excluse însă ambliopii de grad mare cu fixație centrală, datorate probabil unui proces puternic de inhibiție. Prin tratament (ocluzie), exerciții pleoptice, des asociate cu intervenție chirurgicală în strabism, fixația se poate schimba. În S. convergente, de regulă fixația este nazală față de macula. În practică, se întîlnesc și fixații „ezitante", în jurul maculei, sau „oscilante", între macula și un punct retinian excentric. În fixațiile excentrice, pe lîngă scăderea vederii (A), apare și alt element patologic foarte important (12, 13 14); schimbarea localizării spațiale a retinei, aceasta e cu atît mai înrădăcinată cu cît este mai de lungă durată (tardiv tratată).

În mod obișnuit, cînd se privește un obiect cu un ochi normal, imaginea lui se fixează în macula, iar obiectul este localizat „drept înainte". Cînd într-un strabism, acoperind ochiul fixator, ochiul deviat nu se redresează, imaginea obiectului privit de acesta din urmă se formează pe o zonă retiniană extramaculară, bolnavul însă are impresia că obiectul privit este „tot drept înainte"; astfel în acest ochi, un alt punct retinian decît foveea, punctul de fixație excentric, a preluat valoarea spațială a maculei. Această schimbare a

localizării spațiale nu este limitată numai la punctul de fixație extramacular, ci extinsă la întreaga retină a ochiului deviat.

Cel mai frecvent A. funcțională se întîlnește în strabism. Rar se întîlnește în practică A. fără strabism: copil școlar are A. unilaterală, ochiul nu deviază evident; deseori este vorba de un microstrabism cu fixație excentrică și corespondență retiniană anormală astfel încît, foarte rar, în A. funcțională este total exclus strabismul.

Patogenia A. este, în general, neelucidată; cea strabică se datorește neutilizării ochiului respectiv — inhibiție pasivă — ori inhibiției plecate din centrii vizuali corticali care, persistînd, devine mai profundă și mai greu de suprimat — inhibiție activă — (22).

Experimental, s-a provocat la animale (pisici) ambliopie prin ocluzia unui ochi imediat după naștere, timp de trei luni, și s-au constatat alterări nu la nivelul retinei și a nervului optic, ci în corpii geniculați (atrofia unor structuri celulare); leziunile sînt mai discrete dacă ocluzia s-a aplicat mai tîrziu (8). În cazurile în care ea s-a aplicat după dezvoltarea completă și normală a conexiunilor vizuale, nu au mai fost constatate alterări la nivelul centrilor vizuali, aceasta concordă cu cele observate în practică: cu cît A este mai precoce instalată cu atît este mai greu de înlăturat (2, 8, 12, 14, 27, 34). Același proces de atrofie se constată și la 1—2 ani după enucleația globului uman, pentru o afecțiune intercurentă.

Ambliopia, constant se instalează în copilărie, dar la date foarte diferite. Bangerter precizează că la nou-născut acuitatea vizuală este senzația de lumină. În luna a treia copilul fixează mîna și începe să schițeze corelația ochi-mînă; la 6 luni, apare simțul formelor, la un an, AV este 4/10, la doi ani, 5/10, la trei ani, 7/10, la zece ani, 10/10, la doisprezece ani, 12/10, iar la șaisprezece ani, 15/10.

Dezvoltarea vederii, din rudimentară la naștere, la supranormal (15/10) la adolescență, atinge ritmul maxim între 2—6 ani, în această perioadă se consolidează și vederea binoculară (VB) (1, 19). Orice alterare a sistemului senzorial ori a celui motor, precum și a armoniei funcționale dintre cele două sisteme, apărută în acest interval, duce la perturbarea VB; ochiul afectat rămîne la vederea cu care a fost surprins de elementul patologic, iar posibilitățile de a suprima A — denumită de oprire — depind de precocitatea instalării ei (gravă cînd este precoce) și precocitatea aplicării tratamentului de specialitate. Chiar și cînd tratamentul aplicat a fost eficient, trebuie verificate periodic rezultatele, întrucît, mai ales în A instalată precoce, se înregistrează deseori reapariția acesteia.

Și acuitatea dezvoltată complet poate scădea, deci sînt posibile scăderi ale vederii pînă atunci normal dezvoltate și după vîrsta de șase ani dacă intervin factori „care sting" capacitatea vizuală deja formată. Este așa-numita A „de stingere" prin reflexele de inhibiție

centrală activă, plecate de la ochiul cu acuitate mai bună (21); se întîlnește în unele strabisme apărute tardiv, este mai ușor de tratat.

Hugonnier apreciază că, în Franța, sînt între 500.000 și 1.000.000 ambliopi. Dintre aceștia, la mai mult de jumătate este de grad mediu, încît pot fi considerați handicapați vizuali (12, 13, 14). Francisca Bogdan a constatat, în Oradea, 5% strabici, la copii între 0—16 ani (4).

Sachsenweger (1966) a afirmat: „În primii 45 ani de viață, A funcțională determină ea singură o scădere de vedere mai mare decît toate afecțiunile oculare și accidentale luate la un loc" (citat de 8). Este suficient să avem în vedere această afirmație, apropiată de cea a lui Hugonnier, care apreciază că A funcțională reprezintă peste jumătate din cauzele deficiențelor vizuale unilaterale, ca să realizăm importanța socială a problemei A.

„A. unilaterală de grad mare transformă bolnavul în monoftalm" (Eva Maria Sandovici, 27). Purtătorii unei ambliopii netratate, la un examen medical corect efectuat, conform normativelor în vigoare în țara noastră, sînt respinși de la școlarizare pentru activități calificate, ori majoritatea profesiunilor au azi un profil tehnic și impun vedere bună; în lipsa ei munca nu se poate efectua corespunzător, efortul depus de subiect este cu mult mai mare, iar rezultatele mai slabe.

În caz de afectare sau accidentare a ochiului bun — împrejurare des întîlnită în practică — datorită foarte probabil și faptului că acesta, fixînd, este mai expus —, se creează pentru ambliop o situație tragică, cea de slab-văzător marcat cu limitarea și mai mult a posibilităților de desfășurare a unei activități care să nu-l epuizeze și să-i dea satisfacții.

Aspectul individual și social al ambliopiei a fost abordat de Eva Maria Sandovici (27).

Vederea binoculară (VB) este „facultatea pe care o are scoarța cerebrală de a contopi într-o senzație unică cele două imagini primite de la cele două retine" (P. Cernea, 8). Este de fapt un fenomen de sinteză realizat în cortex. Prin VB se obține vedere unică, stereoscopică și localizarea corectă în spațiu a obiectelor privite simultan cu ambii ochi ale căror axe vizuale păstrează o direcție de privire comună, normală, datorită căreia imaginile se formează în cele două macule, zone retiniene cu vederea cea mai clară.

După cum s-a arătat încă de Javal și apoi de Chavasse (14), sinteza normală a celor două imagini se produce prin acțiunea unui grup de reflexe, indispensabile pentru adaptarea organismului la mediul exterior, dintre care reflexul de fuziune a imaginilor în scoarța cerebrală este suprapus și condiționat reflexul de fixare, urmărire, convergență și acomodare. Aceste reflexe se dezvoltă după naștere, paralel cu dezvoltarea structurilor anatomice ale ochilor, ale musculaturii oculare și ale sistemului nervos central. Ele sînt

condiționate de vedere, spre deosebire de reflexele înnăscute necondiționate de vedere, adică reflexele statice, posturale și cele labirintice, care determină poziția ochilor în raport cu cea a corpului și a capului.

La naștere și în cursul primilor ani de viață, aparatul vizual (senzorio-motor) și cortextul prezintă imperfecțiuni anatomice și fiziologice care nu permit o VB perfectă (maculele și mușchii ciliari nu sînt încă dezvoltate, fibrele nervului își continuă mielinizarea). Acuitatea vizuală, după cum s-a văzut, crește progresiv în copilărie; acomodarea, asigurată de mușchiul ciliar, este prezentă la doi ani și continuă să se dezvolte pînă la zece ani (9).

Vederea binoculară reprezintă etapa evoluată a vederii; datorită ei imaginile obiectelor, deseori foarte depărtate, pe care le privim, imagini care au doar două dimensiuni, sînt văzute într-una singură, cu toate detaliile: formă, mărime, culoare și relief (acesta din urmă prin a 3-a dimensiune pe care obiectul nu o relevă). VB este o achiziție apărută mai tîrziu pe scara filogenetică. Vertebratele inferioare și peștii — poziția ochilor lor este laterală pentru a sesiza pericolele ce pot apare din orice parte — au o vedere panoramică, realizată prin sumarea imaginilor vizuale în spațiu; cîmpurile vizuale a celor doi ochi, la aceste animale, sînt în continuare sau se suprapun pe o zonă restrînsă (19), ele nu au vedere binoculară. La acestea, fiecare ochi este în legătură cu un centru vizual separat; căile optice sînt total încrucișate în chiasmă, astfel încît retina ochiului drept se proiectează în scoarța cerebrală stîngă și invers.

La vertebratele mai evoluate (cîine, cal și altele), deși cîmpul vizual monocular este extins (atinge pînă la 210°), suprapunerea celor două cîmpuri este limitată la 60° (Dubois-Poulsen) (11). La om, cîmpul vizual binocular este întins (în jur de 120°) (fig. 32).
În același timp, de partea temporală a fiecărui ochi rămîne cîte o semilună de 30°, care are reprezentare aparte, în zona anterioară a cortexului cerebral occipital. Pe scara animală, numai omul și primatele au vedere binoculară. Pe lîngă *cîmpul vizual binocular*, obținut prin suprapunerea cîmpurilor monoculare, cîmp foarte extins, comparativ cu a altor animale, următorii factori intervin pentru apariția și consolidarea VB: *poziția frontală* a ochilor; *distanța* de aproximativ 60 mm dintre cei doi ochi, care face ca fiecare dintre ei să privească obiectul fixat din unghiuri diferite, ceea ce realizează, prin VB, senzația de relief. Se poate aprecia valoarea acestui element, comparînd fotografiile unui obiect luate după ce obiectivul a fost deplasat lateral cu 6 cm. Deci strict vorbind, imaginile unui obiect nu cad pe puncte retiniene absolut simetrice; această ușoară disparitate a imaginilor, compatibilă cu vederea binoculară, contribuie la obținerea senzației de relief. Proiectînd pe cele două retine imagini ușor disparate, se poate crea artificial o falsă senzație de

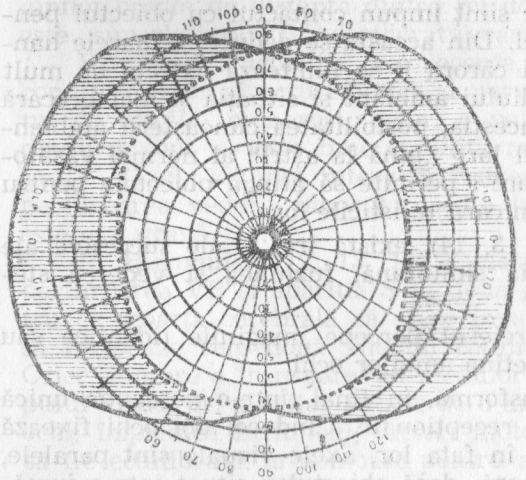

Fig. 32. Cîmp vizual monocular; cîmp vizual binocular

relief. Acesta este principiul stereoscoapelor. *Încrucișarea parțială* în chiasmă a fibrelor celor doi nervi optici astfel încît, în zona occipitală dreaptă, ajung fibrele nazale ale ochiului stîng și cele temporale de la ochiul drept, deci de la ambii ochi și invers; *imaginile egal de clare*, oferite de fiecare ochi, prin dioptrul ocular normal și sistemul recepție-transmisie integru; *echilibrul oculomotor; proiectarea* imaginii obiectului fixat pe puncte retiniene corespondente.

În mod normal, cînd cei doi ochi fixează un obiect și imaginea lui se formează clar la fiecare ochi în fovee, obiectul este văzut simplu, unic și VB este posibilă; dacă însă imaginile se formează pe foveea unui ochi și pe un punct retinian periferic (în deviere oculară paralitică, spre exemplu), la celălalt ochi, apare diplopia prin necorespondență retiniană. Practic nu se vorbește de un punct, ci de arii retiniene corespondente (ariile lui Panum). Cele două retine sînt considerate ca două emisfere, simetrice una cu alta față de planul median. Fiecare punct din această suprafață își are omologul său pe cea a ochiului opus, astfel încît retina temporală a unui ochi corespunde retinei nazale a celuilalt ochi. Stimularea repetată, de aceeași imagine, a zonelor retiniene geometric simetrice, creează cu timpul, în scoarța cerebrală, unde aceste imagini sînt centralizate, o serie de circuite nervoase, ce funcționează simultan și consolidează VB (9).

Horopterul reprezintă totalitatea punctelor din spațiu a căror imagine se formează pe zone retiniene corespondente.

Imaginile care se formează în fovee sînt localizate „drept înainte", cele formate în zonele retiniene temporale sînt localizate în spațiu, în direcție nazală, iar cele proiectate pe retina nazală sînt localizate în partea temporală, deci fiecare zonă retiniană își are o localizare într-un punct din spațiu.

Posibilitatea de cunoaștere și localizare a unui obiect în mediul exterior este oferită de simțul vizual care recepționează stimulii veniți de la distanțe foarte mari „cît vezi cu ochiul". Cu mult mai limitată este posibilitatea de localizare în spațiu oferită de simțul

auditiv. Restul organelor de simţ impun contactul cu obiectul pentru a obţine relaţii despre el. Din aceasta se deduce şi marele handicap al deficienţilor vizuali cărora li se limitează extrem de mult spaţiul de cunoaştere a mediului ambiant şi situaţia şi mai precară a celor vizuali-auditivi; la aceştia, posibilitatea cunoaşterii ambianţei se reduce de la orizontul larg „pînă la aştri" al normal văzătorului, la lungimea mîinii, care-i permite să atingă obiectele pentru a lua cunoştinţă de cîteva din caracteristicile lor.

După Worth (1, 8, 12, 13, 14), există trei grade succesive ale vederii binoculare: percepţia simultană, fuziunea şi vederea stereoscopică.

Percepţia simultană. Creierul percepe imaginile (identice sau diferite) ce se formează pe retina ambilor ochi.

Fuziunea. Creierul transformă, în final, într-o percepţie unică cele două imagini retiniene recepţionate. Cînd cei doi ochi fixează un obiect situat la distanţă în faţa lor, axele vizuale sînt paralele, ochii se află în poziţie primară; dacă obiectul e situat într-o jumătate din cîmpul vizual comun — exemplu uşor în dreapta — acest obiect se proiectează pe două jumătăţi omonime ale retinei (nazală O.D. şi temporală O.S.), ale căror fibre ajung în aceeaşi emisferă cerebrală. Pentru a observa acest obiect se execută o mişcare reflexă „de fixaţie"; stimulul optic se transmite în scoarţa optică, iar de aici, prin căi descendente, la centrii subcorticali supranucleari de coordonare a mişcărilor oculare care fac să intre în acţiune diferite grupuri musculare, astfel încît ambii ochi se deplasează „ca unul singur" spre obiectul fixat pentru ca imaginile lor să se formeze simultan pe zone retiniene corespondente. Treptat, în primii ani de viaţă, se perfecţionează această fixare şi, printr-un „efort" şi „nevoia" de fuziune, imaginile se contopesc din ce în ce mai rapid devenind mai clare. Ne putem da seama de aceasta prin următorul experiment: în timp ce privim un obiect, punem în faţa unui ochi o prismă mică (2—4 dioptrii) cu baza temporală, apare diplopia, după cîteva secunde reapare imaginea unică datorită unui efort de fuziune.

S-a presupus existenţa unui centru anatomic de fuziune, azi se admite „o facultate de fuziune", deci o funcţie cu posibilităţi de perfecţionare, dar şi de perturbare.

Vederea stereoscopică. Prin intervenţia creierului, cele două imagini uşor diferite dau senzaţia de relief.

Vederea simultană (primul stadiu al VB) nu e o etapă evoluată a vederii, la sinoptofor se evidenţiază pentru a determina unghiul obiectiv şi subiectiv al deviaţiei. Fuziunea, etapa a doua, e esenţială în formarea VB. De ea depinde foarte mult calitatea finală a vederii.

Vederea steroscopică se realizează prin uşoară disparitate a imaginilor creată de distanţa dintre cei doi ochi; se poate afirma că ea este „superlativul VB", dezideratul care trebuie atins.

VB, fiind o achiziţie mai recentă, apărută pe scara animală în condiţiile unor structuri optice şi nervoase mai complexe, este destul de fragilă; numeroşi factori o pot perturba. Totodată, consolidîndu-se lent — este bine stabilită numai în jurul vîrstei de şase ani — (1, 9, 12), pot interveni numeroşi factori patologici. Cu cît perturbarea vederii binoculare este instalată mai precoce, cu atît este mai gravă.

R. Hugonnier (12, 13, 14) a clasificat factorii responsabili de perturbarea VB şi apariţia S în două grupe: factori senzoriali (pentru ca scoarţa cerebrală să ofere imaginea unică a obiectului, deci să fuzioneze cele două imagini retiniene, ele trebuie să fie clare. Orice alterare a transparenţei mediilor, a refracţiei, a retinei, a cîmpului vizual ori a căilor optice, de o anumită valoare, la unul dintre ochi, împiedică fuziunea); factori motori (mişcările globilor trebuie să fie echilibrate, armonioase pentru a fixa, cu ambele fovei obiectul, deci pentru o VB bună se impune integritate motorie, începînd cu muşchii, nervii şi centrii motori (nucleari, supranucleari şi corticali), precum şi integritatea căilor lor de asociaţie.

În caz de perturbare a VB, pentru a suprima diplopia, cortexul cerebral recurge la două fenomene de inhibiţie: neutralizarea şi crearea corespondenţei retiniene anormale.

Neutralizarea (supresia) e suprimarea imaginii neclare; aceasta se realizează prin apariţia unui scotom macular şi între maculă şi pata oarbă, adică în zona retiniană a ochiului deviat pe care cade imaginea fixată cu ochiul director; astfel sînt evitate confuzia şi diplopia (22).

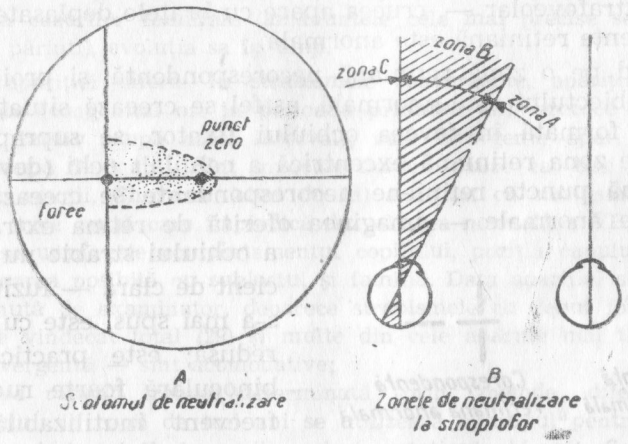

Fig. 33. Scotomul de neutralizare

Se poate delimita scotomul de neutralizare prin determinarea cîmpului vizual binocular (cu ambii ochi deschiși, pentru că, scotomul de neutralizare dispare în vederea monoculară) ori la sinoptofor (diplopia lipsește în zona de neutralizare și apare cînd această zonă a fost depășită).

Este foarte posibil ca în ochiul strabic să apară neutralizarea nu numai în regiunea maculară, ci și la periferia retinei.

Capacitatea de neutralizare scade cu vîrsta, ceea ce face ca, în strabismele neglijate, să apară uneori diplopie spontană sau postoperatorie mai frecvent decît la copii.

Corespondența retiniană anormală (CRA) este a doua modalitate de adaptare la perturbările vederii binoculare. E un fenomen pozitiv prin care cortexul încearcă să utilizeze cele două imagini retiniene inegale calitativ. Corespondența retiniană anormală se creează atunci cînd cele două foveei nu formează o grupare funcțională, ci apare o corespondență între foveea ochiului fixator și un punct retinian oarecare, extrafoveolar al ochiului deviat, pseudomaculă, care preia funcția maculei adevărate, anatomice.

R. Hugonnier constată corespondența retiniană anormală mai frecvent în strabismele precoce, el consideră că CRA, fiind de diferite grade, este uneori variabilă și greu de studiat (12, 13, 14). Cernea a apreciat-o la 60% dintre strabisme, mai frecvent în strabismul instalat precoce; ea este în general greu de învins (8).

La un subiect normal, dacă se provoacă două postimagini, o linie orizontală pentru un ochi și alta verticală pentru celălalt, el avînd corespondență retiniană normală, va vedea, prin suprapunerea celor două imagini, o cruce perfect simetrică. În cazul în care cele două fovei nu au o orientare comună — un ochi fixează foveolar iar celălalt extrafoveolar —, crucea apare cu brațele deplasate (inegale), corespondența retiniană este anormală.

Căzînd pe o zonă retiniană necorespondentă, și proiectarea în spațiu a obiectului este anormală, astfel se creează situația în care imaginea, formată în foveea ochiului fixator, se suprapune celei formate pe zona retiniană excentrică a celuilalt ochi (deviat). Între aceste două puncte retiniene necorespondente se creează legături funcționale anormale — imaginea oferită de retina extramaculară a ochiului strabic nu este suficient de clară — fuziunea, cum s-a mai spus, este cu mult mai redusă; este practic o vedere binoculară foarte rudimentară, frecvent inutilizabilă, lipsind vederea stereoscopică.

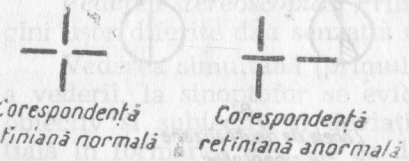

Fig. 34. Proba postimaginilor (Hering)

Corespondența retiniană anormală este frecvent întîlnită în S alternante cu acuitate vizuală bună și aproape egală la ambii ochi.

Corespondența retiniană anormală este greu de normalizat, devierea reapare sau se reduce doar parțial.

După cum a subliniat Al. Dobrin și I. Păcurariu „VB patologică prezintă încă numeroase necunoscute; în ciuda cercetărilor efectuate asupra întregului analizor vizual, numai parțial, unele fenomene, și-au găsit explicația". Aceiași autori au remarcat și faptul că „în ultimele două decenii atenția celor ce s-au preocupat de studiul VB normale sau patologice s-a îndreptat tot mai mult spre capătul central al analizorului vizual, acolo pare să se afle cheia enigmei încă incomplet elucidată" (10).

Rezultatele cercetărilor electrooculografice în leziunile supranucleare, modificările la ambliopi a potențialelor evocate, alterările frecvente (între 30—80%) ale electroencefalogramei la strabici, constatate și la noi în țară de V. Săbădeanu și colab. (32), strabismul psihogen (21% din cazuri, după Mary Pugh, citat de 10), instabilitatea nervoasă a strabicilor și altele sînt argumente care susțin ponderea elementului cerebral în perturbarea VB și în apariția strabismului.

Examenul clinic al unui strabic. Strabismul concomitent (tropia) este sindromul caracterizat prin devierea axelor vizuale fără alterarea motilității oculare și prin afectarea vederii binoculare. Atrage atenția, atît examinatorului cît și aparținătorilor, elementul motor (devierea globilor), dar în spatele lui este o adevărată „dramă senzorială". Examenul clinic al unui strabic se face obligatoriu după o schemă care, respectată, este de mare utilitate în interpretare și terapie:

Interogatoriul precizează vîrsta și împrejurările apariției strabismului, existența cazurilor familiale (amănuntele cele mai precise se obțin, de obicei, de la părinți), evoluția sa în timp.

Vîrsta apariției diferă. În strabismele convergente, apariția poate fi foarte precoce (congenital ori în perioada primului an), precoce (în al doilea an) sau tardiv (după acest interval); cele divergente apar, de obicei, mai tîrziu (după 5—6 ani). Sînt invocate deseori cauze ca: boli infecțioase, traumatisme, emoții. Chavasse (citat de 14) a arătat că strabismul poate fi provocat de orice cauză care împiedică dezvoltarea normală a VB. În timpul anamnezei, se urmărește comportamentul copilului, poziția capului, se apreciază colaborarea posibilă cu subiectul și familia. Data apariției strabismului trebuie reținută de examinator, deoarece strabismele cu debut forte precoce sînt greu de vindecat total (29) și multe din cele apărute mai tîrziu — cu deviație convergentă — sînt acomodative;

Acuitatea vizuală trebuie determinată prin metode diferite după vîrsta copilului: la copii de trei ani se utilizează optotipul pentru copii; la cei de 4—5 ani, testul E; la copiii școlari, optotipul obișnuit. Se cuantifică de la început diferența de acuitate dintre cei doi ochi. La copiii foarte mici,

se poate cerceta ambliopia acoperind timp de cîteva ore un ochi, apoi celălalt; dacă reacțiile ocluziei sînt net diferite, se conclude ambliopia de partea ochiului a cărui ocluzie nu modifică comportamentul. Imediat ce vîrsta permite, se determină obligatoriu acuitatea vizuală unghiulară (cartoane izolate cu E, de diferite dimensiuni, descrescînde, orientate în direcții variate). Se știe că la ambliopi, acuitatea unghiulară este de 3—4 ori mai mare ca cea cu teste grupate (șiruri de litere) pentru că ea solicită doar puterea de discriminare (minimum separabili). Apoi se determină acuitatea vizuală morfoscopică cu șiruri de litere alfabetice. În A. funcțională, aceasta este cea inferioară, pentru că recunoașterea literelor alfabetice implică o mare putere de discriminare vizuală și o facultate de integrare a simțului formelor. Și la nestrabici se constată că acuitatea unghiulară (cu E-uri) e mai bună decît cea morfoscopică (cu șiruri de litere), dar acest deficit morfoscopic e cu mult mai mic. Se determină acuitatea vizuală și pentru aproape: *Refracția oculară* este precizată după atropinizare (1%) prealabilă de minimum patru zile, obișnuit, șase zile. La copii foarte mici, se instilă atropină 1/1000 (14). Dacă ametropia este mare, se aplică corecție optică imediată; *examenul mediilor oculare* și a fundului de ochi sînt obligatorii; *testul acoperirii* sau al ecranului, „cover-test", foarte simplu și foarte util, permite să se afirme existența strabismului. Copilul fixează un punct îndepărtat, iar examinatorul acoperă alternativ cîte un ochi. Ochiul liber fixează; dacă în momentul descoperirii ochiului, pînă atunci acoperit, se produce redresarea care face posibilă reluarea fixării, se poate considera certă o anomalie a VB. Testul se aplică și în privirea de aproape și în alte direcții ale privirii, în special în privirea în sus și în jos. Prin testul ecranului se observă și deviațiile mici și foarte mici, dar nu se cunoaște valoarea lor precisă. Pentru aceasta, unii autori folosesc prisme cu valori dioptrice crescînde, concomitent cu aplicarea acoperirii, pînă la dispariția mișcărilor de redresare. În acest scop, s-au creat și aparate (deviometre). La Congresul internațional de oftalmologie de la Roma (1986) a fost prezentat deviometrul automatic cu cameră TV și computer, care determină unghiul strabic în 9 poziții (38); *examinarea mișcărilor oculare*, rugînd bolnavul să urmărească un obiect pe care îl deplasăm în diferite direcții, se pot pune în evidență eventualele limitări ale mișcărilor sau deviațiile verticale; *măsurarea obiectivă a deviației* cu perimetrul, cu prisme, prin examen comparat al reflexului corneean (deplasarea luminii cu un mm pe suprafața corneei, la distanța de 33 cm, corespunde unei deviații de 7°) (8). Nu se omite în calculul deviației, unghiul alfa. La strabismul convergent, în cazul în care există unghi alfa pozitiv, el va fi adăugat deviației; în strabismul divergent, el va fi scăzut.

Axa optică a globului (cu macula la extremitatea ei posterioară) este nazală față de cea anatomică; între acestea se formează un unghi (alfa) de 5 grade. La indivizii normali, care privesc un obiect situat la infinit și care au axe aparent paralele, în realitate au ușoară divergență pentru că între aceste două axe se creează un unghi de 10°. Dacă unghiul alfa este zero, în privirea la distanță, apare impresia unui strabism convergent.

La testul ecranului, intrînd în acțiune doar axele vizuale în mișcarea de fixare, unghiul alfa nu are importanță.

Gradul deviației se poate determina, cînd nu este foarte mare, și la scala Maddox; *examenul de sinoptofor*. Sinoptoforul (marele amblioscop) este aparatul cel mai eficient în examenul și tratamentul unui strabic. Schematic, este alcătuit din două tuburi complet izolate pentru fiecare ochi, prin care sînt privite mire de dimensiuni dorite, luminate, ce pot fi deplasate orizontal, vertical ori rotator. Măsurarea unghiului obiectiv de deviație la sinoptofor, se face prin introducerea în tuburi a mirelor de percepție simultană, exemplu: pătrat la un ochi și cerc la celălalt, imaginea unui animal la un ochi și cușca la celălalt, sau altele. Stingînd mirele alternativ și apropiind brațele sinoptoforului, se ajunge la un moment cînd ochii nu mai execută mișcări de redresare la aprinderea și stingerea alternativă a imaginilor din sinoptofor iar acestea se reflectă în centrul corneei la ambii ochi. Atunci se citește pe brațul aparatului unghiul de deviație obiectivă. În cazul în care aflîndu-se poziția unghiului obiectiv și luminînd ambele mire, copilul afirmă că vede suprapuse imaginile mirelor, unghiul obiectiv este egal cu cel subiectiv iar corespondența retiniană este normală. În caz contrar, deplasăm brațele sinoptoforului pînă la suprapunerea imaginilor, atunci ne aflăm în unghiul subiectiv. *Diferența dintre unghiul obiectiv și cel subiectiv constituie unghiul de anomalie, care întotdeauna semnifică o corespondență retiniană anormală, deci o situație optică mai dificil de remediat.*

La unii bolnavi nu apare unghiul subiectiv în nici o poziție a brațelor sinoptoforului ci, la un anumit unghi, imaginea trece brusc în diplopie încrucișată ori omonimă, apare „fenomenul de salt", cu aceeași semnificație ca și unghiul subiectiv.

Dacă deplasînd brațele sinoptoforului spre zero, una dintre imagini dispare, înseamnă că am intrat în scotomul de neutralizare a ochiului respectiv.

Cînd unghiul subiectiv (suprapunerea imaginilor) se face la gradația zero a sinoptoforului, deci cînd unghiul de anomalie este egal cu cel obiectiv, este o corespondență retiniană anormală armonioasă, iar cînd fuziunea se face între zero și unghiul obiectiv (unghiul de anomalie este mai mic decît cel obiectiv), corespondența retiniană anormală este dizarmonioasă.

Exemple de interpretare și de utilitate a datelor obținute la sinoptofor:

Într-un strabism convergent: unghi obiectiv 25°, iar subiectiv de 10°; diferența — unghi de anomalie de 15°; corespondența retiniană este anormală, disarmonioasă, greu de redresat; unghi obiectiv 25°; fuziunea se face la 0°, unghiul de anomalie e egal deci cu cel obiectiv, CR anormală, este armonioasă — mai puțin gravă ca precedenta; unghi obiectiv 25°, subiectiv 25°, unghi de anomalie 0°, CR este normală. Este situația cea mai favorabilă.

Sinoptoforul arată dacă corespondența retiniană este normală sau anormală; se examinează apoi amplitudinea fuziunii. Pentru aceasta se înlocuiesc mirele de vedere simultană, care reprezentau imagini total diferite, cu mire de gradul 2 — mire pentru fuziune — care, în ansamblu, reprezintă aceleași imagini dar cu mici diferențe. De exemplu, un copil cu o găleată într-o mînă

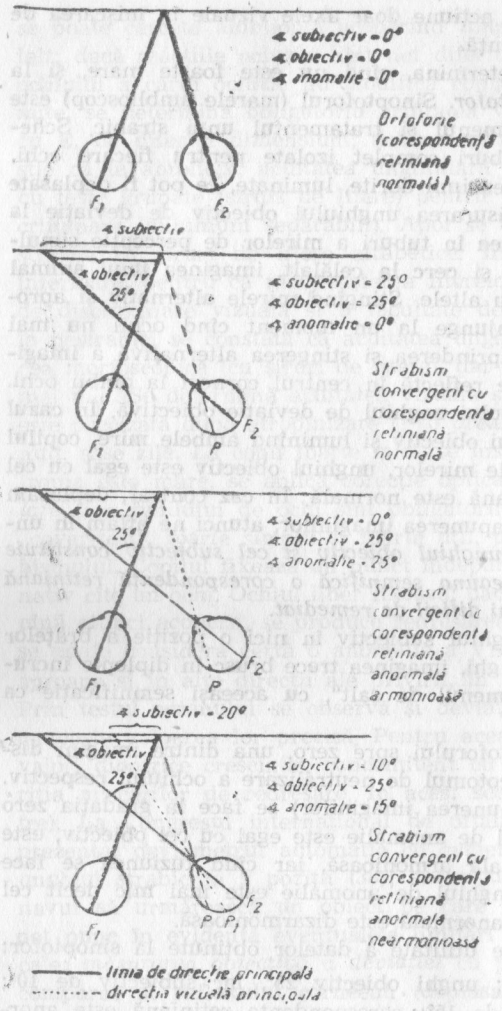

Fig. 35. Corespondența retiniană normală și anormală

și aceeași imagine de copil cu o floare în cealaltă mînă. Examinatorul sau copilul manevrează brațele sinoptoforului pînă obține imaginea completă (copil cu găleată într-o mînă și floare în cealaltă); se reține la ce valoare de unghi se obține fuziunea și se deplasează brațele sinoptoforului, depărtîndu-le sau apropiindu-le pînă cînd fuziunea se rupe. Delimităm prin aceasta amplitudinea fuziunii în abducție și în adducție. Firește, dispariția fuziunii este marcată prin apariția diplopiei. Amplitudinea de fuziune normală este cuprinsă între 35° convergență și 8° divergență la sinoptofor. Nu în toate cazurile, amplitudinea de fuziune atinge aceste valori. În microstrabism și în heteroforii se întîlnește disparitatea fixației, aceasta este limita inferioară a fuziunii situată între normal și patologic, ea indică o fuziune dificilă, obositoare pentru că nu este o corespondență perfect foveolară; imaginile însă nu depășesc aria Panum.

Dacă fuziunea este bună, se continuă examinarea la sinoptofor, pentru explorarea vederii stereoscopice. Se introduc în brațele sinoptoforului stereogramele — care reprezintă același obiect, fixat însă de fiecare ochi, din unghi puțin diferit

Pentru explorarea regiunii maculare se utilizează, la sinoptofor, mirele mici, iar pentru stimularea atenției și fixării, lumina intermitentă.

Sinoptofoarele moderne sînt prevăzute și cu alte dispozitive, cum ar fi: snopul lui Haidinger și dispozitive pentru producerea postimaginii.

Evaluarea corectă a prognosticului și aplicarea unei terapii recuperatorii eficace impune precizarea și cunoașterea corespondenței retiniene, foarte simplu de stabilit la sinoptofor. Hugonnier (12, 13, 14) a găsit CR anormală în 50% din cazurile de strabism. M. Pugh (citată de Cernea, 8) a găsit-o în 44% din S.

Se poate cerceta CR și cu ajutorul postimaginilor.

Principiu: cînd un ochi fixează o sursă luminoasă, bolnavul fiind plasat în condiții de obscuritate, el continuă cîteva minute să aibă imaginea sursei luminoase și în lipsa stimulului (postimaginea pozitivă). Dacă imediat după aceea este pus să privească un ecran alb, el vede proiectată pe acel ecran o imagine întunecată de forma sursei de lumină fixată anterior (postimaginea negativă).

Unui individ normal, dacă i se proiectează la un ochi un test luminos vertical, iar la celălalt unul orizontal, în cazul CR normale, vede o cruce simetrică. În cazul CR anormale, brațele crucii sînt asimetrice, pentru că imaginea fixată cu macula este localizată în spațiu corect, dar cealaltă nu.

Corespondența retiniană mai poate fi controlată și prin examinarea în spațiu, provocînd o diplopie cu sticlă colorată sau cu lentilele striate ale lui Bagolini.

Un strabism instalat precoce are, de obicei, o CR anormală și înrădăcinată, care este greu de învins. De aceea, rezultatele terapeutice în asemenea strabisme sînt mai slabe.

Pentru aceste examinări se impune răbdare din partea examinatorului și atenție din partea examinatului. Adesea examinările trebuie repetate; fără a suprasolicita copiii, la nevoie se revine în altă ședință de examinare (14, 23).

CR anormală poate fi întîlnită, chiar înrădăcinată, și în prezența unei acuități vizuale bune (de exemplu, strabism alternant); ea poate coexista și cu scotomul de neutralizare, după cum se constată, uneori, la sinoptofor.

Diagnosticul diferențial al strabismului concomitent se face cu heteroforiile (strabismele latente), adesea sînt forme intermediare, uneori o heteroforie devine cu timpul strabism manifest (forie — tropie); paraliziile ori parezele oculomotorii. Uneori punctul de plecare al unui strabism este o pareză apărută în prima copilărie; paraliziile instalate după ce s-a dezvoltat vederea binoculară determină diplopie, pe care bolnavul o reclamă. Un examen atent stabilește ponderea elementului motor în strabismul concomitent; pseudostrabismul apare în conformații particulare orbitare, de exemplu, orbitele apropiate dau aparența unei esotropii și invers; epicantul dă, de asemenea, impresia unei esotropii. Important este că în pseudostrabisme deviația nu apare la testul ocluziei și vederea binoculară este normală.

Formele clinice ale S. concomitent

Strabismele convergente sînt cu mult mai frecvente (80%) față de cele divergente (20%), după toți autorii. Uneori, nu sînt obser-

vate la debut, iar ca moment declanșator, aparținătorii semnalează boli infecțioase, traumatisme, emoții.

În grupa strabismelor convergente se includ: strabismele acomodative și strabismele convergente esențiale.

A. *Strabismele acomodative.*

1. *Strabismele acomodative tipice pure* (15—20% din numărul total al strabismelor, P. Cernea, 8) sînt cele mai frecvente forme de S. convergent (21), ele se datoresc disinergiei acomodație-convergență. Acestea sînt strabismele cu cauză cunoscută. Hipermetropia de grad mijlociu (în jur de 4—5 dioptrii) duce la această disinergie. Strabismul apare tardiv, după vîrsta de trei ani, chiar la cinci ani, uneori, pentru că, sub vîrsta de trei ani, acomodarea nu este dezvoltată și nici solicitată. Deviația apare deseori în legătură cu eforturile preșcolare, care coincid cu solicitarea acomodării; în unele cazuri, S., la început, este intermitent, apoi devine permanent.

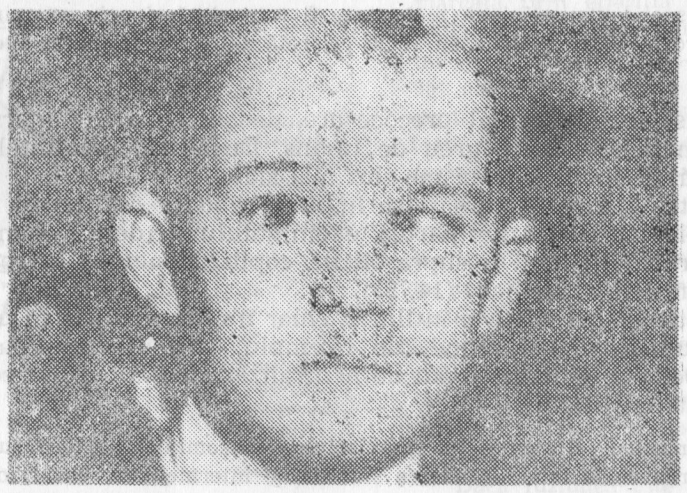

Fig. 36. Strabism convergent

În strabismele acomodative pure, se găsește constant: stare senzorială relativ bună ambliopia profundă este mai rar întîlnită (12% din cazuistica Irinei Petria) (21); deviația strabică e mai des monoculară decît alternantă; unghiul de deviație este, în cele mai multe cazuri, variabil cu mult mai mare în privirea de aproape și mai mic în cea la distanță; variabilitatea unghiului este un element caracteristic al acestei forme de strabism; este prezentă hipermetropia a cărei valoare se stabilește obligatoriu după atropinizare. Important, practic, este că atropinizarea în primele zile poate accentua deviația, dar prelungind-o — atunci cînd se ajunge la o cicloplegie totală — duce la dispariția deviației; corespondența retiniană este normală, în marea majoritate a cazurilor; corecția optică, corespunzătoare și permanentă, duce la dispariția strabismului. Se determină deviația strabică fără și cu corecție. În strabismele acomodative, corecția dă rezultate prompte, dat fiind că deviația este mai puțin fixă. Tratamentul ortoptic îl completează pe cel optic și permite reeducarea vederii binoculare în această formă de strabism, fără mari dificultăți. Dacă strabismul acomodativ este neglijat, devierea devine permanentă, astfel încît, la tineri sau adulți, se găsește deviație marcată, ce nu se mai reduce numai prin corecție optică.

Strabismele acomodative pure *nu* trebuie operate — opinia fermă a lui Hugonnier (12, 13, 14).

Se cunosc și alte forme de strabisme acomodative, zise parțiale; menționate doar pentru că diagnosticul, forma clinică și indicațiile terapeutice în toate cazurile de S. trebuie decise numai de specialistul oftalmolog. Echipa de recuperatori este permanent îndrumată de acesta.

2. *Strabismele convergente hipoacomodative.*

3. *Strabismele acomodative intricate.*

4. *Strabismele hiperchinetice.*

B. *Strabismele convergente esențiale.* Termenul „esențial" exprimă necunoașterea cauzei reale a strabismului. El are două forme clinice complet opuse din punct de vedere prognostic:

Forma de debut precoce (1—2 ani) și apariția bruscă (aceste două elemente îl deosebesc net de cel acomodativ), uneori copilul „se scoală strabic" (Eva Sandovici, 29) avînd drept caracteristic: vedere, de obicei, bună, strabism alternant, tulburări mari de VB (CRA); adesea poziția vicioasă a capului; Aceasta indică o paralizie musculară la originea strabismului.

Strabismul convergent esențial cu debut tardiv apare brusc între 2—5 ani, avînd un prognostic cu mult mai bun decît cel cu apariție precoce.

Forme mai rare de strabism convergent sînt:

Strabismele convergente cu ambliopie organică;

S. convergent la copii, cu miopie forte, congenitală;

S. psihosomatice care apar tardiv, în jurul vîrstei de cinci ani, adesea după emoție, șoc psihic etc., pe substrat optic și psihic propice, așa cum a arătat Stekel (1934), Inman (1936), Hartmann (1949, 1956), Mary Pugh (1934), P. Vancea (1957) (23).

I. Păcurariu și Eva Sandovici au descris (în 1972) cazul unui bolnav de 45 ani, la care a apărut un strabism convergent de 15° după un conflict psihic. În cazurile în care nu se poate atribui nici una din cauzele obișnuite, trebuie cercetate cauzele psihice și instituit tratamentul corespunzător.

S. convergent al adultului poate fi apărut în copilărie și neglijat sau poate apare brusc la vîrsta adultă (strabismul concomitent acut tip Franceschetti, 25) după pansament ocular aplicat deseori pentru traumatism. La ridicarea pansamentului, bolnavul acuză diplopie, ochiul este deviat în convergență, mișcările sînt normale; probabil pansamentul a favorizat decompensarea unei esoforii. Devierea nu depășește de obicei 20°. Dacă nu dispare prin suprimarea pansamentului, se intervine chirurgical. Reacționează favorabil la corecție cu prisme. Intervenția trebuie strict dozată, limitată. I. Păcurariu a rezolvat aceste cazuri prin tratament cu Mintacol.

În general, cu vîrsta, începînd cu 10—12 ani, deviațiile convergente se reduc spontan, uneori trec chiar în divergență. Din acest motiv, rezecția musculară, mai ales în cazurile cu ambliopie ireductibilă (în acestea în mod deosebit deviația diminuă în timp), va fi atent dozată (10, 13, 14).

Fig. 37. Strabism divergent la două generații

Strabismele concomitente divergente (exotropiile) au caracteriticile următoare: sînt mai puțin frecvente în raport cu cele convergente (1 la 4); apar tardiv (la 7—8 ani) și sînt, la început, intermitente. Ambliopia în strabismele divergente este mai frecvent organică decît funcțională, VB este mai puțin perturbată, corespondența retiniană este, de obicei, normală, cu mult mai rar se întîlnește corespondență retiniană complet anormală. Spre deosebire de cel convergent, deviația tinde să se accentueze cu vîrsta, iar intervenția chirurgicală nu reușește întotdeauna să suprime deviația.

Se deosebesc următoarele forme clinice:

Strabismul divergent de inervație prin insuficiență de convergență (opus celui convergent acomodativ). La sinoptofor se constată convergență slabă, vedere stereoscopică rea. Prognostic foarte bun cînd se aplică un tratament precoce. Vindecarea se obține prin corecția optică permanentă și prin exerciții ortoptice.

Strabismul divergent intermitent, forma cea mai frecventă a strabismului divergent, se produce prin exces de divergență, apare tardiv, *devierea este maximă la privirea la distanță și mică sau nulă pentru aproape.* Tulburarea de refracție este mică. Se indică exerciții ortoptice combinate cu intervenție; altfel devierea divergentă devine permanentă.

Strabismele divergente constante cu formele:

1. *Alternantă,* cu debut precoce, deviere mare (peste 20°), adesea și cu o componentă verticală (hiperforia ochiului care deviază) VB foarte alterată, CRA, prognostic nefavorabil.

2. *Strabismele divergente prin ambliopie profundă,* de obicei organică, apar în miopie forte unilaterală, și leziuni corioretiniene, atrofii optice și altele. Tratamentul este optic, în limita posibilităților, adeseori doar estetic.

3. *Strabismele divergente secundare unei esotropii* se manifestă prin evoluție spontană sau postoperator, prin supracorecție (supradozarea intervenției). Se impune reintervenție.

4. *Strabismele divergente din afachia unilaterală,* apar mai ales după cataractă traumatică.

Strabismele verticale (cu mult mai rare) se datoresc tulburărilor de inervație și alterărilor musculoligamentare.

Pot apare ca *deviații verticale mici,* secundare, care însoțesc strabismele orizontale (deviația orizontală domină, dar în anumite poziții apare evidentă și componenta verticală). Florica Ignat a reactualizat hiperfuncția micului oblic în S concomitente cu componentă verticală.

Strabisme verticale pure care sînt cu mult mai rare. În acestea domină deviația verticală net superioară celei orizontale;

Sindroame A. și V. În unele strabisme orizontale, gradul deviației diferă după cum privirea este orientată în sus sau în jos.

Recuperarea bolnavilor strabici. *Acțiuni medicale recuperatorii:*

Tratamentul strabismelor concomitente urmărește suprimarea deficitului funcțional (ambliopiei), normalizarea VB și a defectului estetic.

Tratamentul strabismului se intrică, de altfel ca și fiziopatologia lui, cu cel al ambliopiei.

Cu cît S s-a instalat mai precoce, cu atît vindecarea e mai greu de obținut; tratamentul cu cel mai bun rezultat este cel in-

stituit precoce; impune perseverență din partea personalului de specialitate, a copilului și a ambianței sale; este nevoie ca intelectul copilului să fie corespunzător vîrstei lui.

Metodele de tratament în strabism cuprind: tratamentul medical, tratamentul optic, tratamentul ambliopiei (pleoptic), reeducarea ortoptică preoperatorie, intervenție chirurgicală, reeducarea ortoptică postoperatorie (Hugonnier, 12, 13, 14). După caz, se combină metodele și se individualizează durata fiecărei etape, unele putînd fi excluse.

Tratamentul medicamentos este general, cu tonice, vitamine, apoi se face asanarea focarelor de infecție, eliminarea parazitozelor intestinale; el are ca scop fortificarea organismului și suprimarea oricărui factor iritativ; examen și tratament neurologic la nevoie. Tratamentul medicamentos local utilizează coliruri midriatice ori miotice.

Midriaticele cicloplegice, de tipul atropinei, paralizînd acomodația, reduc deseori mult deviația strabică. Se impune atenție în administrarea lor, pentru că, uneori, necesitatea de a vedea de aproape determină la unii strabici atropinizați efort de acomodație și, concomitent, spasme de convergență. Midriaticele sînt utilizate mult și pentru a combate instalarea ambliopiei; astfel instilarea de atropină în ochiul nedeviat (director) și supracorecția (+2 dioptrii) ochiului deviat permite „punerea în basculă a vederii": un ochi este utilizat pentru departe, celălalt pentru aproape. „Penalizarea" prin atropinizare a ochiului director, permite, uneori, la vîrste mai mici, reeducarea spontană a reflexelor opto-vizuale și suprimarea strabismului (3, 7, 8). Se mai poate face atropinizarea alterantă: prin aceasta obligăm copilul să utilizeze cînd un ochi cînd celălalt, împiedicînd astfel instalarea ambliopiei.

Mioticele sînt utilizate de mult în S. convergente (Ulrich, 1878). Ele produc spasm al mușchiului ciliar; pentru reducerea excesului de acomodație, provocat medicamentos de miotice, intervin impulsuri centrale de relaxare și, simultan, de reducere a convergenței; sînt utilizate și postoperator, cînd deviația convergentă e hipocorectată. Se folosesc miotice cu acțiune prelungită (D.F.P., ezerină, mai des mintacol). Mintacolul se instilează zilnic soluție 0,25—0,5%, timp de 1—2 săptămîni. Dacă sub tratament deviația se reduce, instilațiile se fac la două zile, timp de 4—6 săptămîni, cu pauze de cîte o lună. Cînd hipermetropia e de grad diferit, instilațiile se fac mai frecvent în ochiul mai hipermetrop. Ca incidente a tratamentului cu miotice se menționează: congestie oculară, cefalee, rar chisturi iriene la marginea pupilei; toate dispar spontan după întreruperea tratamentului.

Tratamentul cu coliruri nu trebuie prelungit cînd nu are efect; el rămîne adjuvant și nu suprimă necesitatea altor terapii utile în strabism.

Tratamentul optic cuprinde corecția cu lentile ori cu prisme.

Efectul ochelarilor e, în unele cazuri, esențial (S. acomodative), alteori adjuvant, iar în unele cazuri nul.

Refracția se determină întotdeauna după atropinizare prealabilă (6 zile) și corecția se aplică cît mai precoce. Se poate prescrie și profilactic la copii hipermetropi cu frații mai mari strabici (34a).

Fig. 38. Strabism convergent la gemeni

Prin corecție se ameliorează calitatea imaginilor retiniene, se suprimă discordanța dintre acomodație și convergență, se reduc posibilitățile instalării ambliopiei și a strabismului.

Cu lentile de contact (aplicate între 2—12 ani), oftalmologii americani și britanici au obținut rezultate mai bune în reducerea ambliopiilor, comparativ tratamentului cu ochelari (38).

Corecția trebuie să fie permanentă, periodic controlată și adaptată evoluției. Se aplică luni și ani, după caz, cît timp e utilă. Postoperator, imediat după suprimarea pansamentului, se repun ochelarii.

Prismele deplasează imaginea obiectului privit prin ele spre vîrful lor. Utilizarea prismelor în strabism are ca scop dirijarea imaginilor pe macula fiecărui ochi și prin crearea unei stimulări permanente, se oferă condiții ca aceștia să funcționeze simultan, element primordial al VB bune (aspect pasiv al acțiunii lor). Ele mai pot fi utilizate și în scop activ: devierea imaginei retiniene, realizată prin aplicarea prismei, obligă ochiul să execute o mișcare de redresare, pentru a readuce această imagine pe fovee. Mișcarea de redresare este întotdeauna orientată spre vîrful ei (deci

în S convergent, vîrful prismei va fi orientat temporal, iar baza, nazal). La corecție se menționează direcția de orientare a *bazei prismei* și dioptria — gradul ei —. O dioptrie prismatică corectează 2° deviație strabică. Prismele au indicații în: strabisme reziduale postoperatorii, în strabismele orizontale cu componentă verticală mică (3—4 dioptrii; dacă deviația verticală e mai mare, se corectează operator), în strabismul concomitent acut, heteroforii și insuficiență de convergență. Des, se prescriu prismele în scop de penalizare (3, 7, 27). Nu se pot prescrie prisme în următoarele situații din strabismele orizontale: ambliopie unilaterală, CRA, în strabismele cu deviații mari.

În general, corecția cu prisme, seducătoare din punct de vedere fiziopatologic, în multe cazuri întîmpină dificultăți de prescriere și procurare.

Tratamentul ambliopiei, este un capitol foarte vast și în același timp esențial, pentru că nu se poate obține vindecarea completă a unui strabism atîta timp cît persistă ambliopia.

Tratamentul ambliopiei diferă după tipul fixației.

1) *În A. cu fixație centrală* tratamentul este, în general, mai ușor, de mai scurtă durată și cu rezultate mai bune; contrar situației din ambliopia cu fixație excentrică.

În tratamentul A cu fixație centrală, loc important îl ocupă ocluzia. Ea se pretează la aplicare precoce, dă rezultate, e simplu de aplicat, impune o singură condiție: să se cunoască scopul urmărit și efectele nedorite ce pot apare.

În A cu fixație centrală se acoperă ochiul bun (ocluzie directă). Prin aceasta se obligă ochiul ambliop, strabic, să-și recupereze funcția prin suprimarea neutralizării, datorată procesului de inhibiție plecată de la ochiul bun; se suprimă astfel scotomul macular de inhibiție. Ocluzia trebuie aplicată cît mai precoce — imediat după instalarea strabismului — chiar la sugari, și trebuie să fie totală și permanentă. Modalitatea ocluziei e condiționată mult de vîrsta copilului. Cea mai sigură este ocluzia cu pansament, pentru că nu permite vederea laterală. La copiii mici ambliopi, care nu acceptă pansamentul, se poate substitui cu instilații de atropină în ochiul bun de două ori pe săptămînă. Apariția alternanței deviației sub acest tratament este un semn bun. La copiii foarte mici, se aplică pansamente, scufițe speciale; la cei care utilizează ochelari, se pot aplica obturatoare speciale, leucoplast, folii oclusive din material plastic (Bangerter) pe fața posterioară a lentilei ochiului bun (26). La copiii mai mari, se pot recomanda ocluzii cu lentile polaroide, care, prin reglare, oferă obturare variabilă. În ultimul timp, se recomandă, în tratamentul A, diferite tipuri de ocluzie în sector (38). Irina Petria a obținut cele mai bune rezultate (62%) tratînd A prin ocluzie permanentă și totală, și rezultate mult mai slabe, prin ocluzie în sector (21). Strabologii insistă asupra ocluziei totale absolute și permanente la copiii mici „copilul trebuie să țină ochii închiși și în timpul schimbării pansamentului" (R. Hugonnier, 12). „Ocluzia incompletă are un efect iluzoriu" (12, 13, 14). În etapa ocluziei este necesară colaborarea părinților. Corecția ochiului ambliop trebuie aplicată și în timpul ocluziei directe. În general, copilul acceptă ocluzia după 1—2 zile de adaptare. Ocluzia *nu* indică reducerea activității cu specific optic (desen, scris, diferite jocuri), pentru că prin acestea recuperarea acuității vizuale a ochiului ambliop este accelerată (12, 26). Efectul ocluziei trebuie însă controlat foarte atent: la copiii mici, la care acuitatea nu poate fi verificată, efectul trebuie apreciat prin testul acoperirii. Deviația se menține la nivelul inițial, a devenit alternantă sau s-a instalat la ochiul bun? Această ultimă alternativă indică tendința de ambliopizare a ochiului director — inversarea ambliopiei prin transferul inhibiției pe ochiul ocluzionat — în care caz se suprimă ocluzia. Controlul ocluziei se face la început la 2—3 zile. În evoluțiile normale, cu reducerea deviației sau devenirea ei alternantă, ocluzia se controlează la 15—20 zile. La copiii mai mari (4—5 ani), efectul ocluziei se controlează prin evoluția deviației și determinarea acuității vizuale. Copiii trebuie revăzuți de medicul curant periodic. De regulă, prin ocluzie precoce, permanentă și controlată — în A. cu fixație maculară —, ambliopia dispare în interval de 2—3 luni. La adolescenți și eventual adulți se poate, de asemenea, recurge la ocluzie întrucît, în procent mai mic, se obțin totuși ameliorări ale acuității vizuale (27). La aceștia din urmă se recomandă, concomitent cu ocluzia, ședințe de reeducare activă (12, 27). Odată acuitatea vizuală cu fixație centrală ameliorată, ocluzia trebuie continuată cîteva luni, dar mai puțin severă de exemplu, 1/2 din zi sau 2 zile din 3. În principiu, ocluzia directă trebuie menținută pînă la obținerea unei acuități de 7—8/10. În timpul ocluziei, se solicită ochiul ambliop, așa cum s-a mai spus, prin jocuri ce pot fi controlate și de membrii familiei, instruiți în acest scop (mozaicuri, cuburi colorate, angrenare de mici piese de construcție ori mecanice; pentru fetițe lucru de mînă, copierea unor figuri, desenat, citit). Cu cît ambliopii sînt puși la muncă vizuală mai susținută, cu atît ameliorarea are loc mai rapid (Hugonnier). Thomas și alți specialiști apreciază că ocluzia și atropinizarea ochiului bun la copiii mici strabici reprezintă tratamentul profilactic al A. Cüppers arată că raritatea A. în Anglia se datorește ocluziei precoce, indicată de oftalmologii englezi. Sînt și strabologi mai prudenți în aplicarea la vîrste foarte mici o ocluziei. Ei o indică numai după ce se poate cunoaște precis starea senzorială a copilului.

Ameliorarea vederii postocluzie se menține și se întărește „bruind parțial ochiul bun". În acest scop, sînt confecționate game de folii de plastic translucide, care se pot aplica în densitatea do-

rită pe lentila ochiului bun; nu se scade vederea acestuia sub 9/10 (nu trebuie să se omită posibilitatea ambliopizării lui). Odată acuitatea vizuală recuperată, la normal sau cel puțin 1/2, trebuie neapărat aplicate etapele următoare de tratament, fără acestea, acuitatea scade din nou. Numai utilizarea în binocularitate a ochiului ambliop recuperat se poate împiedica recidiva. Dacă reeducarea VB nu este posibilă pentru moment (copil mic sau alte motive), acuitatea vizuală recuperată poate fi păstrată prin continuarea, pe perioade mai mici, a ocluziei, de exemplu, 1—2 ore pe zi seara (Saraux), pînă la vîrsta ortopticei sau pînă la intervenția chirurgicală.

În cazurile în care ocluzia directă, asociată cu solicitare vizuală, prin unul sau mai multe din mijloacele menționate, nu reduce ambliopia, se recurge la tratamentul pleoptic, utilizînd aparatura cea mai răspîndită în acest scop, preconizată de Bangerter și Cüppers. Aceste aparate există în serviciile de pleoptică-ortoptică în cadrul cărora se utilizează de ambliopii inițiați, îndrumați și controlați de personal sanitar de specialitate. Pleoptica reprezintă totalitatea procedurilor conservatoare aplicate cu scopul de a suprima ori reduce ambliopia. Metodele se adaptează stării senzoriale, vîrstei copilului și condițiilor sale. După părerea tuturor strabologilor, precocitatea tratamentului pleoptic este element hotărîtor pentru reușită.

Tratamentul pleoptic este indicat în toate ambliopiile funcționale, chiar în cele depistate tardiv (27, 2) pentru ca bolnavul să nu rămînă monoftalm, cel puțin pentru a avea un „ochi de rezervă" (27).

2). *Tratamentul A. cu fixație excentrică* este mai dificil și neuniformizat de strabologi, pentru că trebuie învins nu numai scotomul macular, ci și tulburările de localizare retiniană. Majoritatea autorilor opiniază pentru reeducarea activă în acest tip de fixație prin două grupuri de metode: a lui Bangerter (pleoptofor, localizator) și cele ale lui Cüppers (în special eutiscopia). În practică, se recurge des la combinarea lor.

Înainte de aplicarea oricăreia dintre metode este indicată ocluzia ochiului ambliop (ocluzia inversă), timp de 2—3 luni, pentru a-l pune în repaus complet și a suprima astfel reflexele anormale. După aceasta se încep ședințele de reeducare pleoptică; ele trebuie să fie numeroase și apropiate (2—3 pe zi, timp de 15—20 zile). Într-un an, se fac 3—4 serii de tratament (12, 14). *Metoda lui Bangerter.* Principiul: într-un prim timp (retino-cortical), să se orbească zona de fixare excentrică și — sub protecția acestei neutralizări temporare — să se stimuleze pasiv macula. În acest scop, se utilizează pleoptoforul; în al doilea timp (cortical), se reeducă ochiul ambliop prin memoria vizuală (reducînd treptat — paralel cu ameliorarea acuității vizuale — dimensiunile figurilor), este principiul mnemoscopului.

Metodele lui Cüppers urmăresc restabilirea valorii spațiale a retinei, prin trei procedee:

1. *Eutiscopia.* Se proiectează pe retină, cu ajutorul eutiscopului, o lumină rotundă cu un centru obscur care este „țintit" pe fovee pentru a o proteja, în timp ce inelul luminos ebluisează retina perimaculară. Eutiscopia are la bază fenomenul postimaginii, care inițial este pozitivă (inel luminos cu zonă centrală obscură), iar, după cîteva minute, devine negativă (inel întunecat cu centru luminos). Unii ambliopi la începutul tratamentului nu au postimagini ori le au numai pozitive. Cüppers consideră aceasta ca semn al unei inhibiții puternice a regiunii maculare. Apariția în cursul tratamentului a postimaginii negative indică faptul că inhibiția se reduce, cedează, și este, în același timp, un indiciu de evoluție favorabilă. Se ușurează apariția postimaginii prin stingerea și aprinderea luminii alternativ, cu ajutorul intervalometrului; în camera obscură unde se efectuează eutiscopia, postimaginea este pozitivă la întuneric și negativă la lumină. Prin această metodă se obține postimagine alternativă pozitivă și negativă. Reducînd durata ebluisării și prelungind timpul de obscuritate se favorizează inversarea postimaginii, fenomen dorit în această etapă. Copilul trebuie să fie făcut atent de centrul postimaginii sugerîndu-i să o considere ca un obiect real pentru ca să substituie valoarea spațială „drept înainte" a punctului retinian de fixație excentric cu valoarea „drept înainte", normală, a foveei. La începutul tratamentului, se utilizează la eutiscop și la ecran lumină slabă. Ședințele trebuie efectuate de 2—3 ori pe zi cu cîte 4—6 stimulări, pentru fiecare ședință; durata unei stimulări este de 10—20 secunde. Cînd fixația este foarte excentrică, bolnavul se plasează mai aproape de ecran. În cazul în care nu reușește să se producă postimaginea, Thomas indică stimularea maculei cu filtru verde (37). După ce copilul a reușit să perceapă postimaginea „drept înainte", i se cere să distingă o figură sau o literă ușor de perceput, care nu necesită efort vizual, plasată pe ecran. Centrul postimaginii trebuie suprapus în mod obligatoriu pe figura ce trebuie recunoscută de copil. Eutiscopia impune răbdare (și pentru că adesea copiii sînt mici), perseverență și cunoașterea tuturor semnificațiilor pe care le au unele fenomene nedorite ce pot apare în timpul tratamentului. Dacă la recunoașterea semnului (figură, literă) de pe ecran apar erori (indicație că sînt prezente ambele localizări cea excentrică și cea maculară — aceasta din urmă incomplet scoasă din starea de latență), se reia tratamentul cu postimaginea simplă.

Dacă s-a ajuns ca fixația să devină foveolară (în cazurile cu fixație juxta și parafoveolară), după obținerea postimaginii negative, se trece la a doua etapă a tratamentului indicat de Cüppers.

2. *Exerciții cu coordinatorul,* cu snopul lui Haidinger. Exercițiile se fac cu scopul de a concretiza direcția vizuală a maculei, datorită fenomenului de polarizare care este perceptibil doar de macula (este legat de anatomia acestei regiuni — fibrele lui Henle acționează ca un analizor de polarizare). Cînd se privește în lumina polarizată se percepe o imagine în formă de snop; fenomenul este entopic și apare numai cînd există fixație foveolară

ori dacă excentricitatea fixației nu depășește 5—7°. Polarizarea luminii la coordinatorul lui Cüppers este realizată cu ajutorul plăcii polaroide care se rotește; un filtru albastru, în fața plăcii, favorizează fenomenul Haidinger care la coordinator oferă imaginea unei elice de avion în mișcare. În prima etapă a exercițiilor, copilul trebuie să observe „centrul elicei", ulterior se poate introduce imaginea unui obiect în centrul aparatului (de exemplu, desenul unui avion); elicea trebuie să fie suprapusă pe diferite porțiuni ale avionului spre care se îndreaptă direcția de fixare foveolară. În această etapă, există pericolul suprapunerii eronate a valorii spațiale: snopul de polarizare, care este văzut cu regiunea maculară, și obiectul real — desenul avionului — care-și formează imaginea pe punctul de fixație excentric. Eroarea aceasta de suprapunere poate duce la menținerea fixației excentrice. Pentru evitarea acestei erori, se restrînge concentric cîmpul vizual. Numai după ce s-a înlăturat pericolul de suprapunere a valorii spațiale, se trece la coordonarea localizării vizuale cu localizarea tactilă — manuală — pentru a crea relații reflexe corecte ochi-mînă. Pentru a integra și manual noua valoare spațială, se pune copilul să puncteze centrul elicei cu un vîrf de creion. Coordinatorul Cüppers este azi atașat la sinoptofoarele moderne; la acestea se cere copilului să deplaseze el brațul sinoptoforului prevăzut cu dispozitiv de polarizare, pentru a menține tot timpul imaginea elicei în centrul cîmpului vizual. Pentru utilizarea în spațiu liber a fenomenului Haidinger, Thomas a construit fotofoveofixatorul, iar Cüppers, coordinatorul spațial.

Cînd prin tratament eutiscopic și cu coordinator (snopul), fixația a devenit centrală, se trece la antrenarea acuității vizuale a ochiului strabic, prin ocluzia ochiului bun (ocluzia directă). În această etapă a tratamentului deseori pot apare dificultăți de separare; pentru a le învinge se utilizează separatorul alcătuit dintr-un șir de litere E de optotip; copilul fixează doar una din litere în timp ce cele vecine sînt acoperite. Dificultățile de separare sînt mai accentuate în meridianele orizontale. În scopul înlăturării dificultăților de separare, Thomas a construit un optotip cu inele Landolt, dispuse în rînduri radiare (ca o stea). Ochiul ambliop distinge mai ușor inelele de pe meridianele verticale. Cu acestea se începe exercițiul, se lucrează apoi pe celelalte meridiane; ameliorarea progresivă a acuității, în final și pe meridianul orizontal, este un semn de bună recuperare.

Dacă rezultatele tratamentului din aceste prime două etape sînt bune, se poate trece la a treia etapă preconizată de Cüppers.

3. *Diplopie maculară provocată.* Este mai complexă optic și se bazează pe următorul fenomen: în cursul reeducării sale, macula ochiului ambliop reușește să preia direcția „drept înainte", dar, paralel cu această direcție, persistă un timp și localizarea spațială anormală incomplet suprimată. Cu ajutorul postimaginii, a steluței vizuscopului ori a unui obiect real, se poate face ca bolnavul să ia cunoștință de această dublă proiecție pe care o are și să o distingă pe cea corectă. Exercițiile trebuie făcute regulat, o dată ori de două ori pe zi, 15—20 zile. Ele consolidează recuperarea localizării normale. Odată recuperată, vederea ochiului ambliop, trebuie menținută prin exerciții, antrenamente, jocuri speciale. Autorii americani indică, înainte și în timpul exercițiilor pleoptice, filtrul roșu în fața ochiului ambliop (conurile fiind mai sensibile la această culoare), pentru a simula fixația foveolară; în același timp, ochiul bun e ocluzionat. Pigassou indică aplicarea unei prisme de 8—20 dioptrii cu baza orientată în direcția punctului de fixație excentrică. Rațiu (26) creează postimagine cu lumina roșie.

Prin tratamentul ambliopiilor cu fixație excentrică, fie că se utilizează metodele lui Bangerter sau ale lui Cüppers, Thomas (37), le recomandă combinate — se salvează funcțional un ochi. Projectoscoapele sînt oftalmoscoape Keeler, care au piesele accesorii pentru tratamentul ambliopiei după metodele propuse de Bangerter și Cüppers. Trebuie să se depună toate eforturile pentru un tratament adesea lung și greu de suportat de copiii mai mici, dar scopul final este lupta împotriva stării practice de „monoftalm" (31).

Recuperarea în ambliopie depinde de tipul de fixație, acuitate, vîrsta copilului, precocitate și perseverența în tratament — în acesta din urmă, incluzîndu-se și posibilitățile de colaborare cu strabicul și aparținătorii săi.

Tipul fixației e hotărîtor, cele mai nefavorabile sînt fixațiile decalate vertical (supra- și inframacular), apoi cele nazale de papilă; urmează cele temporale de fovee, succedate de cele nazale, depărtate de fovee (intermaculo-papilare, paramaculare, juxtamaculare, parafoveolare) și, în sfîrșit, juxtafoveolare.

Vîrsta: fixațiile excentrice, cu problemele adesea dificile pe care le ridică, sînt cel mai frecvent de origine strabică. La copiii mici strabici, e mult mai simplu să fie tratate precoce (pînă la trei ani). Pînă la această vîrstă, acoperind ochiul bun ori atropinizîndu-l, se împiedică stabilirea unei fixații excentrice. Ocluzia trebuie însă atent controlată pentru a evita inversarea ambliopiei, mai ales în primul și al doilea an. Pe măsura progresiei în ani, ocluzia ochiului bun se poate prelungi cu mai puține rezerve, pentru că posibilitatea de ambliopizare a acestuia scade.

După ce s-a reușit să se obțină ameliorarea/normalizarea acuității vizuale la ochiul ambliop, se trece la tratamentul ortoptic la sinoptofor; acesta reprezintă un ansamblu de metode care vizează să angajeze și să utilizeze ochiul recuperat alături de cel bun, restabilind corelația normală între cei doi ochi — cu alte cuvinte, să realizeze o vedere binoculară. Tratamentul ortoptic se face prin exerciții la sinoptofor, conduse de personal sanitar cu calificare specială. Aceste exerciții, prin ele însile, nu corectează deviația axelor vizuale, pentru aceasta se recurge foarte des la intervenția chirurgicală; în schimb exercițiile ortoptice efectuate preoperator, reluate postoperator, repetate periodic, asigură recuperarea senzorială.

Tratamentul ortoptic are indicații în anumite forme de stra-

bism. El nu se poate efectua în prezența unei ambliopii (acuitate sub 1/3), nici la copii prea mici. După Hugonnier (12, 13, 14), „vîrsta ortoptică" este între 5—6 ani. Cînd sînt indicate, exercițiile ortoptice trebuie făcute preoperator și relua postoperator, imediat după suprimarea pansamentului. Intervenția chirurgicală în strabism să se facă în serviciile unde există condiții de pleoptică-ortoptică.

Privitor la frecvența exercițiilor ortoptice, Hugonnier (13, 14) indică, în general, următoarea formulă: în strabismele acomodative și divergente, o ședință pe zi, 10—15 zile, în cele cu CRA (esențiale cu debut precoce), două ședințe pe zi, 15—20 zile. Experiența a demonstrat eficiența exercițiilor dese (2—3 pe zi), comparativ cu cele decalate la 3—4 zile și extinse pe o perioadă mai lungă (4—6 săptămîni). VB se restabilește mai ușor în cazurile în care nu au prezentat A., deci la care nu a fost necesar, în prealabil, un tratament pleoptic.

Limitele tratamentului ortoptic în strabism: VB nu poate fi obținută și consolidată atîta timp cît persistă A și deviația strabică, chiar de grad mic. Semnificația, situația și conduita terapeutică în microstrabisme au fost tratate de I. Păcurariu și Eva Maria Sandovici (20).

Tentative de a obține o VB, cît timp există o deviație a axelor, *eșuează* (exercițiile creează diplopie — pentru că imaginile retiniene nu se formează pe puncte corespondente; dacă nu apare diplopia, înseamnă că una dintre imagini a fost suprimată prin neutralizare). Din aceasta rezultă că tratamentul ortoptic este eficient atunci cînd axele globilor sînt paralele. Aceasta se realizează prin corecția optică în strabismele acomodative ori în perioada fără deviație a strabismelor intermitente. Doar în acestea, exercițiile ortoptice reușesc; fiind utilizate curativ, ele duc la vindecarea strabismului. În restul cazurilor, tratamentul ortoptic este adjuvant, pe lîngă intervenția chirurgicală, care înlătură deviația. În concluzie, în strabism, tratamentul ortoptic rezolvă dereglarea senzorială, iar intervenția, pe cea motorie.

Intervenția chirurgicală, constînd în „slăbirea" ori „întărirea" unuia sau a mai multor mușchi, pentru restabilirea echilibrului motor și crearea condițiilor în care elementul senzorial să funcționeze optim, este indicată în peste jumătate (aproximativ 70%) din numărul strabismelor. „Chirurgia strabismului", problemă de mare actualitate, a fost subiectul raportului la cel de al 90-lea Congres al Societății Franceze de Oftalmologie din 1984.

E mai simplu să fie enumerate situațiile în care intervenția nu este indicată: strabismele acomodative pure și cele psihosomatice, cele divergente cu ambliopie ireductibilă (în acestea din urmă intervenim numai cu șanse estetice), de asemenea în strabismele cu co-

respondență retiniană dizarmonioasă nereeducabilă. Trebuie reținut că deviația convergentă scade cu vîrsta, mai ales în A. profunde, ireductibile. Intervenția precoce (un an și jumătate pînă la doi ani) este indicată în strabismele convergente apărute precoce, pentru a crea condiții de axe normale necesare tratamentelor ulterioare. Practic, indicația, momentul, mușchii oculari și celelalte probleme, pe care le ridică intervenția, trebuie decise de oftalmologul care tratează bolnavul.

După ce s-a obținut vederea binoculară, sînt necesare examinări și exerciții în spațiul liber, pentru menținerea ei (33).

Bolnavii cu strabism și în mod deosebit copiii strabici, trebuie să fie atent psihoterapizați înaintea începerii tratamentului pleoptic-ortoptic. Succesul tratamentului poate fi compromis în lipsă de tact și răbdare din partea cadrelor medico-sanitare, dar și din partea părinților, educatorilor sau a anturajului (16).

Schematic, terapia în strabism, raportată la forma sa clinică, ar fi următoarea:

— Strabismele acomodative pure impun corecția optică prescrisă precoce și atent controlată, de cele mai multe ori ea fiind suficientă. Exercițiile ortoptice sînt utile, nu se operează;

— Strabismele convergente acomodative parțiale impun corecție, exerciții ortoptice, intervenție chirurgicală;

— Strabismele convergente esențiale precoce, VB fiind grav perturbată, (de regulă CRA) se persevereză în tratament pleoptic-ortoptic. Prognosticul este rezervat în cele foarte precoce (29), iar tratamentul, în general, mai lung și dificil;

— Strabismele convergente esențiale tardive au vederea mai puțin alterată ca în cele precoce, aici pleoptica se aplică la nevoie, iar exercițiile ortoptice, preoperator, pun accent pe fuziune; intervenția chirurgicală este necesară, la fel exercițiile ortoptice, postoperator;

— Strabismele divergente, unde ambliopia organică este mai frecventă ca în cele convergente, se înlătură, în limita posibilului, leziunea, apoi se face corecție optică, exerciții ortoptice și intervenția.

I. Banacu (2, 3) indică următoarea schemă terapeutică în strabismul depistat precoce: atropinizarea ochiului bun în primul an pînă la jumătatea celui de-al doilea, pentru transformarea strabismului monolateral în strabism alternant. Din al doilea an pînă în al cincilea an, indică ocluzia ochiului bun, corecția viciilor de refracție, penalizare optică, operație precoce pentru reducerea unghiului strabic, tratament pleoptic și tratament ortoptic.

Pentru combaterea A în ultimii ani mulți strabologi au renunțat la atropinizare pentru că ea impune prudență în manevrare, control frecvent, efect lent (luni, ani) favorizînd trecerea strabismului evident în microstrabism cu CRA.

Ei preferă ocluzia directă indiferent de tipul corespondenței retiniene.

Recent, colectivul Clinicii de Oftalmologie din Cluj-Napoca își expune conduita terapeutică în 6 articole publicate (Oftalmologia: 3/1982; 1, 2, 4/1983; 2/1985 și 4/1987). Acest colectiv, ce dispune de dotare, experiență, cazuistică bogată, cu evidență clară pe o perioadă de peste 15 ani, cu loturi de bolnavi din zone cu nivel de educație sanitară ridicat, oferă jaloane utile celor angajați în recuperarea strabicilor.

Colectivele de oftalmologi ale clinicilor din Craiova și Timișoara au pus la dispoziție o amplă monografie *Strabismul* (1981) (8).

Heteroforiile (H) sînt deviații ale axelor vizuale menținute latente printr-un efort de fuziune. În realitate, ortoforia perfectă pentru toate distanțele și în toate direcțiile, fără efort, e rară (25% din indivizi).

Heteroforiile se pot pune în evidență provocînd un efort de fuziune cu ajutorul prismelor, a baghetei Maddox, ori, mai sigur, la sinoptofor. După direcția deviației se disting: esoforie, exoforie, hipo-, hiperforie și cicloforie.

Simptomele heteroforiilor (subiectiv): oboseală vizuală după efort optic, cefalee, lăcrimare, ștergerea conturului obiectelor, preferința de a privi monocular (deseori datorită unei diplopii pasagere), *dificultăți la privire atentă a obiectelor depărtate:* autovehicule, cinematograf, teatru și altele (cefalee panoramică). Tulburările sînt supărătoare, scad randamentul celor în cauză. Obiectiv: uneori marginea ciliară și conjunctiva sînt hiperemice, apar deplasări ușoare ale capului. Fenomenele apar mai frecvent la indivizii care au solicitări vizuale prin specificul muncii lor și în stări generale precare (surmenaj, convalescență), cînd H pot evolua spre un strabism manifest.

Examenul heteroforiei impune determinarea precisă a acuității vizuale, a refracției — cauza esoforiei fiind adesea hipermetropia, iar a exoforiei miopia —, foarte important, examenul deviației și determinarea posibilității de compensare a heteroforiei. Deviația se determină prin testul acoperirii. Caracteristic este că deviația și apoi redresarea se produce la fiecare ochi, existînd deci o alternanță a deviației care e de grad mic. O metodă de evidențiere a H este disociația imaginilor, utilizînd bagheta și crucea lui Maddox. Valoarea heteroforiei se măsoară prin puterea prismei care suprimă redresarea la testul acoperirii ori readuce imaginea la zero, pe scala Maddox, a celor două imagini disociate cu ajutorul baghetei. Redresarea la testul acoperirii este cu atît mai amplă cu cît heteroforia este de grad mai mare și cu atît mai rapidă cu cît ea este mai compensată. Trebuie avută în vedere heteroforia ori de cîte ori bolnavul acuză simptome de oboseală oculară; testul acoperirii este foarte simplu și totodată foarte valoros. La sinoptofor se determină: *unghiul obiectiv* al deviației, care în heteroforie este întotdeauna egal cu cel subiectiv (CR este totdeauna normală în heteroforii); *amplitudinea* de fuziune (constatată la sinoptofor) este întotdeauna scăzută, iar cînd tulburările sînt mari, cu decompensare, se poate evidenția, tot la sinoptofor, un mic scotom de neutralizare.

Diagnosticul diferențial în H se face cu strabismele și conformațiile particulare orbito-faciale.

Tratamentul H constă în corecție optică cu lentile sau prisme. În esoforii, de obicei, se prescriu lentile convexe, corespunzătoare hipermetropiei constatate, iar în exoforii, de regulă, concave (mai constant se întîlnește miopia). Prismele dau cele mai bune rezultate în hiper- și esoforii. Exercițiile ortoptice pot completa corecția. Se acordă atenție ameliorării stării generale și a condițiilor de mediu. În heteroforii, cînd se impune necesitatea unui efort susținut de fuziune, se poate ajunge la o stare generală de depresie, neîncredere, incapacitate de muncă; subiecții nefiind controlați ocular, sînt adesea interpretați ca nevropați. Oboseala lor oculară poate fi favorizată de eforturi vizuale prea mari, de luminaj insuficient, de mediul de lucru iritant pentru ochi, de stare generală precară, de debilitate etc. Toți acești factori trebuie combătuți pentru ca, odată cu tratamentul sus-menționat, să se ofere bolnavului posibilitatea reintegrării complete în activitate.

Insuficiența de convergență este cea mai frecventă tulburare de vergență. Determină simptome subiective foarte asemănătoare cu heteroforiile, dar au ca specific faptul că *sînt declanșate numai de efortul vizual în munca de aproape*. Utilizarea din ce în ce mai intensă a vederii cu acest specific în: studiu, scris, desen, tehnică fină, microscopie, textile și altele, solicită mult convergența. În mod normal, limitele convergenței se află în jurul următoarelor valori: 20° la distanță, 40° la aproape. Insuficiența de convergență mai poate apare și ca o consecință a utilizării de lentile rău centrate ori supracorecției cu lentile convexe (acestea suprimă eforturile acomodative care stimulau și convergența). În lipsa sinoptoforului se poate determina amplitudinea convergenței și prin sediul punctului proxim de convergență (ppc) care normal e situat la 5 cm. Diagnosticul cert se stabilește însă la sinoptofor care evidențiază slabă amplitudine de fuziune în adducție. Tratamentul insuficienței de convergență constă în exerciții ortoptice pentru mărirea amplitudinii de fuziune. Reușitele sînt, de obicei, fragile, și impun repetarea curelor de tratament ortoptic. Ametropiile se corectează corespunzător.

Nistagmusul (N) reprezintă o oscilație involuntară, asociată a globilor, mai mult sau mai puțin ritmică. Cîmpul de motilitate este normal. Este important în preocuparea pentru recuperare, deoarece adesea el exteriorizează inferiorități vizuale mari, frecvent iremediabile și orientează asupra situației funcționale prezente și de perspectivă.

Nistagmusul devine mai evident dacă se aplică o lentilă de +10 D. După felul mișcării se distinge: *N în resort* cu o fază lentă și alta rapidă; *N pendular,* cu faze egale ca durată și amplitudine, și *N rotator (girator)* în jurul axului anteroposterior. Sînt și *forme mixte.*

Clinic, N poate fi inconștient ori sesizat de bolnav care are impresia că-i „fug obiectele". După importanța N se disting trei grade: gradul 1: N apare numai la privirea fixă spre faza rapidă; gradul 2 apare la privire în față și gradul 3 apare și în privirea spre faza lentă.

Secuse de nistagmus apar în privire laterală extremă, la indivizi normali în procent de 60%. De fapt, N este accentuarea unui fenomen fiziologic deoarece în privirea binoculară, ambii ochi execută mișcări extrem de fine pentru punerea la punct a imaginii.

Nistagmusul fiziologic cuprinde: N. optocinetic, care apare cînd prin fața ochiului se succed obiecte; ochiul urmărește obiectul pînă la periferia retinei în timp ce atenția e solicitată de obiectul următor (nistagmusul celor care călătorind în tren, privesc pe fereastra vagonului). Este un reflex de origine corticală, N. optocinetic poate fi declanșat în cabinet, utilizînd tamburul lui Barany — cu benzi alb-negru de diferite dimensiuni — (se folosește pentru determinarea acuității vizuale la copiii mici și în depistarea simulării); *N. vestibular* care apare prin excitația labirintului, se provoacă artificial, de obicei în cabinetul O.R.L., pentru explorarea labirintului și a căilor vestibulare centrale, prin probele: rotatorie, calorică, galvanică.

Ca metodă de examinare esențială a N, astăzi este electronistagmografia — înregistrarea grafică a traseului realizat de mișcările globilor — (24).

Nistagmusul patologic apare în: 1. a. *afecțiuni oculare, sub formele: nistagmusul nou-născuților* „orbi" sau cu vedere foarte slabă (nistagmusul „de căutare); b. *nistagmusul ambliopilor;* la copii mici indică vedere foarte scăzută de diferite cauze, deseori congenitale: cataracte, albinism, acromatopsii, miopii, hipermetropii, astigmatisme mari, leziuni corioretiniene; uneori capul ia atitudini vicioase în care N este mai atenuat; c. *nistagmusul latent* care apare alternativ cînd acoperim un ochi, la ochiul acoperit; constant indică acuitate vizuală inegală la cei doi ochi; d. *N de obscuritate* (mai frecvent la copiii ținuți în luminaj insuficient);

2. *N. minerilor* apare după ani de muncă în subteran în minele de cărbuni; la început intermitent, apoi permanent, e pendular, se însoțește de cefalee, grețuri, blefarospasm, tremurături ale capului, anxietate. Ameliorarea în special a luminajului, precum și a celorlalte condiții de lucru în mină (poziții, aerisire), au făcut ca această formă de N să se întîlnească azi cu mult mai rar.

3. *N. ereditar* fără leziuni, cu transmisie mai frecvent dominantă;

4. *N. isteric* caracterizat prin faptul că e rapid, cu frecvență mare și apare numai cînd persoana își provoacă voluntar convergențe.

În caz de N insuficient explicat prin situația oculară se va solicita examen de specialitate, neurologic, ORL, pentru că un grup de afecțiuni aparținînd acestor specialități se însoțesc de N. Enumerăm pe cele mai frecvente:

N. din afecțiunile neurologice apare în: leziuni traumatice ori tumorale bulbo-protuberanțiale, scleroza în plăci, encefalite, frecvent (50%) în afecțiuni ale cerebelului, epilepsie, intoxicație cu CO ori sulfură de carbon.

N. în afecțiuni vestibulare este sacadat, se însoțește de vertij și surditate. Apare în labirintite specifice ori în otite medii complicate, nevrita acusticului, tumori.

Astfel N apare ca un sindrom evident ocular pe care oftalmologul trebuie să-l analizeze preocupîndu-se a-i defini etiologia. Semnificația prognostică a N poate fi privită numai prin punctul de vedere etiologic. În cel de cauză oculară indică o funcție vizuală slabă. La copiii mici, este deseori primul semn al unei ambliopii. Multe cazuri (albinism, acromatopsii, corioretinite extinse ș.a.) rămîn incurabile și impun școlarizare și orientare profesională ca slab văzători. Cînd N are o cauză neurologică sau ORL, ponderea aprecierii prognosticului o are specialitatea de bază. Dacă la un N congenital cu A constatăm „poziție de blocaj", în general laterală, dreaptă ori stîngă, și în această poziție acuitatea este cu mult mai bună, se poate indica operația Kestenbaum sau, mai recent, operația firului. În caz că poziția de blocaj este aproape de mască (aproximativ 15° lîngă punctul de fixație), se poate încerca utilizarea prismelor care să pună globul în această poziție optimă senzorial.

Tratamentul ortoptic a dat rezultate nesatisfăcătoare în nistagmus.

IV.2. PARALIZIILE OCULO-MOTORII

Suprimarea acțiunii unuia sau a mai multor mușchi oculomotori este rar de cauză musculară; cel mai frecvent este de cauză nervoasă și prin aceasta adeseori semnifică suferințe ce depășesc sfera oculară, apărînd ca simptom neurologic.

Simptome subiective. Cel mai constant și important (în formele fruste e singurul) simptom este *diplopia* — dedublarea imaginii obiectului fixat cu ambii ochi. Este de diferite grade: cînd este foarte ușoară, bolnavul acuză doar o tulburare vizuală; de obicei însă e evidentă obligîndu-l să închidă un ochi (constant pe cel afectat). Spre deosebire de diplopia monoculară din: cataractă la debut, subluxații de cristalin, iridodializе, pupile multiple și altele, care

persistă și în vederea monoculară, *diplopia, datorită paraliziei oculomotorii, există numai în privire binoculară.*

Diplopia e constantă sau apare la diferite direcții ale privirii, deci variabilă, verticală, orizontală ori oblică. Dacă paralizia persistă un timp, diplopia dispare printr-un proces de neutralizare. La copii, diplopia e rapid neutralizată și paralizia oculomotorie se transformă des în strabism concomitent. Diplopia se produce prin faptul că prin dezechilibrul creat de paralizia unui mușchi și hiperfuncția antagonistului, globii sînt deplasați. Axele vizuale ale celor doi ochi nu mai pot fi dirijate asupra obiectului privit, iar imaginea lui se formează pe puncte retiniene necorespondente. Imaginea care se formează în ochiul a cărui axă este dirijată spre obiect se formează în mac ulă, este cea adevărată, clară, iar cea a ochiului deviat, care se formează într-o zonă extramaculară, este mai ștearsă (falsă). Diplopia e omonimă, cînd imaginea falsă e de aceeași parte cu ochiul paralizat, ori heteronimă — încrucișată — cînd se găsește de partea opusă ochiului paralizat. Paralizia adductorilor determină devierea în afara globului — strabism paralitic divergent — și diplopia heteronimă, iar a abductorilor, strabism convergent și diplopie omonimă; mai simplu de reținut este regula lui Desmarres: cînd axele globilor se încrucișează (paralizia abductorilor), imaginile se descrucișează (diplopie omonimă) și cînd axele diverg (paralizia adductorilor), imaginile se încrucișează (diplopie heteronimă).

Diplopia poate fi și verticală: imaginile sînt plasate una față de alta, mai sus sau mai jos; ele indică paralizia unui coborîtor ori ridicător al globului. Pe măsură ce se solicită mușchiul paralizat, deplasînd obiectul în zona sa de acțiune, distanța dintre cele două imagini crește.

Simptome subiective asociate: diplopia provoacă adesea — mai ales la început și cînd s-a instalat brusc — *vertij și grețuri.* Un alt simptom al paraliziilor oculo-motorii este *falsa localizare:* bolnavul localizează greșit obiectele în spațiu, totdeauna în direcția mușchiului paralizat. Datorită falsei localizări, el are și falsă orientare; bolnavii cu paralizii recente, închid reflex ochiul paralizat, pentru că acesta-i oferă, printr-un efort mare, imagine ștearsă, care-l dezorientează.

Simptome obiective ale paraliziilor oculo-matorii:

1. *Deviația globului* — strabismul paralitic — fiind consecința paraliziei musculare, e totdeauna de partea opusă acțiunii mușchiului paralizat. Ea se datorește hiperacțiunii mușchiului antagonist. Deviația poate fi orizontală, — internă ori externă — sau verticală: sursumvergent (superior) ori deorsumvergent (inferior).

O paralizie a unui mușchi motor duce la schimbarea echilibrului prin: hiperacțiunea antagonistului (de exemplu, paralizia dreptului extern drept se însoțește de hiperacțiunea dreptului intern drept, de fapt este eliberarea activității sale tonice neocontrabalansate de cea a mușchiului paralizat); hiperacțiunea sinergicului de partea ochiului sănătos; hipoacțiunea antagonistului sinergicului opus. Aceste modificări reacționale de tonus muscular diferă după cum ochiul paralizat e director ori nu. Dacă ochiul paralizat e director, el continuă să asigure fixația, iar cel neparalizat este exclus. Deviația strabismului paralitic se deosebește de cea a strabismului concomitent prin aceea că, în strabismul paralitic, unghiul de deviație nu e constant, deviația secundară e mai mare decît deviația primară; aceasta în strabismele paralitice recente. În paraliziile vechi, apar contracturi sinergice și antagoniste, care schimbă tabloul și îngreunează interpretarea, deviația primară și cea secundară tinzînd să se egalizeze. Deviația e mai mare dacă se orientează privirea în raza de acțiune a mușchiului paralizat. O paralizie a mușchiului dreptului extern drept determină strabism convergent la ochiul drept, deviația se accentuează odată cu diplopia la privirea în dreapta și se reduce, pînă la dispariție, la privirea spre stînga. În paralizia dreptului extern drept, capul e întors spre dreapta, „direcția privilegiată a privirii". În paralizia mușchilor verticali-ridicători, bolnavul ține capul ridicat, în această poziție ochiul coboară și compensează paralizia ridicătorilor. În paraliziile oblicilor îl înclină spre umăr (torticolis ocular).

Un alt simptom ocular obiectiv, caracteristic paraliziilor oculomotorii, distinctiv față de strabismul concomitent este 2. *limitarea mișcărilor globului.* Cîmpul de motilitate este limitat sau anulat în direcția de acțiune a mușchiului paralizat. Uneori, la privirea în această direcție, apare nistagmus.

Examinarea unei paralizii oculo-motorii are ca scop să confirme paralizia, să precizeze mușchiul, nervul paralizat și să determine, prin examinări complementare, cauza.

După un interogatoriu amănunțit se precizează acuitatea, se examinează globul și apoi două elemente esențiale: deviația obiectivă și diplopia. Excursiile globilor trebuie determinate urmărind un obiect ori la perimetru. Examenul sub ecran, în poziția primară și în celelalte direcții ale privirii, e obligatoriu. Testul ecranului permite să se pună în evidență și paraliziile discrete.

Examenul diplopiei se face prin două metode: clasice „sticlă roșie", utilă în paraliziile recente și prin procedeul Hess-Lancaster — de fapt test verde-roșu —, mult mai precis și preferat azi.

Principiul pe care se bazează examinarea este crearea unei confuzii cînd imaginea luminii diferit colorate (lentilele aplicate diferă: roșie la un ochi și verde la celălalt) nu se formează pe puncte corespondente retiniene, ele nu se suprapun; distanța dintre ele e paralelă cu gradul deviației și se înscrie pe o schemă. În cazul în care imaginile se suprapun nu există deviație. Testul are valoare numai cînd corespondența retiniană este normală. Examenul cu sticla roșie e util numai în paraliziile recente. În interpretare se aplică regula lui Desmarres.

Evoluția paraliziilor oculomotorii e condiționată de cauza lor. Unele paralizii discrete sînt trecătoare, ne obligă însă la cercetarea cauzei. Timpul de evoluție e diferit de la ore la luni, chiar ani. În general, vindecarea — cu excepția celor de cauză tumorală — se produce în 3—8 luni, majoritatea se încadrează în acest interval. La copii se instalează ușor neutralizarea; la adulți diplopia e cu mult mai persistentă.

Dacă paralizia rămîne definitivă, tabloul clinic se schimbă prin modificări musculare, consecință a paraliziei. Dacă paralizia durează mai multe luni, hiperacțiunea antagonistului homolateral, se transformă în contractură cu alterări morfologice musculare; același fenomen de contractură apare și în sinergicul opus. Din acest motiv, în paraliziile vechi se precizează mai greu mușchiul paralizat; cînd paralizia regresează lent, se instalează contracturile secundare, deviația persistă, dar mișcările oculare sînt parțial recuperate.

Persistența diplopiei este jenantă pentru bolnav și impune decizie terapeutică.

Odată diagnosticul de paralizie stabilit, importantă este precizarea etiologiei. Frecvent paralizia oculomotorie este un semn de alarmă care orientează diagnosticul unei boli generale ori neurologice.

Formele clinice ale paraliziilor (12, 14):

A. După sediul topografic:

1. Paralizii cu sediul orbitar, de fapt, pseudoparalizii, în miozite, compresiune musculară prin tumoare orbitară, traumatisme;

2. Paralizii tronculare prin leziuni pe traiectul nervului;

3. Paralizii radiculare, cu sediul între nucleu și emergența nervului la nivelul trunchiului cerebral;

4. Paralizii nucleare (la grupele de celule ganglionare ce constituie nucleul);

5. Paralizii supranucleare, prin leziuni ale fibrelor de asociație între centrii corticali și nucleii oculo-motori ori la nivelul centrilor de coordonare a mișcărilor asociate (paralizii de privire ori de funcție);

6. Paralizii corticale, prin leziuni la nivelul centrilor motori corticali.

Enumerăm succint paraliziile oculomotorii cele mai tipice și frecvent întîlnite în practică. De cele mai multe ori se încadrează în suferințe generale grave (interne, neurologice, neurochirurgicale); oftalmologul are sarcina să le precizeze forma clinică și, prin examen oftalmoscopic, să completeze dosarul clinic al bolnavului, recuperarea interesînd, de cele mai multe ori, specialitățile amintite.

Paralizia perechii a treia (OMC) se datorește cel mai des anevrismului hexagonului lui Willis, fracturi transverse ale corpului sfenoidului, tumorilor, inflamațiilor, luesului. Paralizia parțială e mai frecventă decît cea totală.

Paralizia perechii a șasea (OME) apare în afecțiuni vasculare, diabet, în traumatismele stîncii temporalului, iar în cazuri bilaterale, în hipertensiunea intracraniană, ori traumatisme.

Paralizia perechii a patra (patetic) nu e rară, se însoțește de diplopie oblică, torticolis, cauza e vasculară, traumatică, tumorală.

Paraliziile tuturor trunchilor oculomotori indică o stare gravă, greu recuperabilă, care îmbracă trei tablouri clinice cu mare valoare semiologică: sindrom de fantă sfenoidală, sindrom de vîrf de orbită și sindrom de perete extern al sinusului cavernos. Prognosticul optic, adesea și cel general, rămîne rezervat.

Paraliziile supranucleare se manifestă prin alterări ale mișcărilor asociate de: lateralitate, verticalitate, convergență ori divergență. Deviația și diplopia lipsesc, bolnavul nu are cunoștința paraliziei sale, sînt abolite numai mișcările „comandate". Au valoare semiologică, semnifică tumori epifizare (pinealom), leziuni vasculare, viroze.

O paralizie oculo-motorie este adesea revelatoare a unei suferințe a sistemului nervos, ea permite stabilirea sediului leziunii și, coroborată cu alte simptome oculare, neurologice ori generale, stabilirea etiologiei.

Evoluția unei paralizii oculo-motorii e totodată un prognostic pentru afecțiunea de bază.

Concluzii

În acțiunea de recuperare a bolnavilor oculari, strabismul ocupă primul loc, pentru că numărul strabicilor este mare. Acceptînd limita inferioară a frecvenței (2%), estimăm la 400.000 strabici în țara noastră; din aceștia aproximativ 200.000 sînt ambliopi.

Strabismul apare la vîrsta primei copilării și, netratat, duce la alterare profundă a VB și la A, incurabile cu consecințele lor profesionale și sociale.

Tratamentul eficient e limitat la o perioadă scurtă — primul deceniu de viață — iar, aceasta depășită, obligă la infirmitate vizuală definitivă.

Considerăm că se poate organiza eficient combaterea strabismului cu implicațiile sale senzoriale, motorii, psihice, economice și sociale, prin depistarea cît mai precoce a tulburărilor de vedere. Sesizarea trebuie făcută de aparținători, personalul sanitar de teren, pediatri, medicii școlari, educatorii din grădinițe, corpul didactic din învățămîntul elementar și mediu (5). Oftalmologul și oftalmopediatrul trebuie să organizeze depistarea inferiorităților vizuale în colectivitățile de copii. Atenție deosebită se acordă familiilor de strabici sau purtători de ochelari. Studiind un lot de 600 strabici, P. Cernea și colab. (1984) au găsit, la 26% dintre ei, că deficiența a apărut la mai mulți membri din aceeași familie. Deficienții vizuali trebuie luați în evidență și trebuie să li se aplice tratament individualizat.

Experiența și rezultatele obținute în tratamentul strabismului la grădinița de copii strabici, care funcționează din 1965 în orașul Oradea, din inițiativa și sub conducerea oftalmologilor din această localitate (Francisca Bogdan și colab., 4), este o realizare de excepțională valoare practică, denotînd că în țara noastră există posibilități de recuperare a copiilor strabici, unde este preocupare. Un merit deosebit au și organele care i-au înțeles scopul și care, desigur, au contribuit la crearea ei. De altfel centrul Oradea este prioritar în preocuparea de recuperare — cu obiectivul de a se integra în economie, societate și familie — și a altor categorii de bolnavi oculari, pe lîngă cei strabici.

Lucia Sărăcăceanu și colab. (Tg. Jiu), aplicînd corecție optică precoce și dispensarizînd 79 copii cu ametropii, heteroforii sau aparținînd unor familii de strabici, au prevenit la toți apariția strabismului și a ambliopiei (34a).

Doina Pop D. Popa și colaboratorii (1986), au inițiat o acțiune de depistare și terapie contra instalării ambliopiei în colectivitățile de preșcolări din capitală.

Părinții trebuie să fie primii cointeresați în educarea și profesionalizarea copiilor lor ambliopi. În Franța, în 1964 (după cum s-a menționat și în vol. I), s-a creat „Asociația părinților copiilor orbi". În 1965, s-au creat și „Asociații ale părinților copiilor slab văzători", pentru care se pun probleme specifice (depistare, școlarizare, terapie) față de cele ale copiilor orbi. Această asociație activează pentru viitorul mai bun al ambliopilor handicapați care, după cum afirma M. Lambrégère: „ei văd slab, dar văd!" Scopul este de a utiliza la maxim vederea restantă (astfel ea se ameliorează) și a se face educare și informare profesională pentru asigurarea independenței lor. În final, în 1967, s-au făcut necesară crearea unei Federații, care cuprinde 40 Asociații din Paris și alte centre, iar în 1971 i s-a recunoscut public utilitatea. Se pune accentul pe informare în toate domeniile asupra ambliopiei, pentru depistare cît mai precoce. Raportul Ministerului Sănătății din Franța din anii 1982 și 1983 a ajuns la concluzia că 10% dintre copiii școlarizați (3—16 ani) au probleme vizuale și 3—4% dintre ei sînt ambliopi. („Réadaptation", 346, 1988).

În condițiile economice, culturale și de asistență medicală din țara noastră, printr-o informare mai largă, în masă, asupra importanței, simptomatologiei și gravității ce decurge din neglijarea afecțiunii, realizările recuperatorii în strabism ar spori. Se simte nevoia unui centru strabologic de coordonare unică în activitatea de recuperare vizuală a copiilor strabici.

Mai tîrziu, în perioada școlară, cazurile la care nu s-a reușit să se obțină o funcție vizuală normală sau mai aproape de normal (AV 1/3—1/2) necesară școlarizării obișnuite, trebuie îndrumate în unități de învățămînt și instruire care cuprind copiii ambliopi.

Această activitate — nu ușoară — este încredințată, în statul nostru, unităților cu profil specific, deservite de personal corespunzător calificat (35, 36). Ele au scopul de a-i pregăti pentru activități productive în viața socială și de a-i ajuta să se adapteze și să-și compenseze handicapul vizual.

Sprijinul oftalmologului se impune și în etapa de școlarizare a strabicilor. El urmărește eficiența tratamentului, a corecției, a condițiilor de ergooftalmologie. Funcționarea cabinetelor de pleoptică este necesară în cadrul școlilor de ambliopi.

Instruirea slab văzătorilor este încredințată defectologiei — ramura științei pedagogice ce se ocupă de educarea diferitelor categorii de deficienți —; mai concret spus tiflopedagogiei — secția defectologiei care se preocupă în mod special de educația deficienților vizuali (slab văzători și nevăzători (35, 36)).

Tiflopedagogii se preocupă să adapteze procesul de învățămînt pentru ameliorarea funcției vizuale a acestora, pentru însușirea unei profesiuni utile și consolidarea echilibrului lor psihic. Orientarea profesională trebuie efectuată după principiile enunțate în volumul I.

Profesionalizarea și apoi repartizarea în activitatea profesională organizată trebuie să respecte indicațiile generale.

Acțiunile sociale recuperatorii, au ca obiectiv, în cazul bolnavilor strabici, încadrarea tînărului în activitatea profesională organizată și sprijinirea sa multilaterală pentru menținerea locului de muncă ales.

Paralel se acționează pentru organizarea locului de muncă în sensul celor descrise în volumul I.

În caz de nevoie, se schimbă locul de muncă.

Reîncadrarea sau reorientarea profesională se aplică doar ca o excepție și numai la persoane sub vîrsta de 35—40 ani.

Prin asistența socială din teritoriu se rezolvă eventualele probleme sociale, care se situează la granița dintre viața profesională și cea extraprofesională a deficientului sau a familiei sale.

BIBLIOGRAFIE SELECTIVĂ

1. Aron-Rosh, Daniele, Luca, Francisca, *Physiologie de la vision binoculaire, Enciclopédie medico-chirurgicale,* Paris, 21028, G. 10.
2. Bănacu, I., *Contribuții la tratamentul complex al A. funcționale la copil și adultul tînăr,* Teză de doctorat IMF, București, 1974.
3. Bănacu, I., *Principiile penalizatoare optice în tratamentul ambliopiilor strabice,* Rev. Oft., București, 1976, 1, 5 și *Etapele de tratament ale S. copilului,* Rev. Oft., București, 1, 1987, 29.
4. Bogdan, Francisca, Segal, N., Letia, Liana *Grădinița specială pentru copii strabici din Oradea în al 12-lea an de activitate,* Rev. Oft., București, 1, 1979, 39.

5. Caspar-Verniolet, M., *Troubles de l'acuité visuelle et de l'acuité auditive chez l'enfant scolarisé*, Rev. Hygiène, medicine scolaire, 4, 1980, 291.
6. Cernea, P., Constantin Florica, *Utilizarea prismelor în strabism*, Oftalmologia 4, 1980, 241.
7. Cernea, P., Florica Constantin, *Penalizarea optică în strabism*, Rev. Oft., București, 1981, 1, 11.
8. Cernea, P., Constantin, Florica, Aconiu, M., *Strabismul*, Ed. Medicală, București, 1981.
8a. Cernea, P., Petria, Irina, Părăian, Ofelia, *Rezultatele terapeutice în ambliopia strabică*, Rev. Oft., București, 4, 1983, 279.
9. Dobrin, Al., *Fiziologia vederii binoculare*, Rev. Oft., București, 4, 1979, 241.
10. Dobrin, Al., Păcurariu, I., *Fiziopatologia vederii binoculare*, Rev. Oftalmologia, 1, 1980, 3.
11. Dubois-Poulsen, A., *Le champ visuel, topographie normale et patologique de ses sensibilités*, Ed. Masson, Paris, 1952.
12. Hugonnier, (R. et S.), *Strabismes; hétérophories et P.O.M.*, Ed. Masson, Paris, 1965.
13. Hugonnier, R-S., *Strabismes hétérophories, paralysies oculo-motrices*, Ed. Masson, Paris, 1969.
14. Hugonnier, R., *Patologie de l'appareil oculo-moteur et troubles de la vision binoculaire, Ophtalmologie Clinique*, vol. II, sub red. G. Bonamour, Ed. Doin, Paris, 1970.
15. Korchmáros, I., Kun, L., *Tratamentul cu ochelari tubulari ai fixației excentrice*, Rev. Oftalmologia, 4, 1967, 363.
16. Kovács, B., Magda, *Unele aspecte psihologice ale tratamentului pleoptic-ortoptic, Oftalmologia*, 2, 1969, 171.
17. Letia, Liana, Oancea, I., *Investigarea elevilor ambliopi de la Liceul de nevăzători din Cluj-Napoca*, Oftalmologia, București, 2, 1979, 111.
18. Manolescu, D., Răzvan, N., Miron, M. S., Climescu, Eliza, *Motilitatea oculară extrinsecă, Oftalmologia*, sub red. D. Manolescu, Ed. Medicală, București, 1958.
19. Miron, M. S., *Noțiuni de fiziologie a analizorului vizual. Vederea binoculară, Oftalmologia*, sub red. D. Manolescu, Ed. Medicală, București, 1958.
20. Păcurariu, I., Sandovici Eva Maria, *Microstrabismul*, Rev. Oftalmologia, București, 2, 1975, 81.
21. Petria, Irina, *Rezultatele ocluziei în ambliopia strabică cu fixație centrală și excentrică*, Rev. Oft., București, 1982, 205.
22. Pigassou-Albouy, Renée, *Les processus d'inhibition dans le strabisme convergent*, J. Fr., Ophtalmol., 1980, 3, 1, 45.
23. Puskás Sebesi, Klára, *Tulburarea psihică, ca factor etiologic al strabismului, strabismul — cauza tulburărilor psihice*, Rev. Oftalmologia, București, 2, 1975, 117.
24. Radian, Al., *Electronistagmografia și corecția nistagmusului congenital prin prisme*, Oftalmologia, 3, 1980, 173.
25. Rațiu, E., Zahariev, A., *Considerații asupra strabismului concomitent acut*, Rev. Oftalmologia, 1, 1967, 23.
26. Rațiu, Eugen, *Cum tratăm tulburările motilității oculare*, Ed. Medicală, București, 1970.
27. Sandovici, Eva Maria, *Tratamentul ambliopiilor funcționale depistate tardiv*, Teză de doctorat, IMF Cluj, 1973.
28. Sandovici, Eva Maria, *Relația dintre lateralitatea cerebrală, manuală și cea oculară*, Rev. Oft., București, 2, 1975, 101.
29. Sandovici, Eva Maria, *Strabismele congenitale*, Oft., 2, 1976, 81.
30. Sandovici, Eva Maria, Oancea, I., *Importanța tratamentului precoce în corespondența retiniană anormală*, Oftalmologia, 1, 1979, 59.

31. Saraux, H., Biais, B., *Précis d'ophtalmologie*, Ed. Masson, Paris, 1969.
32. Săbădeanu, V., Kovács, M. B., Szabó, L., Pop D. Popa, Doina, *Cercetări encefalografice în strabism*, Rev. Oft., București, 1, 1970, 43.
33. Săbădeanu, V., Kovács, Magda, Chiriță, Ella, *Noi investigații pentru explorarea vederii spațiale cu ajutorul aparatului cu trei tije*, Rev. Oftalmologia, București, 4, 1979, 245.
34. Sărăcăceanu, Lucia, Vancea, P. P., *Valoarea factorului precocitate terapeutică în recuperarea funcțională a ambliopiei strabice*, Rev. Oftalmologia, 2, 1975, 109.
34a. Sărăceanu, Lucia și colab. (Tg. Jiu), *Importanța înlăturării factorilor de risc în prevenirea strabismului și ambliopiei*, Rev. Oftalmologia, 1, 1981, 25.
35. Ștefan, M., Gheorghe, N., Mareș, D., *Probleme ale dezvoltării capacității vizuale a elevilor slab văzători*, Rev. Oft., București, 1, 1965, 61.
36. Ștefan, M., *Educarea copiilor cu vedere slabă. Ambliopia*, Ed. Did. și Ped., București, 1981.
37. Thomas, Ch., *L'amblyopie et son traitement*, Enciclopedie medico-chirurgicale, vol. VI, 21595, A. 10.
38. *Actualități în oftalmologie*, vol. V/1986—1987.

V. RECUPERAREA DEFICIENȚILOR OCULARI CU TULBURĂRI ÎN RECUNOAȘTEREA CULORILOR

Limităm acest capitol pentru următoarele motive: deficienții cromatici — majoritatea congenitali — de regulă nu ridică probleme de recuperare, întrucît nu duc la invaliditate, iar tulburările cromatice dobîndite însoțesc ca simptom secundar afecțiuni oculare grave, care decid conduita încadrării și recuperării bolnavului respectiv.

Senzația cromatică, respectiv percepția culorilor, este o funcție retiniană evoluată, cea mai nouă din punct de vedere filogenetic, care se datorează dezvoltării superioare anatomofuncționale a celor trei tipuri de celule în formă de conuri, sensibile (receptoare) la cele trei culori fundamentale: roșu, verde și albastru-violet (1, 9, 10, 13).

Recunoașterea culorilor rezultă ca urmare a unui mecanism complex anatomic, biochimic, senzorial și psihic, constituind o importantă sursă de informare despre mediul exterior (2, 9).

Tulburările de simț cromatic îmbracă o serie de forme greu de clasificat.

La un simpozion ținut la New-York în 1971 cu tema *Studiul vederii culorilor,* s-a propus următoarea clasificare (2): acromați tipici și atipici; dicromați: protanopi, deuteranopi, tritanopi; tricromați anormali sau anomali: protanomali, deuteranomali, tritanomali; și normali.

În cadrul acromatopsiei s-au individualizat trei forme (François, Verriest și De Rouk, 1955, citat din P. Cernea și Florica Constantin (2): acromatopsii ereditare complete cu ambliopie; acromatopsii ereditare incomplete cu ambliopie și acromatopsii ereditare complete sau incomplete fără ambliopie.

Discromatopsiile definesc dificultăți de diferite grade în recunoașterea culorilor sau lipsa de percepție pentru unele culori; ele pot fi parțiale sau totale.

Dalton — chimist englez — a fost cel care, prin autoobservație a făcut în 1794 prima descriere precisă și completă a discromatopsiei (11). El însuși, purtător de protanopie, a emis ipoteza că anomalia se datorește unei colorații anormale a mediilor transparente oculare. Autopsierea globului său, solicitată de el, nu a confirmat-o (11).

Se poate ușor deduce importanța deficiențelor în recunoașterea culorilor pentru prestarea activității profesionale în epoca actuală, în care semnalizarea prin culori s-a extins și continuă să se extindă.

Mecanizarea și automatizarea activităților, dezvoltarea industriei de coloranți, lacuri, vopsele, industria electrotehnică, textilă, tipografică, intensificarea traficului rutier, aerian, fluvial și maritim, industria chimică, construcțiile, științele biologice, solicită din ce în ce mai mult capacitatea omului de a distinge culorile și diferite nuanțe ale lor (8, 14).

Discromatopsiile pot să fie ereditare (cele mai frecvente) sau cîștigate, secundare unor boli. Ele se manifestă clinic prin confundarea culorilor.

Din punct de vedere genetic, deficitul roșu-verde este localizat pe cromozomul X. Genele vederii colorate au fost izolate și analizate în ultimii 7 ani. Mutațiile acestor gene sînt cauza discromatopsiilor (1,15). Frecvența acestora este evaluată la cifre care variază (în funcție de sex și aria geografică considerată) în jur de 8% pentru bărbați și 0,4% pentru femei. În România, după datele comunicate de P. Cernea și Florica Constantin (2), frecvența lor este de 7,57% la bărbați.

Discromații sînt cuprinși, după gradul deficienței, în două mari grupuri:

A. Dicromații (posedă doar două sisteme de receptori pentru culori), între ei se disting: lipsa receptorului pentru roșu (10%) protanopi tip DALTON; lipsa receptorului pentru verde (14%) deuteranopi tip Nagel; lipsa receptorului pentru albastru (1%) tritanopi.

B. Tricromații anormali au toate trei sistemele receptoare, dar unul funcționează rău, ei reprezintă 70% din discromați și pot fi: deficienți pentru roșu — protanomali 10%; deficienți pentru verde — deuteranomali 59%; deficienți pentru albastru — tritanomali 1%.

Deci, contrar tendinței generale, nu anomalia pentru roșu e cea mai frecventă, ci cea pentru verde. În mod empiric, deficitul cromatic e denumit DALTONISM.

Discromatopsiile secundare (cîștigate), comparativ cu cele congenitale, au o frecvență cu mult mai mică în realitate și în plus pentru că ele nu se cercetează sau se cercetează insuficient. Cele mai frecvente sînt deficiențele de ax albastru-galben (55%) după Verriest (citat de 2). Ele apar într-o serie de afecțiuni oculare, locoregionale sau sistemice.

În discromatopsiile secundare, alterările se situează frecvent în mai multe axe, ceea ce explică dificultățile de diagnostic și de clasificare.

Ca aspecte clinice particulare de discromatopsii secundare se citează (2) în: *ametropii* (în miopia forte e afectat axul albastru-

galben; *tulburări* ale mediilor oculare (diminuarea transparenței mediilor oculare generează modificări ale simțului culorilor — mai ales la albastru-galben); *afecțiunile corioretiniene* determină discromatopsii de ax verde-roșu tip I; *retinopatia pigmentară* se însoțește de discromatopsii de ax albastru-galben; *dezlipirea de retină* evoluează cu discromatopsii de ax roșu-verde, cu apariție precoce în cele maculare (Joyle și colab. citat de 2) și albastru-galben în cele extramaculare; *glaucomul* evoluează cu discromatopsii de tip roșu-verde (determinate de interesarea nervului optic) și de ax albastru-galben (contestate de unii); *afecțiunile nervului optic,* ale chiasmei și ale bandeletelor realizează uneori o discromatopsie de ax verde-roșu tip II.

Cromatopsiile reprezintă vederea colorată a unor suprafețe văzute în alb de subiecții normali (1). Ele pot fi: cromatopsii prin alterarea mediilor (roșu în hemoragia vitreană, albastru la afachii recenți, cristalinul proteja, filtrînd zona violetă a spectrului); de origine retiniană: — vede galben — xantopsie (intoxicația cu santonină), vede violet (în cea cu ciuperci).

Discromatopsii în boli generale. Unele boli generale evoluează cu tulburări ale simțului cromatic, dintre acestea se menționează: bolile metabolice (diabetul zaharat dă o discromatopsie de tip albastru-galben), bolile vasculare, cele hematice (sindroamele hemoragipare) și bolile hepatice dau tulburări cromatice de tip roșu-verde II.

Dintre intoxicațiile exogene, cele cu alcool etilic sau metilic și tabagismul evoluează adesea cu tulburări în recunoașterea culorilor.

Discromatopsii apărute după administrarea de medicamente. S-au evidențiat tulburări ale simțului culorilor după administrarea de antipaludice de sinteză, unele antibiotice și psihanaleptice. I. A. Homenko și colab. (4) au descris scăderea AV, reducerea CV pentru culoarea verde și, mai rar, concomitent pentru culoarea verde și roșu, după tratament cu etambutol. După întreruperea tratamentului, vederea culorilor revine la normal. În literatura noastră, de specialitate, au fost cercetate aceste manifestări de către I. Oancea, P. Cernea și S. Mihail.

Explorarea simțului culorilor se face practic după schema prezentată în capitolul IV, volumul I.

Există o serie de metode și aparate care explorează mai mulți parametri ai senzației cromatice. Dintre ele amintim: *colorimetrice* de tip Helmholtz sau Wright și anomaloscoape (Nagel, Rabkin); *teste de confuzie* sau teste pseudoizocromatice (tabelele Rabkin, Ishihara, Stilling, Velhagen, Polack ș.a.); aceasta este metoda curentă, rapidă și suficient de exactă în depistarea discromatopsiilor congenitale. Tabelele izocromatice constituie o metodă eficientă în depistarea anomaliilor vederii colorate. Cele ale lui Ishihara (cuprind 32 planșe), folosite în multe țări — recomandate și de Congresul Internațional de Oftalmologie — par a fi cele mai bune. François estimează la 98% fidelitatea depistărilor prin aceste tabele (11); *metode de asortare și clasificare,* prin care se urmărește ca subiectul să recunoască eșantioane colorate cu tonalități diferite și să le clasifice în ordinea tonalităților (lînurile HOLMGREN ori ale lui THOMSON); *metode de denumire* (cu lanterne colorate); *perimetria colorată* (utilizează la perimetru stimuli colorați etalonați); *adaptometria la culori; electroretinograme* la culori și *testul Farnsworth* (Hue 15 și Hue 100) este cel mai precis din punct de vedere științific, însă efectuarea sa necesită un timp îndelungat. Unele din metodele enumerate pot fi utilizate, pentru orientare, în orice cabinet și de medici nespecialiști.

Deficitul funcțional vizual în discromatopsiile ereditare este bilateral și interesează în primul rînd simțul culorilor.

Acuitatea vizuală este în relații fiziologice cu excepția acromatopsiilor tipice — forma gravissimă de tulburare cromatică — aceasta se însoțește de scăderea acuității vizuale, fotofobie și nistagmus.

Simțul luminos este normal în discromatopsiile congenitale și condiționat de afecțiunea care le-a generat în cele dobîndite.

În discromatopsiile secundare din afecțiunile oculare există încă de la început, pe lîngă deficiența simțului culorilor, o deficiență a senzației de lumină și de formă, care cedează odată cu regresarea bolii de bază. AV este scăzută (pe perioada de evolutivitate a bolii de bază).

Evoluție — prognostic. Discromatopsiile congenitale sînt nevolutive dar fixe; ele nu dispar cu trecerea timpului și nu se ameliorează la creșterea iluminării, a dimensiunilor sau a saturației testelor.

Discromatopsiile secundare, spre deosebire de cele congenitale, sînt evolutive. Simțul culorilor este afectat de grade diferite dar, în comparație cu cele ereditare, interesează frecvent inegal cei doi ochi; uneori este afectată numai o zonă a cîmpului vizual și anume numai cea corespunzătoare leziunii.

Spre deosebire de cele congenitale, creșterea iluminatului, a dimensiunilor, a saturației și a timpului de prezentare a testului ameliorează capacitatea de discriminare cromatică.

Evaluarea capacității de muncă se face după principiile generale. În cazul discromatopsiilor congenitale nu se pun probleme de evaluarea capacității de muncă, ci de orientare profesională. În cazul celor secundare, evaluarea capacității de muncă se face în funcție de boala de bază și de gradul deficiențelor pe care aceasta le realizează.

Se procedează la schimbarea locului de muncă ori de cîte ori

profesiunea și/sau locul de muncă solicită integritatea simțului culorilor.

Simularea sau disimularea tulburărilor vederii colorate constituie o greutate în evaluarea capacității de prestație a deficienților cu acuze privitoare la nerecunoașterea culorilor. Ele se vor rezolva în felul expus în volumul I.

Recuperarea capacității de muncă. Acțiuni medicale recuperatorii. Acestea diferă în funcție de forma ereditară sau cîștigată (secundară) a discromatopsiei.

Măsurile cu caracter general se referă la eliminarea situațiilor de confuzie a culorilor, situații periculoase pentru individ sau pentru cei din jurul lui.

În cazul discromatopsiilor secundare se aplică măsurile recuperatorii necesare, impuse de etiologia cazului respectiv.

În discromatopsiile ereditare nu se dispune încă de o terapie eficace. S-au propus o serie de tratamente care vizează receptorii retinieni cum ar fi medicamente din grupa carotenoizilor, lactoflavină, riboflavină, vitamina A, B_1, extracte hepatice.

Electroterapia urmărește stimularea retinei prin electrozi aplicați bitemporal sau retroocular cu voltaj slab.

I. Mamura (Osaka) a obținut rezultate foarte bune în discromatopsii prin aplicarea de stimuli electrici sau curent alternativ de frecvențe între 42 și 77 Hz. Tratamentul a durat 2 pînă la 7 ani.

Au fost indicați și ochelari speciali pentru daltonism cu lentile alcătuite din mii de cristale hexagonale tricromate.

Utilizarea filtrelor colorate a fost propusă și la noi de M. Vasinca și Felicia Mărgescu (12).

În lumina descoperirilor genetice recente (Nathans și Hogness de la Stanford — California) se deschide perspectiva îndepărtării erorii din gena defectă prin „chirurgie biochimică" (15).

Este necesară educația sistematică a copiilor cu discromatopsii începînd încă din perioada școlară. D. Bello (citat de P. Cernea și Florica Constantin, 2) recomandă folosirea unor tabele policromatice care conțin tonalități rău percepute, folosind cartoane izocromatice mobile, pe care subiectul discromat trebuie să le așeze privind planșele colorate din tabelele policromatice. Repetînd așezarea lor, copilul obține o ameliorare a vederii culorilor exprimată printr-o reducere a timpului necesar pentru egalizarea cromatică și o diminuare a deschiderii angulare, care să permită asortarea din ce în ce mai departe de ochi.

În lipsa unor mijloace recuperatorii medicale (biologice, specifice), recuperarea acestor deficienți se reduce la orientarea lor profesională, de aceea în această problemă un rol important îl au *acțiunile vocațional-profesionale,* care respectă principiile generale ale acestei laturi a recuperării deficienților.

Este necesar să se cunoască *rolul culorilor în procesul muncii* (2). Se atribuie culorilor patru funcții de bază: *funcții de semnalizare și orientare,* utile în transporturi (feroviare, maritime și aeriene); *funcții de avertizare* pentru semnalizarea diferitelor pericole ce amenință securitatea operatorului uman; senzația cromatică apare după o perioadă de latență variabilă în funcție de culoare; culoarea roșie este prima care apare și dispare, cea albastră e cea mai întîrziată în apariție și dispariție; verdele e intermediar (9); din acest motiv roșul este folosit pentru atenționare; *funcții de orientare a muncitorilor* în manipularea diferitelor piese care se colorează cît mai viu spre a fi mai ușor vizibile și a realiza un contrast cît mai mare între piesa manipulată și mediul activ de muncă; *funcții psihologice* care pleacă de la observația că anumite culori produc o serie de stări afective: *culoarea roșie* este excitantă, iritantă și stimulantă a tonusului muscular; *culoarea portocalie* creează o senzație de cald și o dispoziție psihică, de stimulare; *culorile albastră și verde* dau o senzație de liniște; *violetul* dă o senzație de temperatură rece și o stare afectivă de descurajare; *galbenul* înveselește prin luminozitatea sa, încîntă ochiul, stimulează activitatea și optimismul.

În general, culorile pastelate, calde și luminoase dau o impresie de intimitate, sînt stimulente, odihnitoare și relaxante, în timp ce culorile întunecate determină o atmosferă tristă și descurajantă (2).

Relațiile dintre agenții fizici și chimici de la locul de muncă și perceperea culorilor au importanță în OP sau reîndrumarea profesională ale subiecților cu discromatopsii.

S-a observat că o serie de agenți fizici și psihici influențează percepția culorilor: *radiațiile infraroșii* pot determina tulburări în percepția culorilor, dînd cianopsie, iar cei ce lucrează în mediu cu ultraviolete, pot suferi de xantopsie; *zgomotele de intensitate mai mare de 90 db.* diminuează proporțional capacitatea de percepere a culorilor, în special pentru roșu; *dintre agenții chimici* care dau tulburări în percepția culorilor menționăm hidrocarburile (în special benzolul), sulfura de carbon, tricloretilenul, plumbul și oxidul de carbon.

Determinarea simțului culorilor este obligatorie la examenul de angajare în următoarele profesii: conducători auto de orice fel, cei din siguranța transporturilor feroviare, aeriene și navale, industria de textile, lacuri, vopsele sau coloranți.

Alte profesii care solicită simț cromatic integru, culorile fiind la baza activității lor: decoratori, imprimatori, fotografi, tapisieri, în cinematografie, în laboratoare, în broderie, horticultori, florari, textiliști, vînzători de textile, încălțăminte, electrician, electronist, arhitect; în domeniul sanitar: anatomopatolog, bacteriolog, biolog,

dermatolog, chimist, farmacist (3, 14). Tinerii cu discromatopsii nu trebuie orientați către astfel de profesii, ci către cele care nu solicită vederea culorilor.

Examenul simțului culorilor trebuie să precizeze dacă acesta este normal sau nu, iar dacă există o eventuală discromatopsie să se precizeze compatibilitatea sau incompatibilitatea acesteia cu solicitările profesionale de prezent sau de perspectivă ale persoanei respective (3, 5, 13).

Discromatopsiile și calitatea de conducător auto, de orice fel, au fost foarte mult discutate în literatura de specialitate. Plecîndu-se de la necesitatea că recunoașterea culorilor trebuie să fie bună și în condiții de luminozitate redusă la distanțe mari, pe timp de ploaie sau ceață, ziua sau noaptea și de la observația că multe catastrofe de cale rutieră, căi ferate, trafic naval sau aerian, s-au produs ca urmare a nerecunoașterii culorilor de către conducătorii vehiculelor, s-a impus și s-a legiferat obligativitatea integrității simțului culorilor, înainte de obținerea carnetului de conducere a tuturor mijloacelor de transport.

Funcțiile zise „de securitate", care implică integritatea simțului cromatic, au fost sesizate de mult timp.

Holmgreen a publicat o lucrare asupra problemelor și evenimentelor de circulație datorate discromatopsiilor. Ulterior, au fost adăugate și alte accidente cauzate de nerecunoașterea culorilor de către personalul care deservea circulația: accidentul de tren de la Juvisy s-a datorat confuziei de semnal între roșu și alb; eșuarea navei Champollion, în 1953, aproape de Beyrut, s-a datorat confuziei unei lămpi de poziție verde cu alb.

Accidentelor de cale ferată și marină li s-au adăugat și cele de aviație (Solan, citat de 11). Din acest motiv, în majoritatea țărilor selecția pentru funcții care concură în siguranța circulației este foarte riguroasă, cuprinzînd obligatoriu și explorarea simțului cromatic. Paralel, în ultimele patru decenii, au apărut voci competente care au cerut înlocuirea semnelor de circulație colorate cu semne alb-negru de diferite forme (2). S-au propus și alte sisteme de decodare a informațiilor vizuale decît prin culori.

Problema rămîne deschisă, dar atîta timp cît se folosesc semnale colorate, cît discromatopsiile au contribuit direct la producere de accidente grave, cît nu există un mijloc eficace de a le suprima, există un procent relativ restrîns de deficienți cromatici comparativ cu normalii care pot presta aceeași muncă fără risc personal și colectiv și pentru că nu este exclusă asocierea la tulburarea cromatică și a altor alterări, se opinează pentru o cît mai atentă selecție făcută precoce pentru a asigura o bună siguranță a circulației.

Problemele sociale ale recuperării subiecților cu discromatopsii. Comparativ cu alte categorii de handicapați oculari, deficienții cromatici, în special cei congenitali, de fapt cei mai frecvenți, reprezintă o categorie mai puțin gravă, discromatul neavînd dificultăți în prestarea muncii care nu folosește elemente colorate. Principalul îl reprezintă depistarea și orientarea profesională corectă a lor. Școala are rolul esențial în aceasta. Ea este sursa de bază în acțiunea de orientare profesională pentru întreaga viață. În cadrul școlii se poate face depistarea discromaților (ideal în jurul vîrstei de 8—9 ani, 11); în cunoștință de cauză, în timp util, copilul trebuie orientat să îmbrățișeze cariera corespunzătoare stării sale de sănătate.

Cunoașterea limitelor aptitudinilor constituie pentru individ și colectivitate un element esențial în prestarea activității cu randament pentru a putea fi competitivi și eficace în societate. Privind însă din punct de vedere al individului, pentru că „lumina și culoarea nu există decît prin actul vederii" (11), deci numai pentru cei care le văd, discromatul nu beneficiază de avantajul sesizării diferențelor de culoare și de nuanță care influențează mult psihicul și care fac parte din viața cotidiană.

BIBLIOTECA JUDEȚEANĂ „GH ASACHI" IAȘI

BIBLIOGRAFIE SELECTIVĂ

1. Cernea, P., *Fiziologie oculară*, Ed. Medicală, București, 1986.
2. Cernea, P., Constantin, Florica, *Vederea culorilor*, Ed. Scrisul Românesc, Craiova, 1977.
3. Gogler, E., *Motoriesierung — Sehschärfe Farbensinn XVIII*, Cong. Ophtal., 1958, Act. II, 1837.
4. Homenko, I. A., Stepanian, E. S., Mingaleeva, F. U., *Tulburări de vedere la bolnavii de tuberculoză pulmonară, în cursul tratamentului cu etambutol*, Klin. Med., 1979, 12, 31.
5. Mărgescu, Felicia, *În legătură cu percepția cromatică la angajații din transporturi*, Com. la U.S.S.M., 1965.
6. Miron, S. M., *Percepția culorilor*, în *Oftalmologia*, sub redacția D. Manolescu, Ed. Medicală, București, 1958.
7. Olteanu, M., Cîrstocea, B., Pop, M., Vlad, Gh., Gheorghițoiu, Vasilica, Pește anu, Diana, Dumitrache, L., *Actualități în Oftalmologie* (1975—1976), Consf. de Oftalmologie, Piatra-Neamț, 1976.
8. Pape, R., *Rehabilitation von sehgeschädigten Patienten, Rehabilitation*, Band III, Georg Thieme Verlag, Stuttgart, 1975.
9. Popescu, M. P., *Cîteva date asupra simțului cromatic*, Rev. Oftalmologia, București, 1, 1978, și *Criterii de examinare a simțului cromatic*, Rev. Oftalmologia, București, 2, 1978, 117.
10. Popescu, M. P., *Unele date fiziopatologice ale simțului cromatic*, Rev. Oftalmologia, București, 2, 1985, 95.
11. Valeriaud, B., *Les dyscromatopsies*, Rev. d'hygiène et medicine scolaire et universitaire, 4, 1980, 241.
12. Vasinca, M., Mărgescu, Felicia, *Corectarea anomaliilor cromatice cu filtre colorate*, Rev. Oftalmologia, 1, 1978, 53.
13. Zanen, J., *Perception des couleurs*, J. Fr. Ophtalmol., 12, 1978, 753.
14. Zolog, N., *Selecțiunea și orientarea profesională în raport cu funcțiile vizuale*, Timișoara, 1969.
15. Rev. Réadaptation, 346, 1988.

SUMMARY

The book has two parts: a general part dealing with general problems of the evaluation and recovery of the working capacity of ocular patients, half-sight patients, one-eyed and blind patients, and a special part comprising special, concrete problems of the evaluation and recovery of the working capacity of visually deficient patients depending on the basal disease and the ocular morpho-functional deficiency determined by this.

The general part contains eight chapters. In the first two chapters the authors present the sense of the notions of evaluation and recovery of the capacity for work, a history of the care of ocularly deficient and blind patients in our country and in some other countries. Stress is laid on the ascending evolution of the ideas and practice of the care of these patients both by the „International Association for the Promotion of the Wellfare of Blind" as well as by the „Blind Association" in each of these countries. The role of the „Blind Association" in our country is mentioned as well as the support offered by State organizations for the solution of the multiple medical and socio-profesional problems raised by the lack of vision.

In chapter III of the book a number of problems of economicity related to ocularly deficient patients regarded under the aspect of individuality raised by visually handicapped patients are presented. The economic and biopsychic efficiency of the recovery by appointment of these persons is stressed.

Chapter IV presents the methodology of the morpho-functional exploration of visually deficient patients, starting with the clinical examination and ending with the most modern examinations (electroretinogram, nystagmography, ocular scintigraphy, echotomography, histochemical examinations, etc.) necessary for accurate quantifications of the preserved morpho-functional capacity of the eye.

In Chapter V is presented the methodology of the evaluation of the capacity for work of ocularly deficient patients.

Chapter VI presents a detailed account of the problems of the recovery of the capacity for work of ocularly deficient patients, one-eyed patients and half-blind and blind patients based on a vast personal experience and on the literature published in this country and abroad. The recovery medical actions and the educational-professional and social ones are then presented. A number of specific problems of the recovery of half-blind and blind patients are also discussed such as: marriage of young blind subjects, peculiarities of the recovery of children, women and old persons, the free time problem, ocular professional diseases, etc.

Particular attention was paid to the professional orientation of half-blind and blind subjects and of one-eyed patients in view of the fact that the present-day diversification of the professional activities is favoured by the mechanization and automatization of a great number of places of work, of which some become accessible to persons with visual deficiencies and to blind persons. Widening of the artisanal work system in the country side, too, the development of numerous communes, their transformation into small agricultural-industrial towns with small enterprises belonging to units of the large industrial centres create the possibility to absorb a large volume of manpower, the blind and ocularly deficient patients included. These, working in the natal places, are no more forced to move to urban centres which can offer them adequate places of work.

The general part concludes with „Ophthalmoergonomy in the support of the appointment to jobs of visually deficient patients" and with a final chapter entitled „The Confession of Some Blind Persons" which supplements Chapter VI of the book.

The special part of the book exposes a number of concrete aspects of the ocular diseases seen in the light of their complex recovery. Thus, the problems raised by these were treated not only depending of the diagnosis of the affection and on the anatomical structure involved — as it is usually done — but depending on the morpho-functional deficiency determined by disease. This conduct was adopted because both the evaluation and the recuperation of the capacity for work are based on the knowledge of the present and future morpho-functional deficit and not only on the etiology of the main disease. If the preserved ocular morpho-functional capacity is scientifically determined, and, therefore correctly quantified, the evaluation and recuperation of the capacity for work will be made with no difficulty and with a maximal efficiency, starting from this morpho-functional deficit in itself.

Thus, the recovery of ocularly deficient patients evolving with a decrease of the visual acuity (V.A.), of the visual field, patients with deficiencies of the binocular sight and of ocular motility, with deficiencies of the adaptation to dark, and, finally of patients with colour sight deficiencies are described.

As the diminished V.A. is the most frequent and most important ocular deficiency, it was presented in details and comprised ocular diseases that evolve with its reduction starting with those involving the anterior ocular structures and ending with those involving the retina, papilla and optic nerve.

The usual medical-surgical techniques as well as the recuperation methods are presented briefly.

Each chapter ends with selected references.

BIBLIOTECA JUDEȚEANĂ „GH. ASACHI" IAȘI